

DERMATOFITOSIS EN COBAYOS DE BIOTERIO CONVENCIONAL DE LA GRANJA EXPERIMENTAL "LA TORCAZ"

Dermatophytoses in Guinea Pigs from Conventional Animal Facilities of Experimental Farm "La Torcaz"

Manuel Moya Acosta^{*,1}

**Granja Experimental "La Torcaz". Departamento de Bioterio.
Instituto Nacional de Higiene Rafael Rangel.*

Correo-E: mesumoya@yahoo.es

Recibido: 07/07/04 - Aprobado: 20/10/05

RESUMEN

Las dermatofitosis son micosis superficiales producidas por hongos dermatofitos, que tienen la capacidad de invadir el tejido queratinizado (piel, pelos y uñas) del hombre y los animales. El objetivo fue evaluar las dermatofitosis en cobayos de bioterio convencional de la Granja Experimental "La Torcaz". Se realizó una investigación descriptiva y de campo durante un año, explorándose variables clínicas y micológicas.

Se tomaron 208 muestras al azar de piel aparentemente sana y escamas epidérmicas o pelos. El tamaño de la muestra se estimó mediante el programa Epi-info versión 5.01. A las muestras obtenidas se les realizó examen directo con KOH al 10% + Tinta Parker y se sembraron en placas de Petri conteniendo medio de cultivo Mycosel y Lactrimel.

Los agentes de dermatofitosis más frecuentemente aislados fueron: *Trichophyton mentagrophytes* (38,46%) y *Microsporum canis* (28,37%). Las infecciones fúngicas fueron más comunes en los animales jóvenes (lactantes y en crecimiento) que en los adultos. El examen por cultivo

ABSTRACT

Dermatophytoses are superficial mycoses caused by dermatophytes fungi that invade the keratinized tissue (skin, hair, and nails) in man and animals. The aim of the present study was to evaluate dermatophytoses in guinea pigs from animal facilities of experimental farm "La Torcaz". A one year field survey was done exploring different clinical and mycological variables. Two hundreds and eight samples were taken randomly from apparently healthy skin and epidermal flakes or hair. Size sample was determined by Epi-info program version 5.01. Samples were tested by direct exam with KOH 10% plus Parker ink. They were also cultured in two Petri dishes with Mycosel and Lactrimel agar. The most common isolated dermatophytes were: *Trichophyton mentagrophytes* (38.46%) and *Microsporum canis* (28.37%). More frequent infections were in suckling and in growing animals, than in adults. Culture was the most effective method for dermatophytes detection. A periodical sampling program must be included in a routine control of guinea pig colony.

¹ A quien debe dirigirse la correspondencia (Corresponding Author).

resultó el método más efectivo para la detección de dermatofitos. Se debe establecer dentro de la rutina de trabajo un programa de muestreo periódico de la colonia de cobayos.

(Palabras clave: Dermatomicosis, cobayo, experimentación en laboratorio)

(Key words: Dermatomycoses, guinea pigs, laboratory experimentation)

INTRODUCCIÓN

Los animales que forman parte de los Bioterios constituyen una "Biocenosis" (agrupación o asociación de seres vivos en las que pueden distinguirse distintos nichos ecológicos como residencia típica o hábitat homogéneo). Esta en parte puede ser homologada a las condiciones de vida de los animales salvajes, pero con la diferencia fundamental que su ecología se encuentra modificada por la presencia de medidas de control impuestas por su cautividad, ya que en el bioterio se cambia y se controla el medio ambiente de la mayoría de los animales y con frecuencia se mantienen confinados en jaulas. Al estar obligados a convivir en estrecha asociación, el hacinamiento influye en la aparición de enfermedades (Soave, 1971; Saiz *et al.*, 1983). Las dermatofitosis son infecciones del tejido queratinizado (piel, pelos y uñas), causadas por un grupo de hongos, denominados dermatofitos, los cuales pertenecen a tres géneros: *Microsporium*, *Trichophyton* y *Epidermophyton*, que poseen características morfológicas, fisiológicas y antigénicas que los interrelacionan. Las infecciones producidas por los dermatofitos presentan un cuadro anatomoclínico bastante variado. La intensidad de las lesiones depende de la respuesta inmunológica del hospedero, del sitio de la infección y del hábitat natural

del hongo (Pfizer, 1992; Bohdanowicz *et al.*, 1999; Martín, 1999; Henríquez *et al.*, 2000; Caballería *et al.*, 2000; Pontón, 2002; Murillo, 2002; Sánchez *et al.*, 2003). Entre los animales de laboratorio, los más afectados son los conejos y cobayos, siendo el principal agente causal *Trichophyton mentagrophytes* (*T. mentagrophytes*) (Harkness y Wagner, 1977; Leonart, 1980; Fernández *et al.*, 1993; Rejas, 1998).

La investigación sobre los daños causados por dermatofitos en animales, se realiza en sus áreas principales de impacto, tales como es la piel y sus anexos, debido a que éstas constituyen los principales órganos de comunicación y contacto entre el animal y el medio que lo rodea. Son particularmente vulnerables a las agresiones externas físico-químicas y microbiológicas. Por lo tanto, el estudio de lesiones cutáneas cuya aparición depende de factores locales y sistémicos, permite detectar y valorar la intensidad y severidad de los daños, como el caso de las micosis superficiales, que determinan un importante porcentaje de los casos clínicos en pequeños animales, así como considerables pérdidas económicas en la producción de los mismos (Rasciani *et al.*, 2003). Castañón *et al.* (1988), reportan que la frecuencia global de infecciones en el bioterio central de la Facultad de Medicina de la Universidad Nacional de México fue de 27%. En Venezuela existen

escasos trabajos publicados referentes a las micosis superficiales en animales mantenidos en Bioterios. Tapia (1980) aisló *T. mentagrophytes* en un 80% de muestras procesadas en las jaulas de animales de bioterio del Instituto Nacional de Higiene Rafael Rangel, aunque los animales no tenían lesiones aparentes. En estudios preliminares realizados por Moya *et al.* (2000), en 44 muestras de animales de bioterios (12 conejos y 32 cobayos) con lesiones cutáneas, 39 (87,5%) presentaron micosis superficiales, aislándose *T. mentagrophytes* y *Microsporum canis*, siendo este último el de mayor incidencia (61,4%).

Dada la elevada incidencia de aparición de dermatofitosis en animales de bioterios, el objetivo general de este trabajo fue evaluar las dermatofitosis en cobayos de bioterio convencional de la Granja Experimental "La Torcaz", como objetivos específicos: 1) Identificar las especies de dermatofitos involucrada; 2) Caracterizar las lesiones de acuerdo a la condición corporal y el estado fisiológico del animal.

MATERIALES Y MÉTODOS

El presente estudio fue llevado a cabo en la Granja Experimental "La Torcaz", unidad adscrita al Departamento de Bioterio del Instituto Nacional de Higiene "Rafael Rangel", ubicada en la población de San Diego de Los Altos en el estado Miranda. Se realizó una investigación descriptiva y de campo, en la cual se estudiaron variables biológicas y clínicas en la colonia de cobayos.

La población de cobayos (*Cavia porcellus*) estuvo compuesta por 240 hembras y 70 machos reproductores, 130 animales en crecimiento y un número variable (n) de lactantes, de la cepa Hartley albina, con un peso de 100 a 800 gramos, no consanguíneos y

reproducidos bajo el sistema de cruzamiento Poiley. Es una colonia cerrada por más de 20 años, manejada bajo un sistema convencional llevándose un control básico de calidad. Para la recolección de la base de datos se diseñó un muestreo aleatorio simple, con la finalidad de realizar exámenes clínicos y diagnóstico micológico en los animales. El tamaño de la muestra se estimó por medio del programa Epi-Info versión 5.01, para realizar el sorteo correspondiente. Para este cálculo se estableció 15% de frecuencia esperada, con 5% de error y un nivel de 95% de confianza.

Diagnóstico Clínico

Las especies sorteadas se examinaron clínicamente sobre cuatro regiones anatómicas: oreja, cabeza, dorso y vientre, estableciéndose asociaciones con el estado fisiológico (Hembra gestante, Hembra vacía, Hembra lactando y Machos en apareamiento), tipo de animal de acuerdo al desarrollo corporal (Reproductor, Reproductora o Madre, Lactantes y en Crecimiento) y el diagnóstico micológico. Las observaciones se realizaron durante dos períodos: junio-julio 2002 y febrero-abril 2003 en el plantel de reproductores, lactantes y animales en crecimiento. Se caracterizaron las lesiones de acuerdo a lo observado en los animales, según lo descrito por Malcolm y O'Donoghue (1977).

Diagnóstico de Laboratorio

Se tomaron 208 muestras de piel aparentemente sana, así como escamas epidérmicas o pelo. Con el material obtenido se realizó el estudio micológico que constó de dos partes: examen directo y cultivo. Se tomó parte del material para el examen directo, colocando éste entre láminas portaobjeto y laminillas, adicionando KOH al 10% + tinta Parker. Se observó al microscopio óptico para

detectar la presencia de hifas. Otra parte de las muestras se sembró en placas de Petri doble, conteniendo medio de Mycosel y Lactrimel con Actidiona y Cloranfenicol, las cuales se incubaron a 28° C durante tres semanas. La identificación se basó en las características macroscópicas y microscópicas de las colonias.

RESULTADOS

Diagnóstico Clínico

En relación con las lesiones en los cobayos muestreados, en la Tabla 1, se puede observar que la mayoría de ellos (60,1%) no presentaron lesiones aparentes (SLA), mientras que en aquellos que sí las presentaron, el mayor porcentaje (23,1%) correspondió a alopecias corporales con zonas descamativas (Figura 1 y 2), seguidas de alopecias y lesiones descamativas en cara (Figura 3), alopecias corporales sin lesiones descamativas (Figura 4) y finalmente, escamas blanquecinas en miembros posteriores (Figura 5), con prevalencias de 6,3%; 6,3% y 4,3%, respectivamente.

Diagnóstico de Laboratorio

De un total de 208 muestras de pelos y escamas epidérmicas de cobayos, se encontró que de las 65 muestras clínicas de escamas epidérmicas, el 64,6% fueron positivas para el examen directo, aislándose por cultivos: *T. mentagrophytes* (46,2%), *Microsporium canis* (35,4%), infecciones por ambos agentes (16,9%) y *Scopulariopsis* sp. (1,5%) (Figuras 6, 7 y 8 respectivamente). De las muestras de pelo, el 39,9% resultaron positivas para el examen directo y en cultivo se aislaron *T. mentagrophytes* (35,0%), *M. canis* (25,8%), infecciones mixtas (14,7%) y *Scopulariopsis* sp. (8,4%); fue superior el porcentaje de cultivo en relación con el

Tabla 1. Características de las lesiones presentes en cobayos según el sexo (n=208)

Lesiones	H (n)	M (n)	Total (n)
Alopecias y lesiones descamativas en cara	11		11
Alopecias con zonas descamativas	27		27
Alopecias corporales sin lesiones descamativas	10		10
Escamas blanquecinas en miembros	5		5
Sin lesiones aparentes (SLA)	90		90
Total	143		143

H: Hembras; M: Machos; n: número de muestras

examen directo, prevaleciendo los hongos dermatofitos sobre los hongos no dermatofitos (Tabla 2). En relación al estado fisiológico y desarrollo corporal, el mayor aislamiento se observó en la fase de crecimiento (120 casos), seguido de madres reproductoras con 38 casos (Tabla 3).

En los cobayos se observaron un total de 517 lesiones sugestivas de micosis superficiales (Tabla 4). De acuerdo a las áreas anatómicas establecidas, el 27,9% se ubicaron en el dorso; en 17 casos los animales manifestaron lesiones múltiples; 14 casos con lesiones dobles: (tres orejas-cabeza, dos orejas-dorso, nueve orejas-miembros) y tres casos con lesiones triples (dorso-vientre-miembros, orejas-cabeza-miembros y orejas-dorso-miembros), destacando que las lesiones siempre estuvieron asociadas con los miembros. Sin embargo, se presentaron lesiones en otras áreas no definidas para el presente estudio como fueron alopecias generalizadas y zonas descamativas, representando el 48,6%. La frecuencia de lesiones sugestivas de micosis superficiales en los cobayos, con relación al estado fisiológico, fue mayor en hembras gestantes

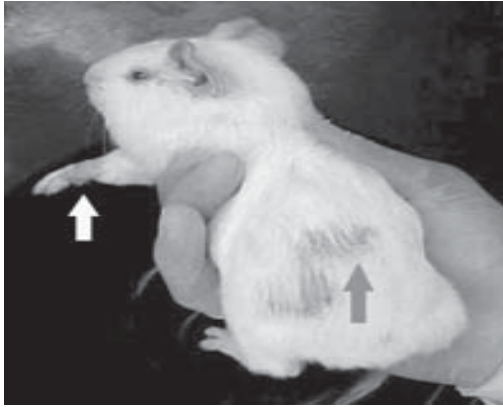


Figura 1. Lesiones descamativas en cobayos (flecha blanca: lesión en miembro anterior derecho y flecha gris: lesiones en dorso)

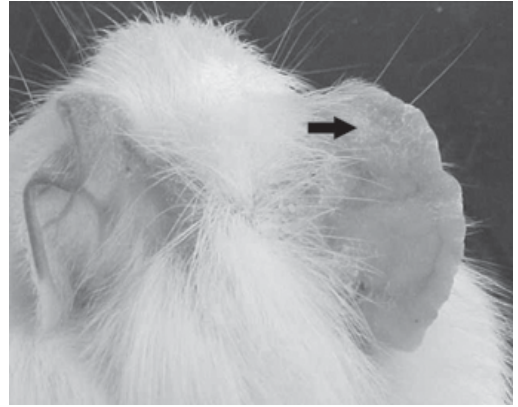


Figura 2. Lesiones descamativas en orejas




Figura 3. Alopecia y áreas descamativas en cara



Figura 4. Alopecia generalizada

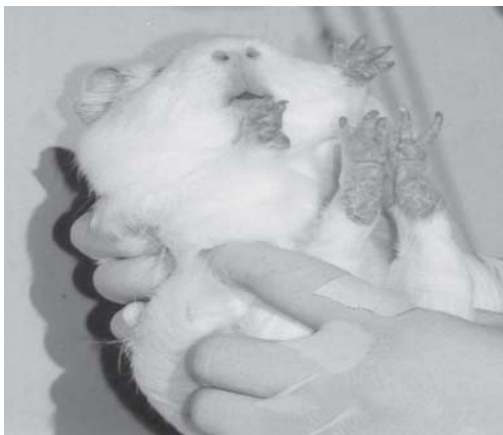

Figura 5. Lesiones descamativas en miembros posteriores

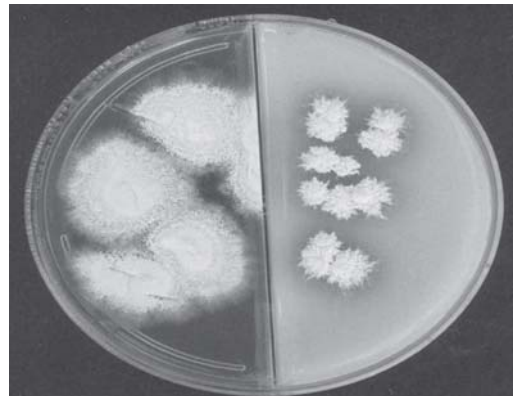


Figura 6. Colonias de *Trichophyton mentagrophytes* en agar mycosel y agar lactrimel

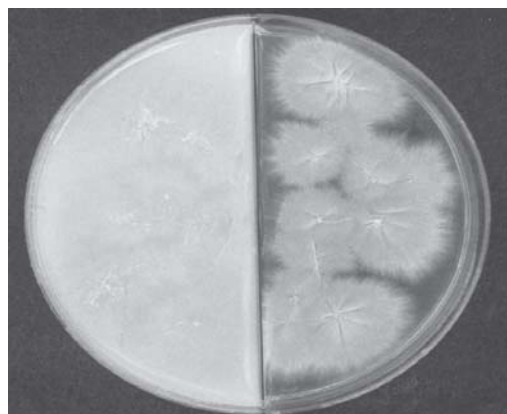


Figura 7. Colonias de *Microsporum canis* en agar lactrimel y agar mycosel

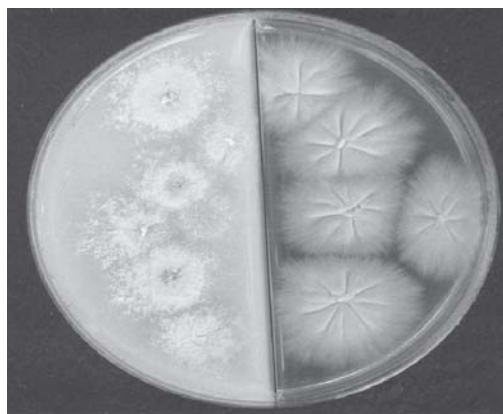


Figura 8. Colonias de *Trichophyton mentagrophytes* y *Microsporum canis* aisladas de una infección mixta

Tabla 2. Examen micológico a muestras de pelos y escamas epidérmicas provenientes de cobayos (n= 208)

Muestra Clínica	Examen Directo (KOH 10%)	Cultivo Dermat
Escamas epidérmicas (n=65)	Positivos 42 (64,6%)	<i>T. mentag.</i> 30 (46, <i>M. ca.</i>
	Negativos 23 (35,4%)	23 (35, Infecciones 11 (16,
Pelos (n=143)	Positivos 57 (39,9%)	<i>T. mentag.</i> 50 (35, <i>M. ca.</i>
	Negativos 86 (60,1%)	36 (25,; Infecciones 21 (14,

* *T. mentagrophytes* + *M. canis*; n: número de animales

** *Scopulariopsis* sp.

Tabla 3. Hongos aislados en cobayos, según el estado de desarrollo corporal (n= 208)

Especie aislada	Tipo de a		
	Reproductor	Madre	Lax
<i>Trichophyton mentagrophytes</i>	10	2	
<i>Microsporum canis</i>	0	10	
Infecciones mixtas*	4	5	
<i>Scopulariopsis</i> sp	0	0	
TOTAL	14	38	1

* *Trichophyton mentagrophytes* + *Microsporum canis*

Tabla 4. Localización anatómica de las lesiones en cobayos (n=517)

que en hembras vacías (Tabla 5).

DISCUSIÓN

El diagnóstico de la micosis se basa en dos elementos fundamentales: clínico y de laboratorio. El diagnóstico clínico se dificulta debido a la ausencia, en algunos casos, de síntomas y signos patognomónicos y en el caso de las micosis superficiales, existen otras afecciones dermatológicas o relacionadas con el estado fisiológico o nutricional, que pueden confundirse con una afección micótica.

Se observó que en los cobayos evaluados clínicamente, no se presentaban lesiones aparentes. El mayor porcentaje de las lesiones fueron alopecias corporales con zonas descamativas, afectando principalmente a las hembras. Estos resultados coinciden con otros autores, quienes mencionan que aún sin presencia de lesiones clínicas puede estar implicada la infección (Castañón *et al.*, 1988, Cabañes, 2000, Verde *et al.*, 2002).

de la piel tales como: eccema, dermatitis, sarna, dermatofitosis, etc. En algunos casos, la piel no presenta lesiones estructurales sino zonas alopécicas, que también pueden estar asociadas a otras causas como: intoxicaciones, deficiencias nutricionales, estrés, peleas y traumatismos causados por el roce de la cabeza con el comedero. Según Larralde *et al.* (2001), las lesiones por dermatofitosis se caracterizan por presentar placas alopécicas de forma variables, cubiertas especialmente por escamas, costras blanco amarillentas y desprendimiento periférico del pelo, coincidiendo estas características con la mayor frecuencia de lesiones clínicas observadas en los animales monitoreados. En los cobayos, la alopecia es una manifestación de varios procesos, es muy común en hembras durante la última fase de la gestación y en aquellas de avanzada edad, siendo alopecias de carácter fisiológico. Hay que destacar que en cobayos lactantes procedentes de camadas numerosas, pueden presentarse alopecias transitorias. Estos procesos deben distinguirse de las depilaciones por

La pérdida de pelo aparece principalmente en enfermedades propias

6

7

4

0

29

Tabla 5. Localización anatómica de lesiones en cobayos, según el estado fisiológico (n= 517)

Área
Anatómica
Apariencia
Oreja
Cabeza
Dorso
Ventre
Otras

peleas (Moya, 2003). Carman y Gardner (1999), establecen que los cobayos no muestran lesiones clínicas a menos que estén estresados.

La inspección clínica resulta complicada de efectuar en virtud de la inespecificidad de los signos, lo cual coincide con Blanco y García (2000).

Pontón (2002), establece, que el diagnóstico micológico es un paso esencial en el establecimiento de la etiología de las enfermedades infecciosas y su característica fundamental es la identificación del agente etiológico. El diagnóstico de laboratorio puede basarse en la observación directa del hongo a partir de la muestra, su cultivo, el diagnóstico serológico y más recientemente, el uso de técnicas moleculares. El cultivo sigue siendo el más importante para confirmar la presencia de hongos y es considerado la "prueba de oro" para el diagnóstico de las micosis. Sin embargo, el diagnóstico por cultivo tiene el inconveniente que un aislamiento fúngico de un determinado proceso infeccioso, no implica necesariamente que éste sea el agente etiológico involucrado, pues los hongos son microorganismos ubicuos. Por el contrario, en otros casos donde sí son los responsables, no se logra la recuperación primaria del mismo. Debido a esto, se sugiere tomar muestras en repetidas oportunidades durante el transcurso del proceso infeccioso. En este estudio se aisló *Scopulariopsis* sp., que ha sido descrito como agente etiológico en dermatomicosis, pero también ha sido descrito como un contaminante ambiental. El método del cultivo del agente etiológico es importante para confirmar la presencia del hongo, y la fuente de infección. Igualmente permite hacer un diagnóstico diferencial con otras patologías dermatológicas que presentan lesiones similares, esta afirmación coincide con los resultados obtenidos por Lobos (1997),

Moreno (1999) y Sánchez *et al.* (2002). La presencia de *T. mentagrophytes* como principal agente etiológico identificado, concuerda con lo observado por otros autores (Harkness y Wagner, 1977; Malcolm y O'Donoghue, 1977; Connole *et al.*, 2000; Oyeka, 2000). Cabe resaltar que en los cobayos se observaron infecciones mixtas por *T. mentagrophytes* y *M. canis*, debido a que las especies pueden producir diversos cuadros clínicos según la zona infectada y que una determinada lesión puede ser producida por varias especies. El diagnóstico micológico resulta muy importante para establecer la etiología, terapia correcta y determinar posibles fuentes de infección para cortar su ciclo, situación que ha sido confirmado por Hay (1991).

Al relacionar el estado fisiológico en los cobayos con la aparición de lesiones micóticas en muestras de animales en crecimiento y hembras gestantes, se evidenció la presencia de *M. canis*, lo cual difiere de otros autores que reportan a *T. mentagrophytes* como principal agente etiológico (Carman y Gardner, 1999, Coutinho, 2001). Se desconoce la causa de esta diferencia en el ámbito epidemiológico, pero probablemente se relacione con la presencia de roedores silvestres y otros animales, debido a la localización geográfica de la Granja Experimental. Tomando en cuenta el elevado porcentaje de infección por dermatofitos en cobayos, se tomaron medidas preventivas, tales como: control de roedores silvestres que pudiesen ser la fuente de contagio de estos animales (los dermatofitos aislados son de origen zoonótico), colocación de barreras físicas para el control de los mismos y el flameado de las jaulas, para quemar restos de escamas epidérmicas y pelo donde pudiesen estar presentes las esporas. El estado fisiológico, el estrés de la gestación

y la lactancia, también incrementan la susceptibilidad a las infecciones fúngicas (García, 1999 ; Verde *et al.*, 2002). Los animales jóvenes son más susceptibles de presentar una sintomatología clínica más evidente y requerirán más tiempo para su curación, debido a que desarrollan una respuesta lenta por ausencia del desarrollo de su inmunidad específica. Las hembras gestantes presentaron el mayor número de casos sospechosos de dermatofitos; lo cual induce pensar que factores hormonales y fisiológicos influyen en la susceptibilidad; estos resultados lo confirman (Castañón *et al.*, 1988; Verde *et al.*, 2002).

CONCLUSIONES

Los principales hongos causantes de dermatofitosis en los cobayos fueron *T. mentagrophytes*, *M. canis* y Hongos no dermatofitos, principalmente del género *Scopulariopsis* sp. Se requiere del cultivo para identificar el género y la especie del agente etiológico, ya que el examen directo positivo sólo puede establecer la presencia de micosis. Las infecciones fúngicas fueron más comunes en los animales jóvenes, lactantes y en crecimiento que en los adultos. Existen diferencia en la presentación clínica de las lesiones según la localización anatómica, estado fisiológico y desarrollo corporal, siendo el dorso la principal localización de las dermatofitosis en los cobayos evaluados, aunque también se evidenciaron localizaciones atípicas en miembros.

RECOMENDACIONES

Se debe establecer, dentro de la rutina de trabajo del bioterio, un programa de muestreo periódico de la colonia de cobayos que permitan estudios longitudinales, para establecer los indicadores de incidencia y

prevalencia de micosis. Se deben tomar muestras seriadas para verificar que un hongo, que es usualmente considerado un contaminante del medio, pueda en algunos casos comportarse como patógeno. Se requiere personal entrenado para el diagnóstico de las micosis en animales de bioterio.

REFERENCIAS

- Blanco, J. L. ; García, M.E. 2000. Presente y futuro del diagnóstico inmunológico de las micosis superficiales. *Rev. Iberoam. Micol.*, 17:523-528.
- Bohdanowicz, D.; Prokop, J.; Adamski, Z.; Daembruska, M. 1999. The role of the immune system in overcoming dermatophyte infection: *Mkologia Lekarsaka*, 6:103.
- Caballería, L.A.; Seguera, C.; Bosque, M. *Microsporium canis*. 2000 Características y diagnóstico. Unidad de Microbiología del Hospital Arnau de Valanova, Valencia [en línea] Dirección URL.: <<http://www.seimc.org/control/rev>. [15/03/01].
- Cabañes, F. J. 2000. Dermatophytes in domestic animals. *Rev. Iberoam. Micol.*, 17: S8-S12.
- Carman, M.; Gardner, E. 1999. Dermatophytes de mamíferos en Nueva Zelanda. Gerencia de calidad de Maf. Laboratorio de Salud Animal de Ruakura. Nueva Zelanda, 24:3-5
- Castañón, L.R.; Manzano, P.; López, R. 1988. Infección por dermatofitos en animales de bioterio. *Rev. Lat-amer. Microbiol.*, 30:321-324.
- Connole, M.D.; Yamaguchi, H.; Elad, D.; Hasegawa, A.; Segals, E.; Torres, J.M. 2000. Natural pathogens of laboratory animals and their effects on research. *Med. Micol.*, 38(Suppl1):59-65.
- Coutinho, S. 2001. Guinea pigs ringworm outbreak due to *Trichophyton mentagrophytes* and *Scopulariopsis brevicaulis*. *Clín. Vét.*, 31:30-32.

- Fernández, C.; Suárez, O.; Martínez, G.; Ramos, G. 1993. Brote epidemiológico de dermatofitosis en ratones atómicos. *Rev. Iberoam. Micol.*, 10:72-73.
- García, A.M. 1999. Incidencia de la parasitosis externa en el ganado ovino. Mundo Ganadero N° 111 mayo. [en línea] Dirección URL.: < <http://www.Vidarural.net/articulos/mg>. [09/06/02]
- Harkness, J. E.; Wagner, J.E. 1977. Procesos Específicos. En: *Biología y clínica de conejos y roedores*. Editorial Acribia, Zaragoza, p. 102-103.
- Hay, R.J. 1991. Dermatoficias y otras micosis superficiales. En: *Enfermedades infecciosas. Principios y prácticas*. Mandel, G.L.; Gordon, D.R.; Bennett, J.E. Buenos Aires Panamerican. p. 2.137 – 2.149
- Henríquez, C.; Guillén, C.; Bustamante, B.; Tello, R. 2000. Micosis superficiales en población selvática. Prevalencia en cuatro comunidades rurales: Santa Rosa de Tiocayú, Panashto, Bello Horizonte y Sachavacayore. *Folia Dermatol.*, 11:30-35.
- Larralde, M.; González V.; Lábil, M.; Aragón, A.; Negroni, R. 2001. Variación clínica y epidemiológica de dermatoficias zoológicas. *Arch. Argent. Pediatr.*, 99:205-209.
- Lobos, T. 1997. Laboratorio de Micología. Boletín Escuela de Medicina Pontificia. Universidad Católica de Chile. 26:165-168. [en línea] Dirección URL.: < www.escuelamed.puc.cl/paginas/publicaciones/boletin/html. [31/10/02].
- Leonart, F. 1980. Patología e higiene. Tratado de cunicultura. Tomo III. Real Escuela Oficial y Superior de Avicultura. Barcelona, p. 952-956.
- Malcom, J.; O'Donoghue, P. 1977. Cobayos y conejos. En: *Patología de animales de laboratorio. Diagnóstico y tratamiento*. Editorial Acribia, Zaragoza, p. 124 –157.
- Martín, A. 1999. Histopatología de los dermatophytes. *Rev. Iberoam. Micol.*, S15: PO-26.
- Moreno, J. 1999. Nuevos aspectos clínicos de las dermatomicosis. *Rev. Iberoam. Micol.*, 16:S22-S25.
- Moya, M. 2003. Diagnóstico de las dermatofitosis en animales de bioterio. *Rev. Inst. Nac. Hig. "Rafael Rangel"*, 34:22-26.
- Moya M.; Maldonado, B.; Dolande, M.; Reviakina, V.; Panizo, M. 2000. Aislamiento de Dermatofitos en animales de Bioterio. En Memorias VII Congresso da Ciência da Animais da laboratorio, II Congresso Mundial da Ciência da Animais da Laboratorio e II Encontro de Pesquisadores do Mercosul junto ao colégio Brasileiro de Experimentação. Brasil. p 1.
- Murillo Neufeld, P. 2002. Diagnóstico Laboratorial de las Dermatofitosis. [En línea] Dirección URL.: < <http://www.ucr.ar.cr/~gacetapc/Dermatofitosis.html> [13/12/02].
- Oyeka, C.A. 2000. Trichophyton mentagrophytes a keratinophilic fungus. En: *Biology of dermatophytes and other keratinophilic fungus*. *Rev. Iberoam. Micol.*, 61-64.
- Pfizer. Sanidad animal. 1992. Enfermedades producidas por hongos – micosis. [en línea] Dirección URL.: < http://www.Pfizersanidadanimal.com.ar/información_tec/guía_de_enf/enf_mascotas.htm. [31/10/02]
- Pontón, J. 2002. Diagnóstico microbiológico de las micosis. *Rev. Iberoam. Micol.*, 19:25-29.
- Rasciani, A.S.; Merlow, A.; Maccio, O.A.; Fernández, J. 2003. Diagnóstico citológico de lesiones de piel en medicina veterinaria. SVV. Volumen 7. N° 1. [en línea] Dirección URL.: < <http://www.Seleccionesveterinarias.com/articulos/art7-1.htm>. [16/01/03].
- Rejas, J. 1998. Dermatofitos (tiñas) en animales de compañía. Consulta de difusión veterinaria. [en línea] Dirección URL.: < <http://www.dmvirilaunileon.es>. [13/01-01].

- Saiz, L.; García, J.L.; Compaire, C. 1983. Animales de laboratorio. Epidemiología Colección monografía I.N.I.A 36:301-315.
- Sánchez, I.; Ramírez, T.; Truffin, E. 2002. Micosis: su importancia y diagnósticos actuales. *Medicentro* 6, 1:1-8.
- Sánchez, A.G.; Sánchez, R.W.; Pallicer, Y.; Linares, A. 2003. Dermatomicosis bovina. [en línea] Dirección URL.: <[http// www. monografia.com/ dermatomicosis bovina](http://www.monografia.com/dermatomicosis_bovina) [09/06/03].
- Soave, O. 1971. Consideraciones ecológicas de carácter general. En: *Enfermedades infecciosas de los animales de laboratorio*. Centro Panamericano de Zoonosis; p. 3-7.
- Tapia, G. 1980. Investigación de Hongos keratinofilos en animales. XII Reunión Anual de la Sociedad Venezolana de Dermatología.
- Verde, M.; Fernández, A.; Pérez, M. 2002. Principales enfermedades fúngicas que afectan a los animales domésticos. *Rev. Iberoam. Micol.*, 17:S2-S7.