

HISTOMORFOLOGÍA ÓSEA COMPARADA EN DIFERENTES ESPECIES Y SU UTILIDAD EN MEDICINA FORENSE

Comparative Bone Histomorphology in Different Species and its Usefulness in Forensic Medicine

Sonia Alvarado^{*1}, Raquel Céspedes*, Victoria Fernández**

**Departamento de Ciencias Biomédicas. Facultad de Ciencias Veterinarias. Universidad Central de Venezuela.*

***Pregrado. Facultad de Ciencias Veterinarias. Universidad Central de Venezuela.*

Apartado 4563, Maracay 2101A, estado Aragua, Venezuela

Correo-E: mymorantes@gmail.com

Recibido: 21/11/23 - Aprobado: 06/03/24

RESUMEN

El conocimiento de las características, así como las diferencias y particularidades del tejido óseo en diferentes especies de animales, comparándolas con las del tejido óseo humano, constituye una valiosa herramienta en el área de la medicina y la antropología forense. El objetivo de esta investigación fue el de describir al tejido óseo, a partir del tercio proximal de la diáfisis del hueso fémur de ocho (8) especies de mamíferos y dos (2) especies de reptiles. Estas especies están comúnmente relacionadas con el humano, por ser parte de su alimentación, trabajo, o por constituir animales de compañía. Las muestras fueron descalcificadas y fijadas en formalina neutra tamponada al 10% v/v. Se incluyeron en parafina por la técnica convencional y se obtuvieron cortes histológicos de 4 μm de grosor, los cuales fueron teñidos con la técnica de rutina. Posteriormente, fueron observados al microscopio, a fin de evidenciar la estructura histológica de las muestras en estudio. Los resultados obtenidos en este estudio indicaron que la microestructura del hueso humano es de tipo haversiano denso, no plexiforme. En el caso de las muestras óseas de bovino, búfalo, equino, perro, gato y oso, estas exhibieron características de hueso plexiforme. El hueso del mono demostró histológicamente, una distribución de tejido haversiano no plexiforme. El tejido óseo de los dos reptiles estudiados evidenció

ABSTRACT

The knowledge of the characteristics, as well as the differences and particularities of bone tissue in different species of animals, comparing them with those of human bone tissue, constitutes a valuable tool in the area of medicine and forensic anthropology. The objective of this research was to describe the bone tissue from the proximal third of the diaphysis of the femur bone of eight (8) species of mammals and two (2) species of reptiles. These species are commonly related to humans, for being part of their food, work, or for being companion animals. The samples were decalcified and fixed in 10% v/v buffered neutral formalin. They were embedded in paraffin by the conventional technique and 4 μm thick histological sections were obtained, which were stained with the routine technique. Subsequently, they were observed under the microscope in order to demonstrate the histological structure of the samples under study. The results obtained in this study indicated that the microstructure of human bone is of the dense haversian type, not plexiform. In the case of the bovine, buffalo, equine, dog, cat and bear bone samples, these exhibited characteristics of plexiform bone. The monkey bone demonstrated histologically, a non-plexiform haversian tissue distribution. The

¹ A quien debe dirigirse la correspondencia (To whom correspondence should be addressed)

escaso hueso compacto y abundante hueso trabecular, con presencia de espacios medulares intercomunicados. Las descripciones sugieren que es posible diferenciar la microestructura ósea del humano, cuando se compara con la de los huesos no humanos, mediante sus características histomorfológicas; sin embargo, esto no ocurre así para la diferenciación entre especies no humanas, para las cuales se requieren análisis más complejos.

(Palabras clave: Histomorfología; hueso plexiforme; hueso haversiano; microestructura ósea)

bone tissue of the two reptiles studied showed scant compact bone and abundant trabecular bone, with the presence of intercommunicating medullary spaces. The descriptions suggest that it is possible to differentiate human bone microstructure, when compared with that of non-human bones, by means of histomorphological characteristics; however, this is not the case for differentiation between non-human species, for which more complex analyses are required.

(Key words: Histomorphology; plexiform bone; haversian bone; bone microstructure)

INTRODUCCIÓN

En el campo de la medicina forense, la diferenciación entre restos humanos y animales se ha convertido en un gran desafío, lo cual puede complicarse aún más cuando se cuentan únicamente con fragmentos de hueso. En estos casos se recurre a la histomorfología; sin embargo, no se cuenta todavía con una base de datos lo suficientemente sofisticada que describa las diferencias y particularidades de los huesos de los animales, en comparación a los humanos. La evaluación histológica del tejido óseo, constituye entonces una herramienta de investigación esencial que facilita la identificación y el cálculo de edad de los huesos que componen el esqueleto; así mismo, ayuda a la comprensión de la patogénesis de diversas enfermedades que afectan al hueso [1]. Diversos investigadores en el área de la Antropología Forense, han aportado importantes descubrimientos sobre las características tisulares, el crecimiento, composición, estructura, renovación ósea y estado de preservación del hueso, a través del uso de secciones de hueso descalcificado o sin descalcificar para determinar la especie y la edad de los restos óseos [2,3].

La Bioantropología ha desarrollado una serie de técnicas macroscópicas estandarizadas que permiten la caracterización de los restos óseos y ha incorporado técnicas histológicas que aportan y complementan dicha caracterización, a partir de la observación de la microestructura del tejido óseo humano [4,5].

El primer estudio importante sobre los cambios histológicos del hueso y su aplicación para el cálculo

de la edad en esqueletos de adultos fue realizado por Kerly [5], quien desarrolló un método basado en el análisis microscópico de la porción cortical de los huesos largos. En este trabajo estableció y valoró cuatro componentes corticales en la zona externa del hueso: osteonas completas, osteonas fragmentadas, hueso laminar circunferencial, y canales no Haversianos, en fémur, tibia y peroné o fíbula. Esta investigación la realizó en un solo sexo o combinando ambos.

Numerosas han sido las investigaciones en cuanto a la caracterización de osteonas tomando en cuenta la localización de las mismas, lo cual ha resultado en una aproximación con relación a la edad de los restos de esqueletos a partir de muestras de fémur y tibia, mediante técnicas histomorfométricas. El estudio histomorfológico del tejido óseo arqueológico constituye una potente herramienta analítica, particularmente; con la incorporación del análisis de secciones pulidas de huesos, mediante el uso de luz polarizada, lo que permite una evaluación histopatológica y una aproximación etiológica al estudio de enfermedades y condiciones de vida pretéritas; además, la histomorfología ha sido empleada en la estimación de edades fisiocronológicas, en la identificación de tratamientos culturales póstumos y en los cambios tafonómicos de restos enterrados [6].

Martiniaková *et al.* [7] señalan que en situaciones en donde el mal estado de los huesos o cuando se encuentran fragmentos degradados o carbonizados, se hace imposible su identificación, por lo que los científicos forenses recurren con frecuencia de la

ayuda de la osteología veterinaria para confirmar o descartar el origen humano o animal de los restos óseos. Hasta el presente, la estructura histológica del esqueleto de diferentes animales para la identificación exacta de especies, no ha sido completamente investigada. En general, para este propósito son ampliamente utilizados los métodos biomoleculares; sin embargo, es de vital importancia la información genética complementaria como la del ADN; en ausencia de estos datos, el análisis histológico de los huesos encontrados es un adecuado método para su identificación [7,8].

Las diferencias histológicas de los huesos de los mamíferos fueron descubiertas parcialmente a comienzos del siglo 20 por los investigadores Kenyeres y Hegyi [9]. Ellos afirman que las secciones delgadas de hueso compacto de la diáfisis de los huesos largos se pueden utilizar para determinar el origen humano de fragmentos óseos. Además, en otros estudios han confirmado que el diámetro medio de los canales de Havers en los huesos humanos es significativamente mayor que el de los animales [10, 11].

Las características cualitativas de la microestructura del tejido óseo de las diferentes especies de animales difieren, así mismo, se ha indicado que el hueso de tipo plexiforme ha sido considerado como un determinante general del tejido óseo no humano [12].

Aun cuando la estructura del hueso puede diferir entre animales de la misma especie, del mismo animal y de diferentes partes de un mismo hueso debido a factores tales como: la edad, el resultado de influencias mecánicas e incluso, la estructura histológica puede estar influenciada por la degradación [13]. Los resultados de los trabajos comparativos descriptivos proveen hasta la fecha información sumamente valiosa.

Por todo lo antes expuesto y aun cuando se han reportado suficientes resultados por varios investigadores en otras latitudes, no ha sido así para el caso de Venezuela. Esta investigación se centró en realizar la histomorfología ósea comparada en diferentes especies y su utilidad en medicina forense. Se caracterizó la estructura histomorfológica de secciones delgadas de hueso compacto de la diáfisis del hueso fémur en diferentes especies, mediante la técnica de hueso descalcificado.

MATERIALES Y MÉTODOS

Se llevaron a cabo descripciones del tejido óseo a partir del tercio proximal de la diáfisis de los huesos fémur, de las siguientes especies: ocho (8) especies de mamíferos, humano (*Homo sapiens sapiens*), bovino (*Bos indicus*), búfalo (*Bubalus bubalis*), equino (*Equus caballus*), perro (*Canis familiaris*), gato (*Felis catus*), oso (*Tremartos ornatus*), mono (*Alouatta seniculus*) y dos (2) especies de reptiles, baba (*Caiman crocodilus crocodilus*) y tortuga marina (*Lepidochelys olivacea*).

Esta investigación se llevó a cabo en las siguientes instituciones: Laboratorio de Disección de la Cátedra de Anatomía y el Laboratorio de Histología y Anatomía Patológica de la Facultad de Ciencias Veterinarias de la Universidad Central de Venezuela (FCV-UCV), Maracay, estado Aragua, Venezuela.

Se estudiaron los huesos fémur de diferentes especies, incluyendo al hombre. Las muestras se obtuvieron del Banco de Huesos de la Cátedra de Anatomía, de donaciones de cadáveres del Hospital de Pequeños Animales “Dr. Daniel Cabello Mariani” de la FCV-UCV. Donaciones de cadáveres del Parque Zoológico “El Pinar”, Caracas Distrito Capital. Donaciones de cadáveres del Zooacuuario de Valencia, estado Carabobo. Matadero de San Vicente, Maracay. Hipódromos de La Rinconada y de Valencia, estado Carabobo. Departamento de Ciencias Forenses de la Delegación Estadal del Cuerpo de Investigaciones, Penales y Criminalísticas (CICPC). Delegación Aragua-Maracay y Osamentas encontradas en casuística de campo, estado Aragua.

El número y la especie de estudio dependió de la casuística. Se reunieron 10 huesos fémur de especies tanto mamíferos como reptiles, comúnmente relacionados con el humano, por ser parte de su alimentación, trabajo o por constituir animales de compañía o mascotas.

Se seleccionó el fémur como estructura de estudio, debido a su relativa buena conservación en sitios arqueológicos y forenses. Según estadísticas de la Oficina Federal de Investigaciones (FBI por sus siglas en inglés) del año 2004, con respecto al

rendimiento que han mostrado diferentes muestras del esqueleto humano, los huesos craneales presentan un rendimiento del 50 %, la mandíbula y la escápula del 70%, mientras que el húmero y fémur presentan rendimientos del 80% y 90%. Por lo que se considera que este último es el más idóneo para el análisis forense ya que son huesos largos que brindan suficiente material para el análisis [14].

Este tipo de hueso presenta un cilindro de pared gruesa con consistencia compacta, una cavidad central voluminosa, ocupada por médula ósea con función de envolver los elementos formadores de la sangre, también posee la característica de ser altamente resistente a la degradación. El hueso compacto carece de porosidades visibles a simple vista, de esta manera las estructuras más externas brindan protección a las células contenidas en el interior [15].

Martiniaková *et al.* [16], Ortega y Tiesler [17] señalan que este segmento del hueso compacto es suficientemente denso y provee una extensa área para el estudio de la microestructura del tejido óseo.

Según Montoya-Sanhueza y Chinsamy [18], la región de la diáfisis del hueso fémur se considera una “región neutral”, es decir, esta presenta una tasa de crecimiento relativamente lenta, comprende por tanto una sección de hueso con escaso crecimiento-alteraciones relacionadas durante la etapa de desarrollo embriológico.

Las muestras obtenidas se clasificaron de acuerdo a la especie animal, para lo que se tomó en consideración su estado de conservación, las que aun contenían restos de tejidos, se sometieron a un proceso de maceración natural con agua y se mantuvieron en ésta hasta que se removió todo el material orgánico de las mismas; luego se cepillaron para eliminar los restos de tejido graso y se colocaron al sol, para su secado y para la eliminación de los olores.

Preparación de las muestras: todo el procesamiento se llevó a cabo en el laboratorio de Histoquímica de la Cátedra de Histología de la FCV-UCV. Las secciones histológicas se obtuvieron a partir de un corte transversal en el tercio proximal de la diáfisis del fémur, utilizando una sierra eléctrica marca Bohia HD, con una cuchilla Número 97, de acuerdo a lo señalado en el Manual de Métodos Histotecnológicos del AFIP [19] y en el Manual de Histomorfología en hueso no descalcificado [20].

Se utilizaron las secciones de 80 a 100 μm de grosor de hueso compacto del tercio proximal de la

diáfisis del hueso fémur de todas las especies objeto de estudio.

Para el procesamiento de las muestras se utilizó la técnica de descalcificación [19]. Se fijaron en formalina neutra buferada al 10 %, durante 5 d. Posteriormente, se lavaron con agua corriente por un mínimo de 30 min. Se descalcificaron utilizando ácido nítrico al 5% (se realizaron varios cambios de esta solución). Se verificó diariamente el punto de descalcificación insertando un alfiler. Posteriormente, se lavaron los especímenes antes de iniciar el procesamiento.

Las muestras se trataron por la técnica convencional de inclusión en parafina, se realizaron cortes de 4 μm de grosor en el micrótopo marca JUNG de hoja móvil; seguidamente, los tejidos fueron teñidos con la técnica de rutina de hematoxilina-eosina (H-E) [19], con el fin de evidenciar la estructura histológica de las muestras en estudio.

Los cortes histológicos fueron observados y las áreas de interés fueron fotografiadas bajo un fotomicroscopio Nikon Eclipse E200, con cámara Nikon Coolpix 950 de 2,1 mega pixeles y así obtener las imágenes para el análisis e interpretación de los resultados.

RESULTADOS Y DISCUSIÓN

La muestra de humano (*Homo sapiens sapiens*), presenta una organización característica de hueso harvesiano denso ubicado entre el endostio y las laminillas circunferenciales periostiales en concordancia con lo reportado por Hiller y Bell [21]; se detectó presencia de osteonas secundarias redondas Figura 1 (a). Las osteonas presentan canales de harvers centrales con elementos vasculares y celulares, rodeados por un número de 15 a 20 laminillas concéntricas (Figura 1 a'). Se observó zonas de tejido óseo laminar intersticial que conforman restos de osteonas degradadas, la microestructura de la muestra de tejido óseo humano de la presente investigación coincide con lo referido en la descripción del tejido óseo en Roos [22]. Se observó lagunas óseas vacías, ya que los osteocitos se dispersaron durante el procesamiento histológico. Además, estos resultados presentan similitud con las investigaciones realizadas en la determinación de las especies a partir de restos óseos, mediante evaluación

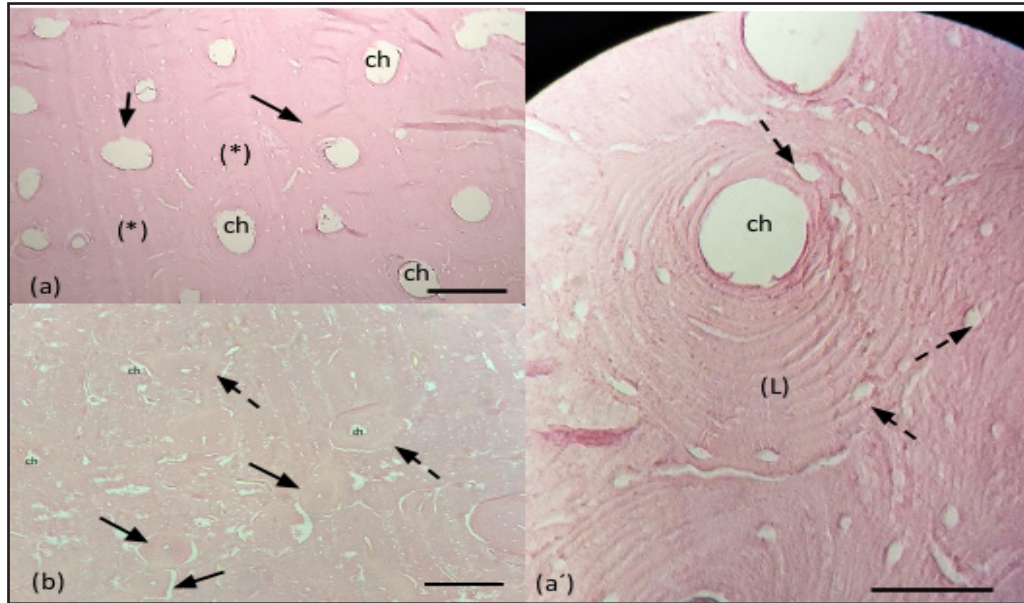


Figura 1. Histología del hueso compacto, tercio proximal de la diáfisis del fémur de Humano (a) osteonas de tamaño uniforme (flechas), matriz osea (*), conducto de havers (ch). Osteona humana (a') rodeada por 13 laminillas concéntricas (L), canal de havers (ch), lagunas osteocíticas (flechas punteadas). Histología del hueso compacto, tercio proximal de la diáfisis del fémur de Bovino (b), osteonas redondeadas (flechas), osteonas elípticas (flechas punteadas), canal de havers de diferentes diámetros (ch). Coloración H y E. Barra 20 μm (a y b). Barra 50 μm (a')

histomorfométrica y análisis discriminante [23], con el estudio preliminar de la organización osteónica de huesos en mamíferos, incluyendo humanos y aves, en los que describen osteonas compactas con un canal central con elementos celulares y vasculares [24].

Se ha reportado que los huesos humanos no presentan características de hueso plexiforme [11]. Castrogiovanni *et al.* [24] refieren que el hueso plexiforme sólo está presente en humanos, en los fémures fetales y en los fémures de los niños jóvenes.

La muestra de bovino (*Bos indicus*) presenta la característica de hueso plexiforme. Se identifica el área externa de considerable grosor conformada por laminillas circunferenciales dispuestas paralelamente (Figura 1 b). Hacia la profundidad se encuentra hueso harvesiano denso irregular con abundantes osteonas de silueta circular y eventualmente osteonas elípticas, cuyos canales harvers centrales están rodeados por 9 a 11 laminillas concéntricas con presencia de las lagunas de aspecto vacío, estos hallazgos coinciden en ciertos aspectos por lo descritos por Morales *et al.* [23] y Zedda. *et al.* [25], Zedda y Babosova [26] quienes reportan osteonas de forma elíptica en muestras de tejido óseo, pero en *Bos taurus*. Adicionalmente, refieren que las osteonas presentan

aproximadamente de 5 a 7 laminillas concéntricas rodeando los canales harvesianos [24].

La muestra de búfalo (*Bubalus bubalis*), presenta una organización de hueso harvesiano de irregular a denso, plexiforme (Figura 2 c), con una zona externa en las que se encuentran laminillas circunferenciales, en la matriz ósea adyacente hay presencia de osteonas pequeñas y de mayor tamaño con un número aproximado de 5 a 9 laminillas concéntricas que rodean canales de havers bastante amplios, comparados con los canales de havers de las osteona del humano. Lo reportado en esta investigación coincide en algunos aspectos, con la descripción realizada en el hueso largo cortical del búfalo de agua (*Bubalus arnee*), en la que mencionan que el hueso plexiforme se ubica en la superficie periostial anterior del hueso, mientras que los sistemas harvesianos se encuentran a través de la superficie endostial [27].

El equino (*Equus caballus*) presenta un patrón de hueso harvesiano denso, plexiforme, Figura 2 (d). En concordancia con lo reportado por Foote, en Hiller [27], con lo evaluado en la identificación histológica de fragmentos óseos en arqueología, diferenciando a los humanos de los caballos y bovinos [25] y con un estudio histomorfométrico comparativo entre el *Equus*

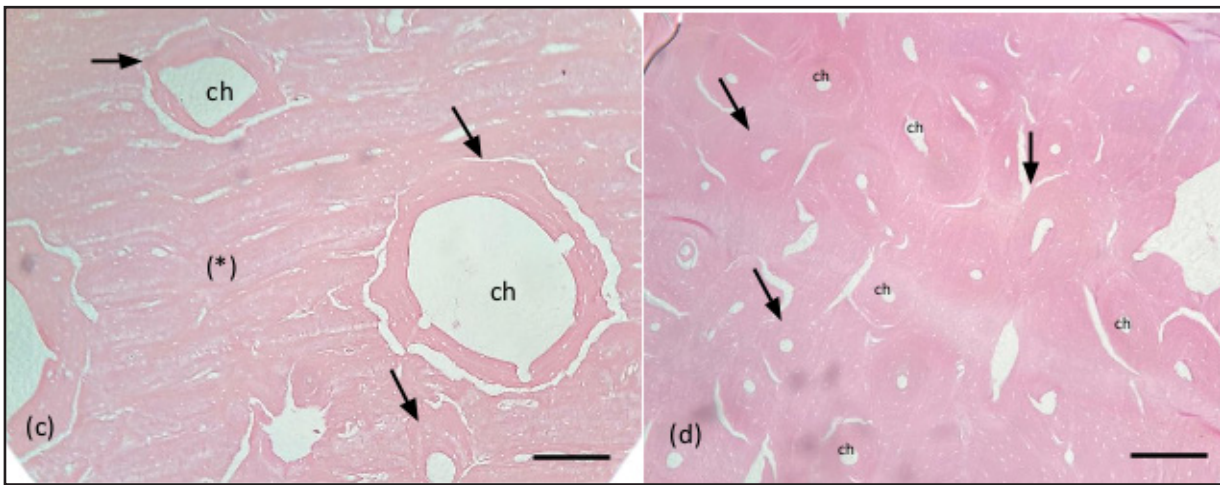


Figura 2. Histología del hueso compacto, tercio proximal de la diáfisis del fémur de Búfalo (c), osteonas de diferentes tamaños (flechas), matriz ósea (*), conducto de Havers (ch). Histología del hueso compacto, tercio proximal de la diáfisis del fémur de equino (d), osteonas redondeadas las cuales presentan de 9 a 10 laminillas concéntricas rodeando al canal de Havers central (flechas), canal de Havers (ch). Coloración H y E. Barra 20 µm (c y d)

caballus y el *Equus Namadicus*, en el que describen al hueso del caballo como un hueso harvesiano típico [28, 29]. Las osteonas presentan una silueta redondeada y bien organizadas, con presencia de 9 a 10 laminillas concéntricas rodeando al canal de Havers, los cuales son de menor diámetro, en relación a los canales de Havers del tejido óseo humano. La disposición de esta muestra de tejido óseo presenta cierta similitud con la microarquitectura del tejido óseo humano.

El perro (*Canis familiaris*) se caracterizó por presentar una distribución de tejido óseo harvesiano

denso y plexiforme, similar descripción ha sido reportada en perros jóvenes [30]. Se observan gran cantidad de osteonas y de menor tamaño con respecto a las osteonas del hueso humano, se ubican por debajo de laminillas circunferenciales externas adyacentes al periostio, en gran número y dispuestas en bandas uniformes (Figura 3 e). De morfología redondeada con 10 a 12 laminillas concéntricas rodeando al canal de Havers central de menor diámetro que el de la osteona del hueso del *homo sapiens*. La descripción de la microestructura de esta muestra ósea de canino coincide con un estudio en

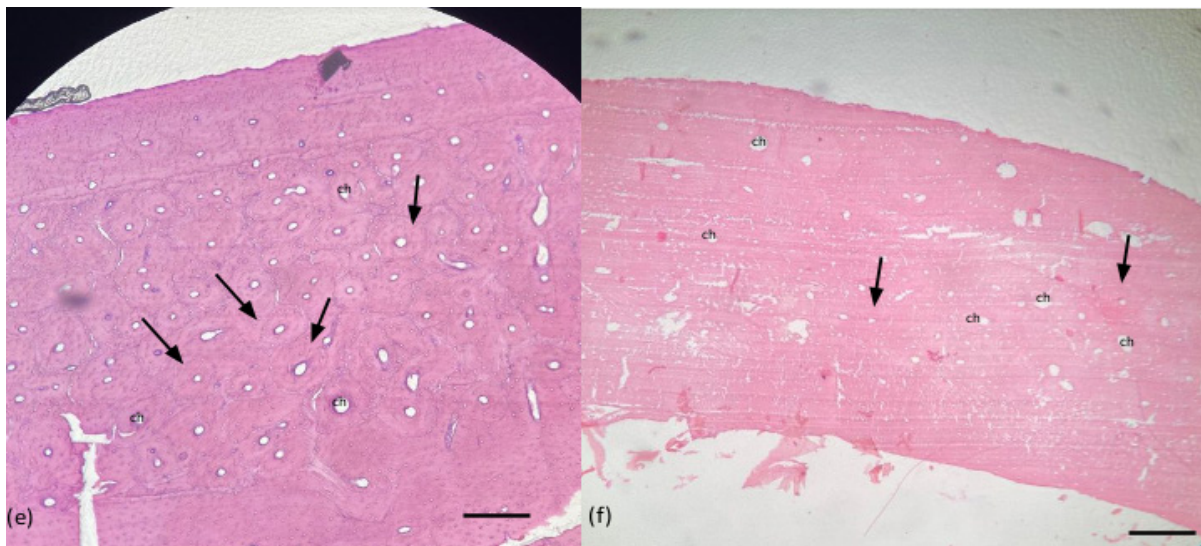


Figura 3. Histología del hueso compacto, tercio proximal de la diáfisis del fémur de Perro (e), osteonas de tamaño similar (flechas), gran número de osteonas dispuestas en bandas uniformes adyacentes a las láminas circunferenciales del periostio, conducto de Havers (ch). Histología del hueso compacto, tercio proximal de la diáfisis del fémur de gato (f), osteonas de pequeño tamaño dispersas en la matriz ósea (flechas), canal de Havers (ch). Coloración H y E. Barra 20 µm (e y f)

el que determinan especies a partir de restos esqueléticos mediante evaluación histomorfométrica y análisis discriminante, en el que reportan una alta densidad de osteonas medianas por mm^2 en una muestra de tejido óseo de canino [23].

La muestra de gato (*Felis catus*) se caracteriza por la presencia de gran cantidad de osteonas pequeñas, similar a las osteonas del canino. El patrón vascular básico de este segmento se describe como hueso plexiforme vascular primario (Figura 3 f), lo cual se ha atribuido a un gran número de canales de Volkman en los huesos largos de esta especie, reportado en un estudio histológico comparativo de tejido óseo reciente y fósil [30]. Los canales harvers son de forma circular de menor diámetro en comparación con el humano y rodeados por laminillas concéntricas bien definidas.

El oso (*Tremartos ornatus*) la microestructura de esta muestra de tejido óseo exhibe una característica de hueso plexiforme con abundantes osteonas de pequeño y gran tamaño, dispuestas en la matriz cortical desde las laminillas circunferenciales adyacentes al periostio hasta las adyacencias del endostio (Figura 4 g). Osteonas de silueta circular, eventualmente se observan osteonas elípticas, con un número de 5 a 7 laminillas concéntricas que rodean al canal de harvers. Estas características coinciden con lo descrito por Foote [31] en la sección femoral del oso negro (*Ursus americanus*), la cual muestra hueso cortical compuesto principalmente por hueso plexiforme, con sistemas harvesianos dispersos. Adicionalmente, existe concordancia con un estudio de la microestructura en la región cortical del fémur de siete osos pardo (*Ursus arctos*) del territorio de Slovakia, en el que muestra una alta cantidad de tejido oseo harvesiano denso [32].

La muestra de mono (*Alouatta seniculus*) se describe como hueso harvesiano denso irregular con presencia de abundantes osteonas dispersas en la matriz ósea cortical, la cual está conformada por numerosas laminillas dispuestas en diferentes direcciones. Las osteonas típicas redondeadas se observan de pequeño y gran tamaño con

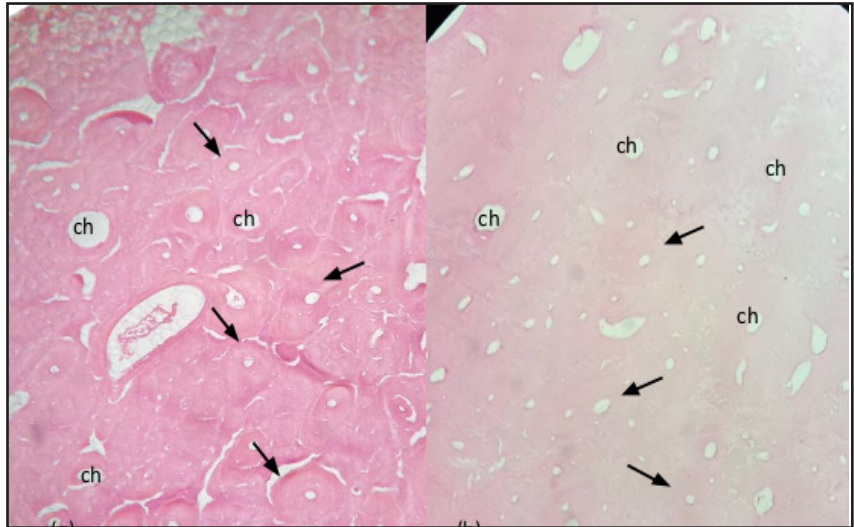


Figura 4. g. Histología del hueso compacto, tercio proximal de la diáfisis del fémur de Oso (g), osteonas de tamaño similar (flechas), canal de havers (ch). Histología del hueso compacto, tercio proximal de la diáfisis del fémur de mono (h), osteonas en la matriz ósea (flechas), canal de havers (ch). Coloración H y E. Barra 20 μm (g y h)

canales de havers de pequeño y amplio diámetro, respectivamente (Figura 4 h). Los canales de harvers se encuentran rodeados por 5-7 laminillas concéntricas con presencia de lagunas que contienen a los osteocitos, de los cuales sólo se visualizan los núcleos adosados a la pared ya que durante el procesamiento hubo retracción del citoplasma. Es de hacer notar que existen escasas referencias con respecto a la microestructura del tejido óseo de esta especie de mono (*Alouatta seniculus*). Sin embargo, existen numerosos reportes en el que describen la presencia de hueso harvesiano denso entre delgadas capas de laminillas circunferenciales periostiales y endostiales en Chimpances (*Pan troglodytes*), mono del viejo mundo del orden Cercopithecidae, (*Macaca mulatta*) y mono del nuevo mundo del orden Platyrrhines. Los primates no humanos comparten histología ósea corticales similares, concretamente tejido óseo de Havers, con humanos y no se puede diferenciar con éxito del hueso humano [21]

La baba (*Caiman crocodilus crocodilus*) esta muestra evidencia escaso hueso compacto en el que se encuentra una delgada capa de laminillas circunferenciales externas periósticas que se continúan con las laminillas que forman abundantes trabéculas revestidas por una monocapa de células osteoprogenitoras, entre las trabéculas existen espacios medulares intercomunicados y de diversos tamaños. Las osteonas son escasas en el hueso cortical y poco definidas con conducto de harvers más amplios

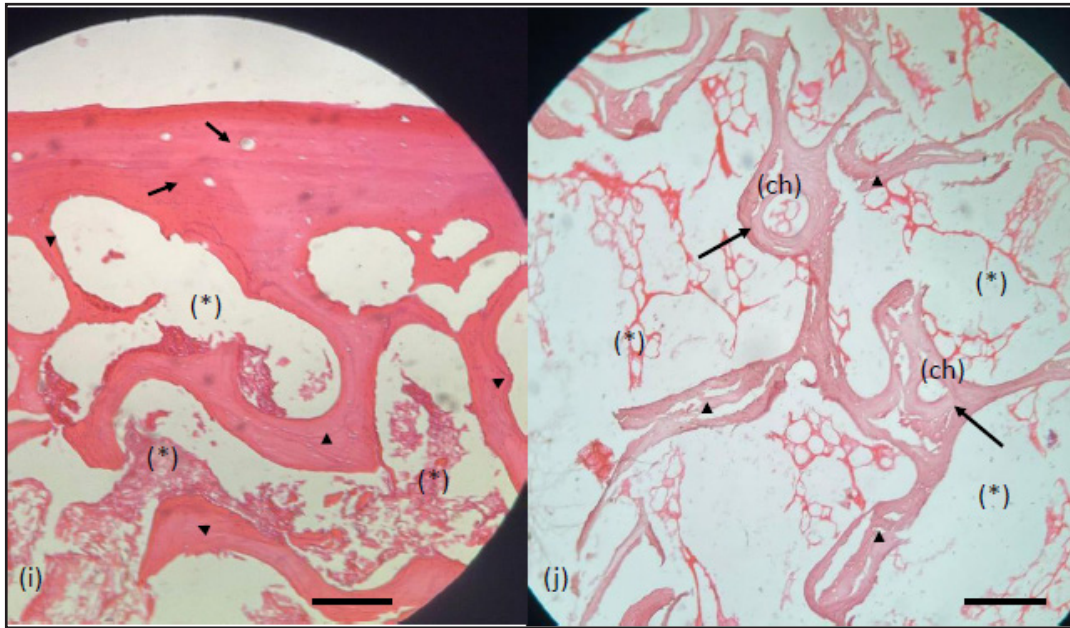


Figura 5. Histología del hueso compacto, tercio medio proximal de la diáfisis del fémur de Baba osteonas de tamaño similar y poco definidas (flechas), espacios medulares (*). Histología del hueso compacto, tercio proximal de la diáfisis del fémur de tortuga marina (osteonas en la matriz ósea trabecular canal de Havers. ch laminillas trabeculares (puntas de flecha), espacios medulares intercomunicados. Coloración H y E. Barra 20 μm

que en los humanos (Figura 5 i). Estos hallazgos coinciden con un estudio histológico de los huesos de reptiles acuáticos en los crocodylomorfos existentes pertenecientes al clado Eusuchia. El hueso perióstico en los huesos largos esencialmente consta de hueso lamelar zonal con zonas vascularizadas de orientación longitudinal y presencia de osteonas primarias en la corteza profunda [33].

La tortuga marina verde (*Lepidochelys olivacea*) presenta una microestructura similar a la de la baba. Se evidenció escaso hueso compacto con presencia de lagunas que contienen a los osteocitos intercalados entre las laminillas circunferenciales y abundante hueso trabecular con una disposición típica. Las trabéculas óseas rodean a los espacios medulares (Figura 5 j). Hay presencia osteonas que eventualmente se encuentran contenidas en el hueso trabecular con 5 a 7 laminillas concéntricas, las cuales rodean un canal de Havers de diámetro mayor al canal de Havers de las osteonas del hueso del *Homo sapiens sapiens*. Los hallazgos en esta investigación presentan ciertas similitudes con respecto a lo reportado por Houssaye [33], quien menciona que los huesos largos de la tortuga marina *Dermochelys coriacea* son completamente esponjosos y sus canales vasculares son numerosos, orientados longitudinalmente y organizados en filas concéntricas.

Desafortunadamente existe poca información sobre la histología del hueso cortical de los reptiles. Describir la microestructura de tejido óseo de reptiles es complicado ya que cada individuo dentro una misma especie difiere en su organización, según reportan las investigaciones con respecto a la microestructura de tejido óseo de los reptiles, además de exhibir una gran variabilidad entre estas especies [33].

CONCLUSIÓN

El abordaje de los problemas bioantropológicos y bioarqueológicos requieren ser desarrollados en profundidad utilizando el estudio anatómico comparado, conjuntamente con el estudio de la organización microestructural del tejido óseo ya que constituyen una herramienta sustancial en el área forense que permite diferenciar los restos óseos humanos de los no humanos, particularmente en los casos en que sólo se encuentran disponibles pequeños fragmentos de hueso en diferentes hallazgos médico antropológico forense.

En Venezuela, el estudio histomorfológico de la microestructura del tejido óseo presenta escasos reportes puntuales. La investigación cualitativa y

comparada de la microestructura del tejido óseo en diez especies seleccionadas por su relación con el humano por ser parte de su alimentación, trabajo o por constituir animales de compañía resultó en la posibilidad de constituir una vía de acceso y referencia para futuros estudios comparativos en diferentes especies animales, en diferentes huesos de un mismo individuo y en diferentes regiones de un mismo hueso.

De la misma forma, las descripciones realizadas sugieren que es posible diferenciar la microestructura ósea del humano con la de los huesos no humanos mediante sus características histomorfológicas, no así para la diferenciación entre especies no humanas para las cuales se requieren análisis más complejos, como la histomorfometría, la identificación de compuestos por medio de la difracción de rayos x, microscopía electrónica de barrido y análisis biomoleculares tales como la determinación del DNA, entre otros.

AGRADECIMIENTOS

Se agradece al Hospital de Pequeños Animales “Dr. Daniel Cabello Mariani” de la Facultad de Ciencias Veterinarias de la UCV, al Parque Zoológico “El Pinar”, al Zooacuuario de Valencia, al Matadero de San Vicente, a los Hipódromos de La Rinconada y de Valencia, y al Departamento de Ciencias Forenses de la Delegación Estatal del Cuerpo de Investigaciones, Penales y Criminalísticas (CICPC). Delegación Aragua-Maracay por la donación de huesos de cadáveres para la realización de este estudio. De igual forma, los autores expresamos nuestro especial agradecimiento a los Histotecnólogos Francisco García y Rafael Rosales del Laboratorio de Histoquímica de la Cátedra de Histología de la FCV-UCV por el procesamiento de las muestras.

REFERENCIAS BIBLIOGRÁFICAS

1. Pachar J. Abordaje médico forense de los cuerpos mutilados criminalmente. Med. leg. Costa Rica [Internet] 2015. [Consultado 09 de noviembre de 2023]; 32(2):41-50. Disponible en: <http://www.scielo.sa.cr/scielo.php?script=sci_arttext&pid=S1409-00152015000200006&lng=en&nrm=iso>. ISSN 2215-5287.
2. Prieto J. El uso de la histomorfometría ósea en

Paleopatología: determinación de la edad en restos esqueléticos (revisión bibliográfica). MUNIBE. (Antropología). Sociedad de Ciencias Aranzadi. San Sebastian. España. 1.992;8 (Supl):203-207.

3. Vasallo M, Flores O, Pan M. Estimación de edad en huesos largos humanos mediante análisis escópico e histomorfológico. Ciencias Morfológicas 2001; 5(8).
4. Desántolo B, Bernal V. Los estudios de histología ósea en antropología biológica. Rev Arg Antrop Biol [Internet] 2016. [Consultado 22 de junio 2023]; 18(2). Disponible en: http://www.scielo.org.ar/scielo.php?script=sci_arttext&pid=S1514-79912016000200001&lng=es. <http://dx.doi.org/10.17139/raab.2016.0018.02.01>
5. Kerley E. The microscopic determination of age in human bone. AJPA. 1965; 23(2): 149-164.
6. Suzuki S, Tiesler V. Estrategias alternas para la Valoración histomorfológica de la edad a la muerte en restos esqueléticos deteriorados. Aplicaciones en la bioarqueología del área maya. Rev Arg Antrop. Biol. 2016; 18(2):1-12.
7. Martiniaková M, Vondrakova M, Fabis, M. Investigation of the microscopic structure of rabbit compact bone tissue. Scripta Medica. 2003; 76: 215-20.
8. Robling A, Stouts D. Histomorphometry of Human Cortical Bone: Applications to Age Estimation. En: Katzenberg MA y Saunders SR (Eds.). Biol Anthropol of the Human Skeleton. New York: Wiley Liss. Inc. 2008; 149-182.
9. Franklin D. Forensic age estimation in human skeletal remains: Current Concepts and Future Directions. Leg Med. 2010; 12:1-7 p.
10. Martiniaková M, Grosskopf B, Omelka R, Vondrakova M, Bauerová M. Differences among species in compact bone tissue microstructure of mammalian skeleton: Use of a discriminant function analysis for species identification. J Forensic Sci. 2006; 51(6): 1235-1239.
11. Müller M, Demarez R. Le diagnostic différentiel de l'os de singe et de l'os humain. Med Leg. 1934;14: 498-560.
12. Urbanova P, Novotny V. Distinguishing between human and non-human bones: histometric method for forensic anthropology. Anthropology. 2005; 43:77- 85.
13. Cuijpers A. Histological identification of bone fragments in archaeology: telling humans apart from horses and cattle. Int J Osteoarchaeol. 2006; 16: 465-480.
14. Edson S, Ross J, Colbe M, Parson, T, Barrit S. named the Dead-confronting the Realities of Rapid Identification of Degraded Skeletal Remains. Forensic Sci Rev. 2004; 16 (1):63-90.
15. Currey J. Bones: Structure and Mechanics. Princeton University Press, E.U.A. 2002; 206 p.
16. Martiniaková M, Omelka R, Chrenek P, Vondráková

- M, Bauerová M. Age-related changes in histological structure of the femur in juvenile and adult rabbits: pilot study. *Bull Vet Inst Pulawy*. 2005; 49: 227-230.
17. Ortega A, Tiesler V. Condiciones de enterramiento y diagénesis en contextos funerarios Mayas de la Península de Yucatán. Una visión desde la Histomorfología. En: Tiesler V. Editor. *Aplicaciones Histomorfológicas en el estudio de restos humanos*. Yucatán, Mexico 2012; 33 - 61 p.
 18. Montoya-Sanhueza G, Chinsamy A. Cortical bone adaptation and mineral mobilization in de subterranean mammal *Bathyergus suillus* (Rodentia: Bathyergidae): effects of age and sex. *Peer J*. 2018; 1-39.
 19. Prophet EB, Milis B, Arrington JB, Sobín LM. *Métodos Histotecnológicos*. Instituto de Patología de las Fuerzas Armadas de los Estados Unidos de América (AFIP).1995; 278 p.
 20. Tiesler V, Cucina A, Streeter M. *Manual de Histomorfología en Hueso no Descalcificado*. Serie Manuales UADY. Universidad Autónoma de Yucatán. Mérida, México. 2006; 152 p.
 21. Hillier M, Bell L. Differentiating Human Bone from Animal Bone: A Review of Histological Methods. *J Forensic Sci*. 2007; 52: 249- 263.
 22. Ross M, Pawlina W. *Histología: Texto y Atlas. Correlación con biología molecular y celular*. 8a ed. Wolters- Kluwer. 2020; 1036 p.
 23. Morales J, Roa H, Zavando D, Suazo G. Determination of species from skeletal remains through histomorfometric evaluation and discriminant analysis. *Int. J Morphol* 2012; 30 (3):1035-1041.
 24. Castrogiovanni P, Imbesi R, Fisichella M, Mazzone V. Osteonic organization of limb bones in mammals, including humans, and birds: preliminary study. *Ital J of Anat Embriol*. 2011; 116(1):30-37.
 25. Zedda M, Lepore G, Manca P, Chisu V, Farina V. Comparative bone histology of adult horses (*Equus caballus*) and cows (*Bos taurus*). *Anat Histol Embriol*. 2008; 37: 442- 445
 26. Zedda M, Babosova R. Does the osteon morphology depend on the body mass? A scaling study on macroscopic and histomorphometric differences between cow (*Bos taurus*) and sheep (*Ovis aries*). *Zoomorphology*. 2021; 140:169 -181
 27. Foote J, Hillier M, Bell L. Differentiating Human Bone from Animal Bone: A Review of Histological Methods. *J Forensic Sci*. 2007; 52: 249 - 263.
 28. Zedda M, Sathe V, Chakraborty P, Palombo M, Farina V. A first comparison of bone histomorphometry in extant domestic horses (*Equus caballus*) and a Pleistocene Indian wild horse (*Equus namadicus*). *Integrative Zoo* 2020; 15 (6): 448 - 460.
 29. Zedda M. The Arrangement of the Osteons and Kepler's Conjecture. *Appl. Sci*. 2023; 13: 1 -10.
 30. Enlow D, Brown S. A comparative histological study of fossil and recent bone tissue. Part 3: Texas J of Sci. 1958; 10 (2):187- 230.
 31. Foote J. A Contribution of the comparative histology of the femur. *Smithsonian contributions to knowledge*. Washington, D.C. 1916; 242 p.
 32. Babosová R, Zedda M, Belica A, Golej M, Chovancová G, Kalaš M, Vondráková M. The enrichment of knowledge about the microstructure of brown bear compact bone tissue. *The European Zool J*. 2022; 89(1): 615- 624.
 33. Houssaye A. Bone histology of aquatic reptiles: what does it tell us about secondary adaptation to an aquatic life. *Biol J Linnean Society*. 2013; 108: 3 - 21.