

Casos Clínicos

- [Granuloma eosinófilo costal solitario en edad excepcional. Reporte de un caso y revisión de la literatura](#)
- [Introducción](#)
- [Caso clínico](#)
- [Discusión](#)
- [Referencias](#)

Juan C. Araujo C.jcaraujoc_65@hotmail.com

Cirujano de Tórax, Hospital Dr. Adolfo Pons IVSS. Universidad del Zulia

Fernando Fernández

Cirujano de Tórax, Hospital General del Sur Dr. Pedro Iturbe

E.M. García

Pediatra, Hospital Dr. Adolfo Pons IVSS

Milagros Sánchez

Patólogo, Hospital Universitario de Maracaibo. Universidad del Zulia

Granuloma eosinófilo costal solitario en edad excepcional. Reporte de un caso y revisión de la literatura

Fecha de recepción: 02/07/2014

Fecha de aceptación: 12/09/2014

El Granuloma eosinofílico (GE) es una proliferación solitaria, no neoplásica, y forma parte de un espectro de histiocitosis de células de Langerhans, anteriormente conocida como histiocitosis X. Es una enfermedad infrecuente con afectación predominante en varones durante la infancia y adolescencia, y la forma ósea puede afectar a uno o múltiples huesos; cráneo, huesos largos, costillas, vértebras y maxilares. Presentamos un paciente de 30 años sin ningún antecedente de importancia, cuyo cuadro clínico de tres meses de evolución se caracterizó por dolor intenso de tipo pleurítico en el hemitorax izquierdo por el cual requirió tratamiento analgesico sin buenos resultados. A la exploración física del tórax, se evidenció un aumento de volumen a nivel del sexto arco costal posterior izquierdo. Los exámenes de laboratorio estuvieron dentro del rango normal. En la radiografía de tórax se observa una imagen de defecto localizada en el ángulo externo del sexto (6to) arco costal izquierdo, de aspecto lítico con aparente abombamiento del periostio y pérdida de sustancia ósea. Se realiza estudio con tomógrafo multidetector de tórax, en donde se evidencio lesión única ocupante de espacio afectando sexto (6to) arco costal posterior izquierdo expansiva, con una porción central hipodensa de comportamiento osteolítico, con remodelación, adelgazamiento y expansión de la cortical. En el Survey óseo de cuerpo entero y estática de tórax, el rastreo corporal mostraba un foco de acúmulo anormal del radiotrazador con discreto comportamiento expansivo y deformante en el sexto (6to) arco costal posterior izquierdo, sin alteraciones significativas en el resto del esqueleto. Se realizó biopsia excisional a través de una toracostomía postero lateral izquierda, se procedió a practicar la resección quirúrgica en bloque del arco costal con tejidos blandos y la pleura parietal. El análisis inmunohistopatológico arrojó el diagnóstico de Histiocitosis de células de Langerhans (histiocitosis X).

Palabras Claves:Histiocitos; Células de Langerhans; Granuloma eosinófilo; Pared costal

Title

Solitary costal eosinophilic granuloma. Report of a case and review of the literature

Abstract

The eosinophilic granuloma (EG) is a non- neoplastic solitary proliferation, is part of a spectrum of Langerhans histiocytosis, formerly known as histiocytosis X. It is a rare disease with predominant involvement in males during childhood and adolescence, It can affect one or multiple bones, skull, long bones , ribs, vertebrae and jaw. We present the case of a 30 year old patient, with no relevant history of previous disease. The patient referred intense pleuritic pain in the left hemithorax during the last three months, refractory to analgesic treatment. Physical examination of the chest, showed increased volume at the left posterior sixth costal arch. Laboratory tests in the normal range. A chest x-ray image showed a defect in the outer corner of the sixth (6th) left costal arch, of lytic appearance with apparent tenting of the periosteum and loss of bone

substance. A study was performed with a chest tomograph multidetector, which showed a space-occupying lesion affecting the sixth (6th) left costal arch, with a hypodense central portion of osteolytic appearance. A Full Survey bony chest and static body scan showed a focus of abnormal radiotracer accumulation with discrete expansive and deforming behavior in the sixth (6th) left posterior costal arch, no significant changes in the rest of the skeleton. An excisional biopsy was performed by means of a thoracostomy. Immunohistological analysis showed the presence of an Eosinophilic Granuloma Langerhans Cell Histiocytosis.

Key Word

histiocytes; Langerhans cells; Eosinophilic granuloma; chest wall

Introducción

Los tumores primarios de la pared torácica son un grupo heterogéneo de neoformaciones proliferativas, (expansivas o no), implantadas en los tejidos que la integran la pared de la caja torácica, se originan tanto de los tejidos tegumentarios y musculares como en los osteo-condroperiósticas^(1,2). Son tumores raros, con una incidencia menor al 2% de la población⁽²⁾, y representan aproximadamente el 5 -10 % de todas las neoplasias torácicas, entre el 50% al 80% de los tumores de la pared torácica son malignos, de esos tumores malignos, aproximadamente el 55% se origina del hueso y cartílago y el 45% del tejido blando^(3,4). Las lesiones más frecuentes son las metastásicas de mama, riñón, próstata y pulmón que se manifiestan con lesiones osteolíticas de las costillas de origen hematógeno, pero en ocasiones las lesiones pueden ser osteoblásticas o mixtas.

Las lesiones óseas benignas y los procesos pseudo tumorales son más frecuentes en los niños que los tumores malignos y pueden aparecer a cualquier edad. Los más frecuentes son: el osteocondroma, el condroblastoma, las osteopatías gigante celulares (el fibroma no osificante o defecto fibroso metafisario, el quiste óseo simple, el quiste óseo aneurismático, la displasia fibrosa entre otros.) el osteoma osteoide y el granuloma eosinófilo⁽⁴⁾.

El granuloma eosinófilo (GE) constituye un término reservado para la forma benigna del desorden conocido como histiocitosis de las células de Langerhans (HCL), corresponde aproximadamente al 50-60%, de todos los casos de HCL, La incidencia de este grupo de enfermedades es de aproximadamente 1 en 2 millones de pacientes⁽⁵⁾. Afectan principalmente a niños y adultos jóvenes, con leve predilección por hombres. Se considera una lesión paraneoplásica, la cual está caracterizada por lesiones líticas óseas única o múltiples⁽⁶⁾. Entre el 70-75%, corresponde a una lesión solitaria^(7,8,9,10,11), y aproximadamente el 50% se localiza en los huesos de la bóveda craneal, mandíbula, costillas y pelvis.

La presentación clínica es extremadamente variable, desde la afectación ósea única (granuloma eosinófilo) que puede recuperarse por sí sola, hasta la multisistémica con fallo orgánico, que puede ser resistente a la quimioterapia. Las lesiones pueden ser únicas o múltiples, y es la forma más frecuente y localizada de la HCL, suelen desarrollarse en cualquier órgano siendo, el hueso, piel y ganglios linfáticos los tejidos que con mayor frecuencia se afectan. Pero por regla general el granuloma eosinófilo puede limitarse al hueso, mientras que las otras dos variantes corresponden a ataques a multiórganos. El signo clínico inicial suele ser un aumento de volumen indoloro de las partes blandas que rodean las estructuras óseas en un joven asintomático, aunque con frecuencia el paciente puede consultar por dolor. Puede tratarse de un hallazgo radiológico casual en un joven asintomático, que traduce lesiones puramente osteolíticas, radiotransparentes, con bordes generalmente bien definidos y con neoformación perióstica. Debe efectuarse una biopsia para precisar el diagnóstico, hay que efectuar siempre un estudio de todo el esqueleto (preferentemente mediante gammagrafía) para descartar las formas poliostóticas, y debe investigarse la posible existencia de afectación visceral^(10,12,13). Por lo que los estudios de imágenes como la ecografía puede evaluar las posibles existencias de implicación de un órgano sólido abdominal, la Tomografía computada (TC) puede precisar la localización, la Resonancia magnética para definir extensión a tejidos blandos. Por lo que se considera que las bases del diagnóstico inicial son los hallazgos clínico-imagenológicos. Sin embargo para el diagnóstico definitivo se requiere de biopsia de la lesión sospechosa y la confirmación histológica. Presentamos un granuloma eosinófilo en un paciente de 30 años;

mostramos los hallazgos radiológicos en TC, Survey óseo, su anatomía patológica y revisamos la literatura.

Caso clínico

Paciente masculino de 30 años de edad conocido sano y sin antecedentes heredo-familiares de importancia. El cual se presenta a la consulta externa, por cuadro clínico de tres meses de evolución caracterizado por dolor intenso de características pleuríticas en el hemitórax izquierdo a nivel del sexto espacio intercostal con línea axilar posterior el cual precisó tratamiento analgésico. Un estudio de radiología simple de tórax no mostraba ninguna patología por lo que el dolor había sido interpretado como de origen neuromuscular; niega trauma torácico previo u otra sintomatología.

El examen físico reveló una masa de 4 x 3 centímetros aproximadamente, no móvil ni dolorosa y de consistencia duro-elástica en la región del hemitórax izquierdo a nivel del sexto arco costal posterior. El resto de la exploración clínica se encontró dentro de límites normales. Las determinaciones analíticas, como hemograma, coagulación, bioquímica sérica, orina, proteograma, velocidad de sedimentación globular, factor reumatoide, inmunoglobulinas, anticuerpos antinucleares, fosfatasas alcalinas y alfafetoproteína se encontraron normales.

Dada la persistencia durante más de un mes del cuadro clínico, no evidenciándose respuesta al tratamiento analgésico, se practica radiografía de tórax óseo izquierdo, en donde se observó una imagen de defecto, localizada en el ángulo externo del sexto (6^{to}) arco costal, de aspecto lítico con aparente abombamiento del periostio y pérdida de sustancia ósea, por lo que se recomienda realizar tomografía de tórax con ventana ósea y reconstrucción de pared torácica (Figura.1).

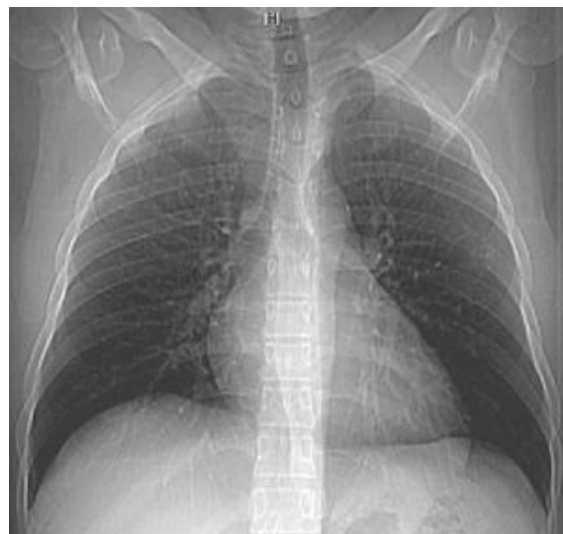

Figura. 1 Radiografía de tórax: defecto localizado en el ángulo externo del sexto (6^{to}) arco costal izquierdo, de aspecto lítico con aparente abombamiento del periostio y pérdida de sustancia ósea

Posteriormente se realiza estudio con tomógrafo multidetector, VCT64 de tórax con reconstrucción 3D, en donde se evidenció una lesión única, ocupante de espacio la cual afectaba al sexto (6^{to}) arco costal posterior izquierdo. Expansiva, con una porción central hipodensa de comportamiento osteolítico, con remodelación, adelgazamiento y expansión de la cortical, La lesión midió 16 x 36.4 x 17.5 mm, sin lesiones en los demás planos óseos. No se evidenciaron lesiones focales ni a nivel de la pleura o del parénquima pulmonar (Figura.2).

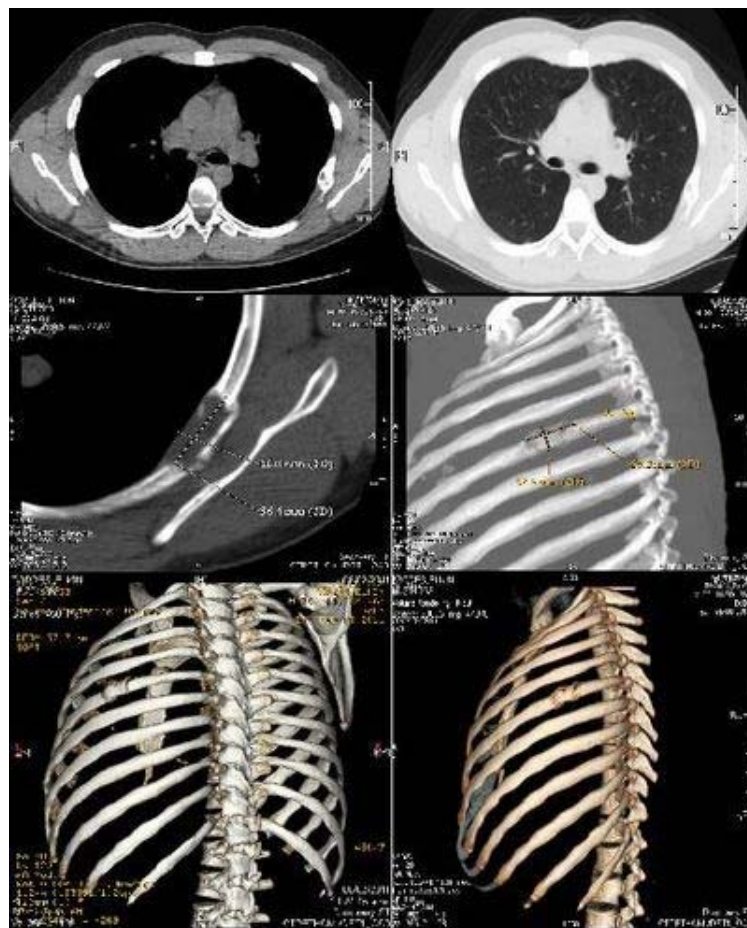


Figura 2. Tomografía multidetector VCT64 de tórax con Reconstrucción 3D: Lesión única ocupante de espacio afectando sexto (6^{to}) arco costal posterior izquierdo expansiva, porción central hipodensa de comportamiento osteolítico, con remodelación, adelgazamiento y expansión de la cortical, mide 16 x 36.4 x 17.5 mm.

Se realizó survey óseo de cuerpo entero y estática de tórax, el rastreo corporal mostró un foco de acúmulo anormal del radiotrazador con discreto comportamiento expansivo y deformante en el sexto (6^{to}) arco costal posterior izquierdo, sin alteraciones significativas en el resto del esqueleto. (Figura.3). El ultrasonido abdominal, fue normal, lo que nos confirmó la lesión unifocal sin evidencia de compromiso en otras áreas del cuerpo.

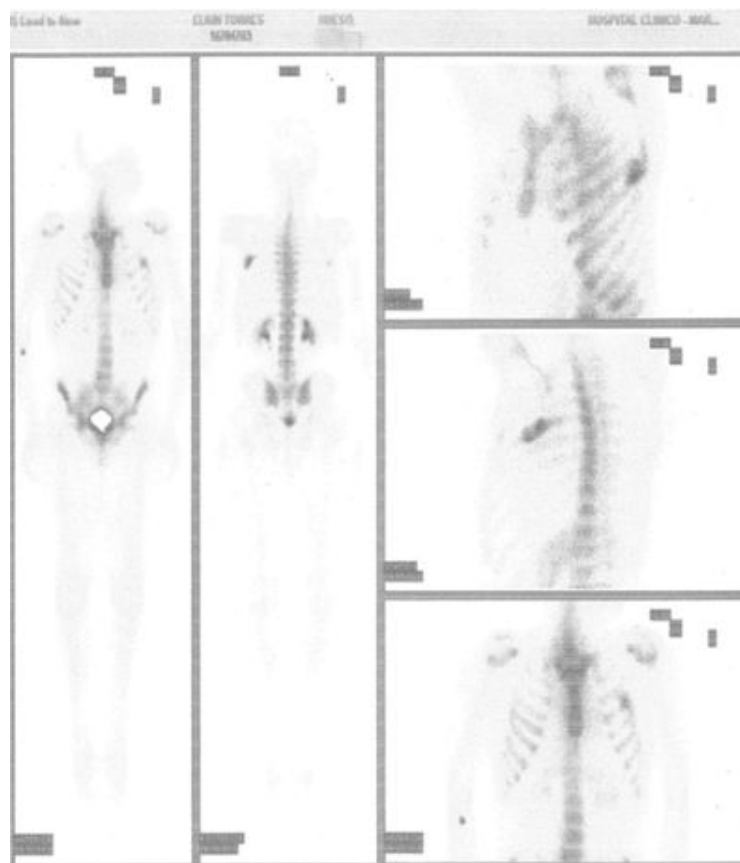


Figura 3. Survey óseo: foco de acumulo anormal del radiotrazador con discreto comportamiento expansivo y deformante en el sexto (6^{to}) arco costal posterior izquierdo, sin alteraciones significativas en el resto del esqueleto.

Se decidió como conducta diagnóstica y terapéutica la realización de una biopsia excisional de dicha lesión. Por medio de una toracostomía postero lateral izquierda, se procede a practicar la resección quirúrgica en bloque del arco costal con los tejidos blandos y la pleura parietal con un margen de resección de cinco centímetros de margen distal y proximal. Evolución postoperatoria satisfactoria.

El estudio histopatológico, informo que la lesión correspondía a un Granuloma Eosinófilo Histiocitosis de Células de Langerhans (histiocitosis maligna) vs Sarcoma Granulocítico de arco costal con infiltración a pleura y tejidos blandos circunvecinos. Por lo tanto se sugiere estudio de inmunohistoquímico para determinar histogénesis de la lesión. En el informe inmunohistopatológico se obtuvo como resultado Histiocitosis de células de Langerhans (histiocitosis X), inmunoreactiva al marcador de diferenciación mesenquimal Vimentina y a los marcadores de diferenciación histiocitaria proteína (S100 y CD1a) intensamente positivos. El marcador CD15 estuvo expresado en eosinófilos los cuales fueron abundantes (Fig.4). Lo cual correspondía a un Granuloma Eosinófilo o Histiocitosis de Células de Langerhans.

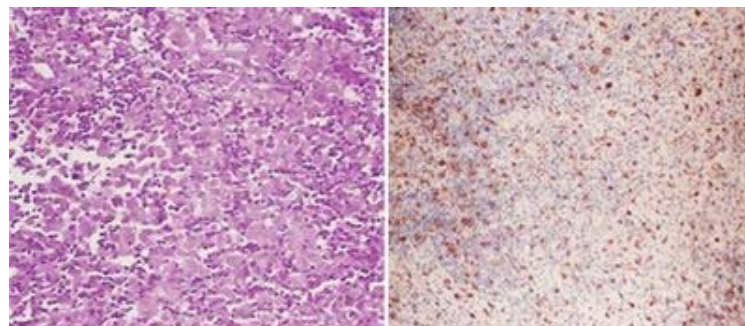


Figura 4. Presencia de infiltrado eosinófilo, con células pequeñas redondas de aspecto histiocitario, con positividad para el S-100 y CD1a intensamente positivos (400x).

Se obtuvo la cura del paciente con la remoción de la lesión, sin embargo se controla por consulta externa para descartar patología recidivante o desarrollo de las formas multisistémicas

de la enfermedad.

Discusión

Los términos de granulomatosis de células de Langerhans, histiocitosis de células de Langerhans, histiocitosis X, histiocitosis diferenciada, granuloma eosinófilo se aplican a una entidad clínico patológica específica, aunque muy variable, caracterizada y definida por la proliferación de células de Langerhans. Estas células han generado un gran interés desde su descripción por el Dr. Paul Langerhans en 1865. La HCL incluye, entre otras enfermedades, al granuloma eosinófilo, que es la forma más frecuente y benigna de la enfermedad. Afecta con mayor frecuencia a los varones que a las mujeres y se puede presentar desde la infancia hasta la edad adulta, con cierto predominio en la adolescencia. Esta forma está prácticamente limitada a los huesos y puede ser monostótica o polioestótica⁽²⁾.

La etiología es desconocida, aunque las últimas investigaciones apuntan a una disfunción del sistema inmune, bien por inmunodeficiencia primaria a nivel de fagocitos multinucleares o por alteración en el control de las células citotóxicas por los linfocitos T supresores. Se ha pensado también en una proliferación neoplásica clonal de las células de Langerhans, aunque recientes estudios indican que la replicación de estas células tiene una mínima contribución al mantenimiento del granuloma⁽²⁾. Se han valorado también como factores etiológicos a virus y factores genéticos.

La afectación ósea es la más llamativa, a menudo en forma de lesiones solitarias. En relación al Granuloma Eosinófilo, es una enfermedad del sistema linforreticular y no un tumor óseo primario. Es un tipo de histiocitosis clase I y es considerada hoy como un proceso reactivo y no una neoplasia.

Los hallazgos radiológicos precoces incluyen osteolisis, en ocasiones con márgenes mal definidos, y una reacción perióstica laminar. En estadios más avanzados las lesiones son más benignas en apariencia, con márgenes escleróticos bien definidos y una reacción perióstica leve o ausente. Otras manifestaciones menos frecuentes del granuloma eosinófilo incluyen el secuestro óseo, lesiones craneales anguladas, y un patrón vertebral aplanado. En la investigación de Ardekian y cols, citado por Pedemonte⁽⁵⁾, encontraron que en el 63,4% de las lesiones los bordes estaban bien delimitados y en el 36,6% los bordes eran difusos o pobremente definidos, indicando que esta variabilidad en la apariencia radiográfica dificulta el diagnóstico diferencial del granuloma eosinófilo. Los hallazgos tempranos clínicos y radiológicos a menudo sugieren malignidad, y debe realizarse el diagnóstico diferencial con el sarcoma de Ewing y el linfoma. Mirra, citado por González⁽⁹⁾, estableció una serie de criterios radiológicos para clasificar las lesiones en función de su estadio evolutivo: a) fase incipiente, mostrando una extensa zona de transición sin borde esclerótico, y con una o más capas periósticas paralelas; b) fase intermedia, presentando una zona de transición estrecha con un borde esclerótico y reacción perióstica; y c) fase tardía, exhibiendo un margen esclerótico denso y una reacción perióstica resuelta.

Con respecto a estos criterios, en nuestro caso los cambios, las zonas osteolíticas parecían poseer un borde esclerótico delgado, por lo que podría ser incluido en las lesiones en fase intermedia. La tomografía computadorizada (TC) es ideal para identificar la presencia de una lesión ósea y establecer su extensión, así como para mostrar si existe destrucción de la cortical ósea o hay afectación de los tejidos blandos. Asimismo, la resonancia magnética (RM) puede ser útil en el diagnóstico de estas lesiones⁽¹⁰⁾.

Debido a que el granuloma eosinófilo puede ser un proceso multifocal, es esencial determinar la posibilidad de diseminación de la lesión a otros huesos. A tal efecto, la gammagrafía con Tc-99 es muy sensible para detectar lesiones polioestóticas^(10,12,13), y por ello fue solicitada en nuestro caso. Se decide llevar a cabo la resección quirúrgica con toma de biopsia para diagnóstico y tratamiento, ya que se describe a la resección quirúrgica como tratamiento para este tipo de lesión, sin embargo para el diagnóstico definitivo se requiere un estudio histológico de la lesión.

En este sentido, la proliferación histiocitaria es una observación característica, junto con acumulaciones focales de eosinófilos y células inflamatorias crónicas, incluyendo linfocitos y células plasmáticas. También se encuentran frecuentemente fagocitos vacuolados multinucleares ("foam cells") y pueden identificarse asimismo células gigantes y focos necróticos.

La microscopía electrónica es capaz de identificar la presencia de gránulos de Birbeck, que normalmente se encuentran dentro de las células de Langerhans, mientras que el uso de procedimiento de inmunohistoquímicas más complejas apoya la teoría de las células de Langerhans como origen de estas lesiones. Así, los marcadores inmunohistoquímicos como la proteína S-100 y el antígeno CD1a positivo pueden diferenciar entre la histiocitosis de células de Langerhans y otros tipos de lesiones histiocíticas. De Schepper y col⁽¹¹⁾ consideran que la evolución de estas lesiones puede dividirse histológicamente en cuatro fases: a) la fase inicial se caracteriza por una proliferación de histiocitos, eosinófilos y otras células inflamatorias del sistema reticuloendotelial; b) fase granulomatosa se encuentra una combinación de estas células con células gigantes multinucleadas; c) fase xantomatosa se caracteriza por la presencia de histiocitos con contenido lipídico ("foam cells") y una disminución de la celularidad, mientras que las lesiones en la última fase del proceso son más fibrosas, con un incremento en el contenido de colágeno y mayor disminución del número de células. Según la clasificación anteriormente descrita se puede aplicar que nuestro paciente presentaba una proliferación histiocitaria junto con un infiltrado inflamatorio, con linfocitos, células plasmáticas, neutrófilos y eosinófilos, correspondiente a la fase inicial del proceso.

Este tipo de lesión debe ser tratada por los motivos anteriormente descritos. Dentro los tratamientos descritos en la literatura se encuentran el curetaje o resección quirúrgica, la radioterapia, quimioterapia o la combinación de estas. Todas estas modalidades de tratamiento han demostrado efectividad y bajos porcentajes de recurrencia. Debe tenerse en cuenta al momento de planificar el tratamiento, entre otras características: la accesibilidad quirúrgica, forma unifocal o multifocal, tamaño de la lesión y tejidos involucrados. En nuestro caso clínico, se decidió por la resección quirúrgica, sin embargo la tasa de recurrencia del granuloma eosinófilo varía entre el 1,6% y el 25%⁽¹⁴⁾, en función del método de tratamiento y la localización de la lesión. La evolución de el paciente fue satisfactoria, y se encuentra actualmente asintomático.

Conclusión: El Granuloma Eosinófilo, es la presentación más frecuente y con mejor pronóstico de un grupo de enfermedades que se denominan Histiocitosis de Células de Langerhans, es poco reportado por su escasa incidencia y prevalencia, con diferentes manifestaciones radiológicas. Su causa es desconocida. En muchas ocasiones el primer estudio diagnóstico corresponde a la radiografía simple de la zona afectada y sus hallazgos pueden ser difíciles de interpretar.

Referencias

1. Gómez-Sánchez, A .Cortes-González, P. De la Garza-Castro, O. Garza-Rodríguez, V. Muraira-González y Guzmán-López, S. Granuloma eosinófilo en el hueso occipital y la silla turca del mismo paciente. Arch Neurocién (Mex) 2005, Vol. 10, No. 4: 261-263.
2. Abad Royo, JM. Pérez Sánchez, A. Chamizo García, JJ. Jiménez, F y Martínez, P. Granuloma eosinófilo en el hueso temporal. O.R.L. Aragon, 2002; 5 (1) pp: 11-15.
3. Montero S, Reyes M, Basili A, Castellón M. Granuloma eosinófilo de la mandíbula: reporte de dos casos clínicos. Rev Dent Chile. 2002; 93:10-2
4. Incarbone M, Pastorino U. Surgical treatment of chest wall tumors. World J Surg 2001; 25:218-230.
5. Pedemonte C, Rojas A, Romo L. Histiocitosis de células de Langerhans crónica focal (granuloma eosinófilo). Reporte de un caso Acta Odontol Venez. 2005; 43:146-50.
6. Alemán-Sánchez C, Bárbara-Bataller E, Calvo-García C, Méndez-Suárez JL, Sánchez-

- Enríquez J, Miranda-Calderín G. Granuloma eosinófilo vertebral. *Rehabilitación (Madr)*. 2007; 41:189-93.
7. Miyamoto H, Dance G, Wilson D, Goss A. Eosinophilic Granuloma of the Mandibular Condyle. *J. Oral Maxillofac Surg*. 58:560-562, 2000.
8. Watzke I, Millesi W, Kermer C, Gisslinger H. Multifocal eosinophilic granuloma of the jaw: Longterm follow-up af a novel intraosseous corticoid treatment for recalcitrant lesions. *Oral Surg Oral Med Oral Pathol Oral Radiol Endod*. 90: 317-322, 2000.
9. González, S. García, A. Berini, L y Gay, C. Granuloma eosinófilo de los maxilares. Presentación de cuatro casos y revisión de la literatura. *Rev Eur Odontoestomatol*. 2006 Vol. 12 pp: 24-46
10. De Schepper A, Ramón F, Van Mrak E. MR imaging of eosinophilic granuloma: report of 11 cases. *Skeletal Radiol* 1993. Vol. 22 pp: 163-6.
11. Bove, A; Sala, C; Vidal, F; Richart, C. Granuloma eosinófilo costal múltiple en edad inusual. *Rev Clin Esp*. 1988 jun; Vol.183. No. 2 pp: 101-12.
12. Tateishi U, Gladish GW, Kusumoto M, et al. Chest wall tumors: radiologic findings and pathologic correlation: part 2. Malignant tumors. *Radiographics* 2003; 23:1491–1508
13. Núñez Cambre, S. Argibay Vázquez, J. Barandela Salgado, A. Sánchez Salmón, V. Pubul Núñez, A. Ruibal Morell. La gammagrafía ósea en el granuloma eosinófilo. *Oncología*, 2004. Vol. 27. No 8- pp: 509-513.
14. Junco, R. Gonzalez, Yvei.Rojas,J. Cordova, F. Duboi, V y Jardinez, Y. Granuloma eosinófilo craneal solitario. Caso clinic. *Rev Chile Neuroc* 2012; 38(1)pp: 47-51.

NOTA: Toda la información que se brinda en este artículo es de carácter investigativo y con fines académicos y de actualización para estudiantes y profesionales de la salud. En ningún caso es de carácter general ni sustituye el asesoramiento de un médico. Ante cualquier duda que pueda tener sobre su estado de salud, consulte con su médico o especialista.