

Casos Clínicos

■ **Diverticulosis yeyunal complicada causa poco frecuente de abdomen agudo. Reporte de un caso y revisión de la literatura**

■ **Introducción**

■ **Caso clínico**

■ **Discusión**

■ **Referencias**

A. Ferrer

Servicio de Cirugía General. Hospital Dr. Adolfo Pons. Maracaibo. Venezuela.

JC Araujo

jcaraucjoc_65@hotmail.com

Coordinador y adjunto del Post grado de Cirugía General. Universidad del Zulia. Servicio de Cirugía General. Hospital Dr. Adolfo Pons. Maracaibo. Venezuela.

D Paz

Adjunto Servicio de Cirugía General. Hospital Dr. Adolfo Pons. Maracaibo. Venezuela.

Y González

Servicio de Cirugía General. Hospital Dr. Adolfo Pons. Maracaibo. Venezuela.

M Borjas

Servicio de Cirugía General. Hospital Dr. Adolfo Pons. Maracaibo. Venezuela.

M Duran

Adjunto del Servicio de Anatomía patológica. Hospital Dr. Adolfo Pons. Maracaibo. Venezuela

Diverticulosis yeyunal complicada causa poco frecuente de abdomen agudo. Reporte de un caso y revisión de la literatura

Fecha de recepción: 15/07/2013

Fecha de aceptación: 21/08/2013

El divertículo yeyunal es una patología rara (0.06-2.3% de los divertículos intestinales), encontrándose con más frecuencia en el yeyuno proximal. Es más frecuente en varones, entre la sexta y séptima década de la vida. Se diagnostica en general de forma accidental en la mesa quirúrgica durante una laparotomía exploradora o en la mesa de necropsias. También se puede diagnosticar a través del uso de medios de imágenes como la tomografía computada del abdomen, por endoscopia o en caso de hemorragia, por angiografía. Las complicaciones son siempre de tratamiento quirúrgico. El manejo de los hallazgos casuales es tema de controversia. Presentamos un caso clínico de un paciente, del sexo masculino, de 63 años de edad con antecedente de enfermedad ulcero péptica tratada con manejo conservador, quien acude al servicio de emergencia del Hospital Dr. Adolfo Pons, de Maracaibo del IVSS, por presentar cuadro clínico de dolor abdominal de siete horas de evolución, de tipo cólico, de predominio en epigastrio, sin irradiación, de intensidad moderada, asociado a emesis en dos oportunidades, ausencia de deposiciones y flatos. Paciente hemodinámicamente estable con acentuada palidez cutáneo-mucosa, afebril, deshidratado, eupneico, taquicárdico. Abdomen con dolor generalizado a la palpación de predominio en región periumbilicar (epigastrio), sin distensión abdominal, sin masas ni visceromegalias, con defensa muscular pero sin signos de irritación peritoneal, ruidos hidroaéreos presentes. Se ingresa con el diagnóstico de abdomen agudo quirúrgico: úlcus péptico perforado, por lo cual se practica laparotomía exploradora, encontrándose los siguientes hallazgos intra-operatorios; gran dilatación del estómago, duodeno y yeyuno proximal, asimismo 500 cc aproximadamente de secreción purulenta libre en la cavidad, perforación de divertículo en el yeyuno con salida de líquido intestinal y membranas fibrino-purulentas, múltiples divertículos en el yeyuno en números de ocho en el borde mesentérico, a partir de 50 cm del ligamento de Treitz, hasta los 110 cm, por lo que se practicó resección del segmento de yeyuno comprometido, aproximadamente 40 cm, con anastomosis término-terminal manual a dos planos y lavado exhaustivo de cavidad, colocación de drenes de látex cierre por planos. El estudio anatomopatológico de la pieza quirúrgica; reportó uno de los pseudodivertículos con interrupción de la túnica muscular propia que da paso a la mucosa y submucosa que se contactan con el tejido adiposo subseroso. La evolución postoperatoria del paciente fue satisfactoria sin complicaciones.

Palabras Claves: Divertículo Yeyunal; Diverticulitis perforada; abdomen agudo; Peritonitis Secundaria.

Title

Jejunal diverticulosis an infrequent cause of acute abdomen. Report of a case

Abstract

Jejunal diverticulum is a rare condition (0.06-2.3% of all intestinal diverticula), being more frequent in the proximal jejunum. It is more common in males, between the sixth and seventh decade of life. It is usually diagnosed accidentally on the operating table during an exploratory laparotomy or as a postmortem finding. It can also be diagnosed through the use of media such as computerized tomography images of the abdomen, endoscopy or in case of bleeding by angiography. Complications are always treated surgically. The management of incidental findings being controversial. We report the case of a patient, male, 63 years old with previous peptic ulcer

disease treated with conservative management, who presented to Emergency Hospital Dr. Adolfo Pons, Maracaibo IVSS for presenting clinical picture of abdominal pain of seven hours of evolution and of epigastric predominance, without irradiation, moderate intensity associated with vomiting twice, no bowel movements and flatus. Hemodynamically stable patient with mucocutaneous pallor, febrile, dehydrated, eupneic, tachycardic. Abdomen with widespread pain on palpation especially in the periumbilical region (epigastric), no bloating, no masses or organomegaly, with muscular defense but no signs of peritoneal irritation, bowel sounds present. He was admitted with the diagnosis of acute abdomen: perforated peptic ulcer, so it was decided to conduct an exploratory laparotomy. Surgical findings were a large dilated stomach, duodenum and proximal jejunum also approximately 500 cc purulent free cavity jejunal diverticulum perforation with intestinal fluid outlet and purulent fibrinous membranes, multiple jejunal diverticula in the mesenteric border, 50 cm from the ligament of Treitz. A resection of the involved segment of jejunum, approximately 40 cm, with end to end anastomosis was performed. Pathologic examination of the surgical specimen, confirmed the diagnosis of jejunal diverticulosis. The patient recovered satisfactorily.

Key Word

Jejunal diverticulosis; perforated diverticulitis; acute abdomen; Secondary Peritonitis.

Diverticulosis yeyunal complicada causa poco frecuente de abdomen agudo. Reporte de un caso y revisión de la literatura

Introducción

Los divertículos de intestino delgado son una enfermedad relativamente rara, habitualmente de origen congénito, ubicados en el borde mesentérico, puede presentarse tanto de forma aguda como crónica, lo que dificulta el adecuado diagnóstico, debido a la gran variedad de síntomas inespecíficos. Los divertículos a nivel de intestino delgado se describen como la segunda localización más frecuente para el desarrollo de divertículos en el tubo digestivo por detrás del colon. Siendo la localización más frecuente en el duodeno en su segunda porción (6-22% de incidencia), más raramente aparecen en yeyuno e íleon, con una prevalencia del 0,1-2,3%⁽¹⁾. Los divertículos yeyunales suelen aparecer principalmente entre la sexta y séptima década de la vida y se estima que, alrededor de la octava década de la vida, hasta dos tercios de la población puede desarrollar diverticulosis, ya sea del intestino delgado o del grueso⁽¹⁾, parece ser de mayor frecuencia y prevalencia en el sexo masculino. Generalmente no son únicos, sino que suelen coexistir con divertículos en otras localizaciones colon, (35-75%) duodeno (15-42%) y con menor frecuencia esófago, estómago o vejiga^(2,3). Los primeros reportes de divertículos de yeyuno fueron hechos por Sommervit en 1794, Voigtel en 1804 y Sir Astley Cooper en 1807; los primeros en reportar las complicaciones derivadas de esta enfermedad fueron Virchow en 1853 y Osler en 1881. Gordinier y Sampson, en 1906, describieron el primer paciente que se sometió a cirugía por diverticulosis de yeyuno⁽³⁾.

La patogénesis de la diverticulosis yeyuno ileal se debe a alteraciones en la peristalsis, discinesia intestinal y aumento de la presión intraluminal. Estos emergen en el borde mesentérico donde los vasos penetran al intestino. Existen dos variantes los de tipo pulsión con un delgado cuello donde la capa muscular es delgada o no existe y los tipo de cuello ancho con fibrosis de la capa muscular, esta debilidad de la pared intestinal y la protuberancia de la mucosa y submucosa, se produciría por un aumento de la pulsión). Aunque no se tienen estudios de la medición directa de la presión intraluminal⁽⁴⁾, (Fig. 1).



Fig. 1. Patogénesis en la formación de un divertículo yeyunal.

Los divertículos yeyunales la mayoría de las veces son asintomáticos, se diagnostican incidentalmente. La forma de presentación clínica más común es a través de una complicación; sangrado, obstrucción o perforación, esta última la de mayor mortalidad. Por lo que es de destacar que en muchas ocasiones se diagnostican durante la cirugía, dadas la falta de sospecha clínica y, en ocasiones, la falta de métodos diagnósticos certeros. La diverticulitis yeyunal o ileal, con o sin perforación, ocurre en 2,3% a 6,4% de los pacientes con esta enfermedad^(5, 6,7). La incidencia de complicaciones se incrementa con un mayor número de divertículos y se presenta con diferentes grados de gravedad, desde la inflamación, ulceración o gangrena, hasta la perforación con peritonitis, sin que exista una clínica patognomónica de ésta^(8,9). A menudo se pueden identificar abscesos en la raíz del mesenterio, secundarios a la perforación de los divertículos que se ubican en esta localización^(10,11). Frecuentemente, se pueden confundir con enfermedades como apendicitis, úlcera péptica perforada, colecistitis o diverticulitis del colon.

El presente artículo es el reporte de un caso de esta patología, hospitalizado e intervenido quirúrgicamente en el Hospital Dr. Adolfo Pons, de Maracaibo del IVSS, el cual se presentó con una de las complicaciones agudas más frecuentemente asociadas con esta patología como lo es la diverticulitis perforada.

Caso clínico

Paciente masculino de 63 años de edad, con antecedentes patológicos de enfermedad úlcero péptica, tratada con manejo conservador. Quien acudió al servicio de emergencia por presentar dolor abdominal difuso de 8 horas de evolución, de inicio brusco e intensidad moderada, tipo cólico, de predominio en epigastrio, sin irradiación, acompañado de náuseas y vómitos con contenido biliar.

Examen físico: Paciente hemodinámicamente estable con acentuada palidez cutáneo-mucosa, afebril, deshidratado, eupneico, taquicárdico. El abdomen era blando y depresible con dolor a la palpación profunda sin clara focalización y sin signos de irritación peritoneal, sin masas ni visceromegalias, ruidos hidroaéreos presentes Tacto rectal: ausencia de heces en la ampolla.

Hallazgos de laboratorio: Hemoglobina (hb): 11.4 g/dl, hematocrito (Hto) 35.3 % Leucocitos 17.560 /mm³. Segmentados: 90%, Linf: 10%, Plaquetas 260000 /mm³. Urea: 142 mg/dl, Creatinina: 3.3 mg/dl, glicemia 136 meq/dl, DHL 289 Ud/L. amilasa 360 Ud/L.

Hallazgos de imágenes: Radiografía de tórax, no se evidencia neumoperitoneo. Radiografía de abdomen, se evidencia dilatación de cámara gástrica sin niveles hidroaéreos en asa delgada.

Se decide su ingreso con el diagnóstico de Abdomen agudo Perforativo: Úlcus péptico perforado

Se inició hidratación y manejo médico para una enfermedad ácido péptica con colocación de sonda nasogástrica. Sin embargo el paciente presentó incremento del dolor abdominal con deterioro de su condición clínica en general, por lo cual se decidió someter a cirugía.

Hallazgos intra-operatorios: se practicó laparotomía exploradora a través de incisión mediana supra umbilical en la que se encontró gran dilatación de estómago, duodeno y yeyuno proximal, asimismo 500 cc aproximadamente de secreción purulenta en la cavidad abdominal, perforación de un divertículo en el yeyuno con salida de líquido intestinal y membranas fibrino-purulentas, y múltiples divertículos en el yeyuno especialmente en el borde mesentérico, a partir de 50 cm del ligamento de Treitz, hasta los 110 cm (Figura 2), se decidió resear el segmento de yeyuno comprometido, aproximadamente 40 cm, realizar anastomosis término-terminal manual a dos planos y lavado exhaustivo de la cavidad, colocación de drenes de látex, y cierre por planos. Se envía muestra para biopsia.

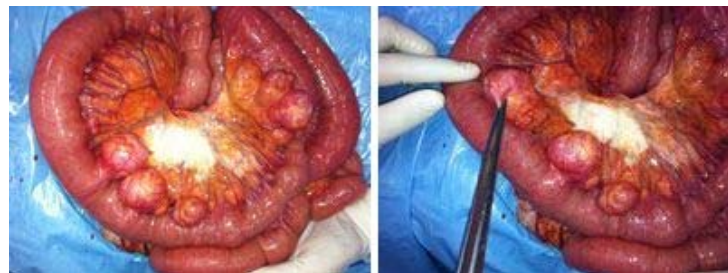

Figura 2. Segmento de yeyuno: obsérvese la gran cantidad de divertículos en el borde mesentérico; además, se encuentra gran cantidad de membranas fibrino-purulentas.

El estudio anatomopatológico de la pieza quirúrgica; reportó segmento de intestino delgado que

mide 49 cms de largo por 4.5 cms en su diámetro mayor transversal, serosa lisa, grisácea, con ocho formaciones saculares en todo su trayecto las cuales miden entre 4.5 mm y 2 mm de diámetro, todos de superficie externa grisácea, con tractos vasculares evidentes y áreas amarillentas, se confirma la presencia de una perforación en relación con un divertículo intestinal con inflamación subaguda, sin otra enfermedad asociada. Al corte del intestino se observa pared de hasta 0.2 cms de espesor, mucosa gris verdosa con pliegues adelgazados, observándose invaginaciones de la mucosa que corresponden con las formaciones saculares anteriormente descritas a nivel de la serosa.

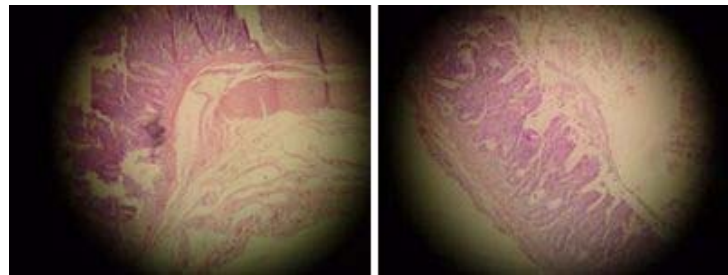


Figura 3. Microfotografía que muestra uno de los pseudodivertículos con interrupción de la túnica muscular propia que da paso a la mucosa y submucosa que se contactan con el tejido adiposo subseroso (tinción hematoxilina-eosina; 40X).

La paciente evolucionó de manera adecuada, inició la vía oral al tercer día postquirúrgico y se dio de alta a los 6 días. Se reincorporó tempranamente a sus actividades, y actualmente no ha presentado evidencia de patología abdominal.

El presente caso nos demuestra que a pesar que estamos frente a una patología muy inusual del trato digestivo, debemos tenerla presente en el diagnóstico diferencial ante un cuadro clínico de abdomen agudo

Discusión

A diferencia de la enfermedad diverticular del colon, la presencia de divertículos adquiridos o de "pulsión" en el intestino delgado es infrecuente. La incidencia de diverticulosis yeyunoileal es del 0,073-1,3% en estudios radiológicos con contraste, y del 0,073-8% en necropsias^(10, 11). Permanecen asintomáticos en el 60-70% de los casos y causan síntomas o complicaciones quirúrgicas en el 10-19%^(3, 4). La diverticulitis yeyunal o ileal, con o sin perforación generalmente es secundaria a una reacción inflamatoria aguda necrosante. Menos frecuentemente, puede ser debida a una perforación por cuerpo extraño o a un traumatismo cerrado abdominal. Clínicamente suelen ser asintomáticos o bien presentan una sintomatología inespecífica que pueden deberse a la interferencia con la peristalsis y propulsión normal del contenido intestinal. Así, puede producir dolores abdominales mal definidos periódicos, meteorismo, esteatorrea y anemia megaloblástica, que se encuadra dentro del síndrome de asa ciega por proliferación bacteriana intestinal. Suele ocasionar una peritonitis localizada, ya que el divertículo es aislado por las hojas mesentéricas adyacentes que contribuyen a contener la contaminación peritoneal, lo que suele condicionar un retraso diagnóstico que en pacientes ancianos o debilitados puede conducir a sepsis, fallo multiorgánico y muerte⁽¹⁰⁾. Los síntomas clínicos de la diverticulitis yeyunal perforada mimetizan otros cuadros de abdomen agudo, y frecuentemente la exploración clínica inicial no sugiere la necesidad de intervención quirúrgica urgente^(11, 12, 13). Este retraso en la indicación de laparotomía se correlaciona con la mortalidad. El diagnóstico preoperatorio en casos agudos es poco frecuente. La radiología simple no suele ser de utilidad y la ecografía puede orientar el diagnóstico en caso de visualizarse una imagen hipoecoica irregular adyacente a un asa intestinal. Pero la prueba diagnóstica más confiable es la Tomografía Computada, permitiendo la valoración completa de la cavidad abdominal, donde se puede visualizar el engrosamiento de la pared de un asa intestinal y del meso con presencia de aire extraluminal⁽¹⁴⁾. La diverticulosis yeyunoileal asintomática debe manejarse de manera conservadora, y se considera el tratamiento quirúrgico en caso de complicaciones. La complicación más frecuente es la diverticulitis con o sin perforación.

El tratamiento de la diverticulosis yeyunal complicada es la resección del segmento intestinal afecto con anastomosis primaria, la mayoría de los autores⁽⁴⁾, abogan por una resección económica, aunque hay otros que recomiendan resecciones amplias por el potencial riesgo de futuras complicaciones. Sin embargo se deben tener en cuenta las complicaciones de esta

cirugía tan agresiva así como la situación clínica del paciente. En cambio la enfermedad diverticular yeyunal no complicada, no precisa actuación terapéutica.

Actualmente se ha descrito el manejo con drenaje percutáneo de las colecciones bajo control radiológico o si la evolución clínica inicial con antibióticos es buena realizar el ciclo completo y luego programar la resección intestinal del tramo afectado bien sea por abordaje convencional (laparotomía) o por abordaje laparoscópico⁽¹⁵⁾.

Conclusiones: La diverticulosis yeyunoileal constituye una patología infrecuente con múltiples manifestaciones clínicas que, por su baja incidencia y el poco conocimiento por parte del personal médico se diagnostica de forma errada, lo que retarda el manejo adecuado. Es importante insistir en la necesidad de un diagnóstico precoz y en un manejo adecuado de esta entidad nosológica, ya que su retraso en el diagnóstico y en su manejo terapéutico, condiciona múltiples complicaciones y una elevada mortalidad. En la actualidad, contamos con diferentes recursos tecnológicos que permiten tener diagnóstico más certero, como la tomografía computada por enteroclis, la cápsula endoscópica, la gammagrafía o la arteriografía, entre otras. El manejo se debe enfocar según el tipo de síntomas o complicaciones con los que curse el paciente; el manejo quirúrgico con resección intestinal y anastomosis primaria es necesario en un porcentaje relativamente bajo para este tipo de enfermedad. Los divertículos del yeyuno se deben considerar en el diagnóstico diferencial del paciente que consulta por dolor abdominal para así brindar mejores oportunidades de tratamiento.

Referencias

1. Pedraza, N y Roa, A. Diverticulosis del yeyuno: complicaciones y manejo: reporte de caso y revisión de la literatura. Rev. colomb. cir. [Online]. 2010; 25: 48-55.
2. Woods, K. Williams, E. Melvin, W. Sharp, K. Acquired jejunoileal diverticulosis and its complications: a review of the literature. Am Surg. 2008; 74: 849-50.
3. Pérez, D. Valmorisco, A. Bengoechea, M. Trujillo. Mayo Ossorio, M. Roldán, S. López, M. Bazán, C. Pacheco Castro, J y Fernández, J. Divertículo yeyunal complicado, causa poco frecuente de abdomen agudo. Revista de Cirugía Andaluza. [Online]. 2012;- junio. Volumen especial de la XII Reunión anual de la ASAC
4. Kassahun, W. Fangmann, J. Harms, J. Bartels, M. Hauss, J. Complicated small-bowel diverticulosis: a case report and review of the literature. World J Gastroenterol. 2007;13: 2240-2.
5. Nightingale S., Ikfarjam M., Iles L., Djeric M. Small bowel diverticular disease complicated by perforation. ANZ J Surg. 2003; 7: 867-9.
6. Kavita K., edy S. Intestinal motility in small bowel diverticulosis: a case report and review of the literature. J Clin Gastroenterol. 2000; 30: 84-6.
7. García, L. Otero, J. Santamaría, L y Pérez, A. Diverticulitis yeyunal. Una causa poco frecuente de abdomen agudo. Cir Esp. 2005; 77: 357-8.
8. Amaya, E, Milan-Revollo, G y Vargas, B. Enfermedad diverticular de intestino delgado. *rmhv*, sep. 2008;1: 71-74.
9. Zapata, R. Rojas, C y Gaete, F. Diverticulosis yeyunal: una causa infrecuente de hemorragia digestiva. Caso clínico. Rev. Méd. Chile 2000;128:1133-1138. [citado 2013 Jun 08]
10. Valls JC, Pinto G, Ramirez R, Yépez H. Diverticulosis del Intestino Delgado. A propósito de un caso. VITAE Academia biomédica digital. 2000; Número 4. Mayo-Julio disponible en (<http://caibco.ucv.ve/caibco/vitae/VitaeCuatro/CasosClinicos/Cirurgia/introduc.htm>)
11. Azpiazu, P. de Frutos Gamero, A. Castro, E Uranga, A y Ribera, JR. Divertículos yeyunales. Dolor abdominal inespecífico. Cir Esp. 2000;67: 214-6.
12. Peláez, MC. Rodríguez, FR. Tato, G y Quintela, A. Diverticulitis yeyunal perforada. Cir Esp. 2001;69: 627-8.
13. Valera, Z. Suárez, JM. Flores, M y Suárez, G. Diverticulosis yeyunal. Cir Esp. 2007;82: 244.
14. Kelekis AD, Poletti PA. Jejunal diverticulitis with localized perforation diagnosed by ultrasound: a case report. Eur Radiol. 2002. Vol.12 Suppl 3 : S78-81.
15. Robin, I. Ruiz, R. Moreno, F. Sánchez, J y Sánchez, A. Diverticulitis yeyunal perforada: una causa rara de abdomen agudo. Manejo por vía laparoscópica. Revista andaluza de patología digestiva. 2007. Vol. 30: 14-16.

NOTA: Toda la información que se brinda en este artículo es de carácter investigativo y con fines académicos y de actualización para estudiantes y profesionales de la salud. En ningún caso es de carácter general ni sustituye el asesoramiento de un médico. Ante cualquier duda que pueda tener sobre su estado de salud, consulte con su médico o especialista.