

## Artículos

- [Fibrohistiocitoma maligno en la aurícula izquierda](#)
- [Introducción](#)
- [Descripción clínica](#)
- [Discusión](#)
- [Referencias](#)

### Elirub Rojas

edlcprojas@hotmail.com  
Médico residente del  
postgrado de Cardiología.  
Hospital Universitario de  
Caracas.

### Leticia Hamana

Profesor Asistente adjunto de  
la Sección de Patología  
Cardiovascular. Instituto  
Anatomopatológico. UCV.

### Claudia Suárez

Profesor Titular de la Sección  
de Patología Cardiovascular.  
Instituto Anatomopatológico.  
UCV.

### Anatomía Patológica

## Fibrohistiocitoma maligno en la aurícula izquierda

Fecha de recepción: 31/12/2000

Fecha de aceptación: 31/12/2000

Los tumores cardíacos son neoplasias raras, pueden ser primarios y secundarios. Los secundarios o metastáticos son 100 veces más frecuentes que los primarios. Objetivo: Presentar un caso de Fibrohistiocitoma maligno en aurícula izquierda, el cual muestra características de importancia por su rareza en nuestro medio, así como por su tamaño, localización cardíaca y repercusión hemodinámica. Caso Clínico: Se trata de un paciente masculino de 44 años de edad, quién consultó al HUC por debilidad general, pérdida de peso, disnea, ortopnea y pérdida súbita de consciencia, observándose por ECO transtorácico y transesofágico, un tumor de 6 cm. en la aurícula izquierda, que ocluía parcialmente el orificio del aparato valvular mitral (FE: 60%), el cual le fue reseccionado, siendo diagnosticado con el estudio histopatológico e inmunohistoquímico como un Fibrohistiocitoma maligno. Discusión: Los sarcomas son los tumores malignos primarios cardíacos más frecuentes, de los cuales, el Fibrohistiocitoma maligno ocupa el segundo o tercer lugar, según la serie. El estudio y reporte de estos tumores es importante, dado su rareza y repercusión tanto cardíaca como hemodinámica, teniendo un curso clínico tórpido, y un mal pronóstico.

**Palabras Claves:** Tumores cardíacos primarios, inmunohistoquímica, fibrohistiocitoma maligno.

### Title

Malignant fibrohistiocytoma in the left auricle

### Abstract

Cardiac tumours are classified into primary and secondary. Secondary or metastatic tumors being 100 times more common. Objective: To present a case of a large malign Fibrous Histiocytoma of the left atrium, this occurrence being rare in our country, as well as by its unusual location and

its impact cardiac hemodynamics. Case: A male patient 44 years of age, whose disease is characterized by general weakness, weight loss, dyspnea to moderate efforts, orthopnea and sudden loss of consciousness. It is evaluated by the Cardiology Service of HUC observed by ECO transthoracic and transesofagic echography showed a tumour of 6 cm. in the left atrium, which partially occluded the mitral valve (FE: 60%). The tumour was surgically removed and was confirmed to be a Fibrous Histiocytoma malignant. Discussion: Sarcomas are the more frequent primary cardiac malignancies Fibrous Histiocytoma being second or third place, depending on the series, and showing a poor prognosis.

#### **Key Word**

primary cardiac tumours, immunohistochemistry, fibrous histiocytoma malignant.

### **Fibrohistocitoma maligno en la aurícula izquierda**

#### **Introducción**

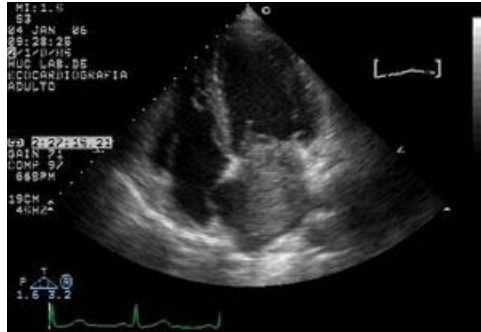Los primeros tumores cardíacos fueron descritos por Colomnus en el Siglo XV y por Bonetti en el siglo XVIII. Albert documentó en 1835 la primera resección de un tumor cardíaco, aunque no fue sino hasta la introducción del Bypass cardiopulmonar en 1955 que se logró el manejo adecuado de estos tumores. <sup>(1)</sup> Los tumores cardíacos son neoplasias muy raras, los mismos pueden ser primarios y secundarios o metastáticos, encontrándose que los primarios son muy poco frecuentes, con una incidencia reportada en series de autopsias de 0,0001- 0,030%, una frecuencia de 4:8500 autopsias, siendo los tumores cardíacos secundarios o metastáticos 100 veces más frecuentes que los primarios. <sup>(2, 3)</sup> Mc Allister y Fenoglio, al igual que otros autores, sostienen que la mayoría de los tumores cardíacos primarios son benignos (75%), siendo los mixomas los tumores cardíacos benignos más frecuentes, mientras que los malignos (25%), están representados por los sarcomas. <sup>(4)</sup> Los estudios imagenológicos, como los Rayos X, el ecocardiograma, tomografía computarizada y resonancia magnética son cruciales para determinar la localización del tumor, así como para decidir la conducta quirúrgica y resecabilidad del mismo. <sup>(5)</sup> De estos estudios, el ecocardiograma transtorácico de dos dimensiones, se ha convertido en una herramienta útil, accesible y no invasiva, para el estudio de las lesiones intracardiacas, con la limitante de que su exactitud en el diagnóstico se ha estimado en tan solo 48% con una sensibilidad de 93,3% , mientras que el ecocardiograma transesofágico proporciona una mejor visualización de la porción posterior del corazón, permitiendo evaluar la localización, movilidad y el origen en la pared libre auricular o septal, con una sensibilidad de 96%. <sup>(6)</sup> La angiografía coronaria, por su parte, nos permite demostrar la existencia de distorsión en la anatomía coronaria secundaria a infiltración tumoral. Aunque la Tomografía Axial Computarizada (TAC) no revela información adicional sobre las características del tumor intracardiaco, la misma permite evaluar la presencia de calcificaciones e infiltración, mientras que la Resonancia

Magnética Nuclear, determina el volumen del tumor con imagen multiplanar y ayuda a hacer el diagnóstico diferencial entre tumor miocárdico, trombo, vegetación y artefacto <sup>(7,5)</sup> La distinción clínica entre una lesión maligna y benigna es extremadamente difícil, ya que las manifestaciones son inespecíficas, y dependen más de la localización que de la naturaleza del tumor. En general, todos los tumores pueden ir precedidos de síntomas constitucionales como anorexia, pérdida de peso, anemia, caquexia, artralgias, hipergammaglobulinemia, policitemia, trombocitopenia y síndrome de Raynaud. <sup>(8, 6)</sup> Los tumores localizados en las cavidades izquierdas, especialmente en la aurícula, independientemente de si son o no malignos, pueden protruir hacia el ventrículo en diástole, ocasionando obstrucción al flujo transmitral con la consecuente muerte súbita, igualmente pueden producir obstrucción del drenaje venoso pulmonar, presentando síntomas de congestión pulmonar, ortopnea, disnea y edema agudo de pulmón, mientras que los tumores malignos infiltrantes, pueden llegar a comprometer el tejido de conducción causando arritmias como fibrilación auricular, flutter, y taquicardia supraventricular. Los que infiltran el ventrículo derecho pueden causar taquicardia ventricular, bloqueos aurículo-ventriculares y muerte súbita. De aquí deriva que el tratamiento quirúrgico debe ser considerado lo más pronto posible, acompañado o no de terapia adyuvante según sea el caso. <sup>(2, 5)</sup> El objetivo de este trabajo es presentar un caso de Fibrohistiocitoma maligno en aurícula izquierda, el cual presenta características de especial relevancia por su rareza en nuestro medio, así como por su tamaño, localización cardíaca y repercusión hemodinámica.

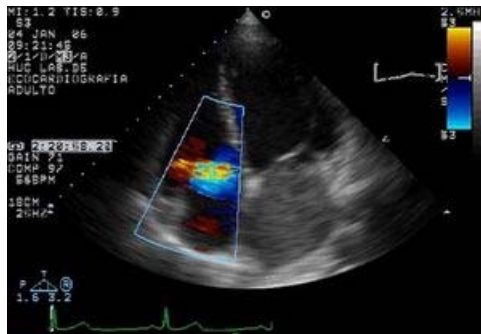### Descripción clínica

Paciente masculino de 44 años de edad natural y procedente de la Guaira (Estado Vargas), quien inicia enfermedad actual aproximadamente el 3 de Diciembre de 2005 cuando comienza a presentar debilidad general, pérdida de peso no cuantificada, disnea a moderados esfuerzos que progresa a ortopnea durante un lapso de 20 días, anexándose pérdida súbita de consciencia de 5 minutos de duración con recuperación ad integrum, por lo que acude al Hospital Universitario de Caracas el 06 de Enero de 2006 ingresando por el Servicio de Cardiología con cifras tensionales de 120/80, frecuencia cardíaca de 78 latidos por minuto, frecuencia respiratoria de 18 respiraciones por minuto, talla:1,63 centímetros., peso:71 kilogramos, índice de masa corporal (IMC): 21,78. Aparentes regulares condiciones generales, afebril, hidratado, eupneico, tolera decúbito dorsal. Examen Cardiovascular: Pulso venoso yugular, seno x + 4 cm., retracción sistólica para esternal izquierda, latido carotídeo de forma y amplitud normal, ápex palpable en quinto espacio intercostal izquierdo con línea medio clavicular, ruidos cardíacos rítmicos y regulares, primer ruido único de intensidad variable, soplo holosistólico mitral 2/4, soplo holo sistólico tricuspídeo 1/4, segundo ruido único. Pulsos presentes simétricos. Tórax simétrico, ruidos respiratorios presentes, crepitantes basales bilaterales. Abdomen plano, blando, ruidos hidro aéreos presentes. Extremidades eutróficas. Consciente, orientado, fuerza muscular V/V. **Radiografía Postero-anterior de tórax:** silueta cardíaca de tamaño normal, índice Cardio

torácico: 0,5 centímetros. Aorta normal, válvula aórtica normal, rectificación de la arteria pulmonar, hilos engrosados, infiltrado intersticial bilateral difuso. **Electrocardiograma:** Ritmo Sinusal, 70 latidos por minuto, patrón de crecimiento de aurículas derecha e izquierda. **Laboratorio:** HIV negativo, VDRL no reactivo, HBS AG, HBC, HCV negativos. **Ecocardiograma transtorácico:** Tumor gigante de aurícula izquierda con implantación en borde superior de orejuela izquierda y/o pared lateral, estructura homogénea de 6 por 5,5 centímetros. que ocluye parcialmente el orificio de la válvula mitral, área de 0,92 centímetro., fracción de eyección 60%. **Ecocardiograma transesofágico:** Tumor auricular izquierdo homogéneo que obstruye el tracto de entrada del ventrículo izquierdo en diástole, calcificaciones en su interior, dimensiones de 6,6 por 6,3 centímetros., 4,5 x 4,3 centímetros. de diámetro transverso, insuficiencia mitral leve, aurícula izquierda severamente dilatada de 6,6 x 6,9 centímetros., aurícula derecha moderadamente dilatada (**figuras 1 y 2**).



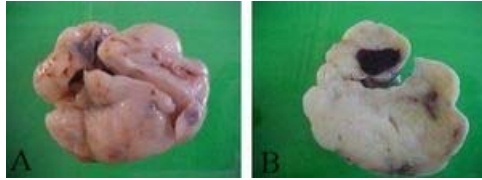
**Figura 1:** Imagen ecográfica de 4 cámaras, donde se aprecia un tumor que ocupa toda la auricular izquierda, protruyendo hacia el ventrículo izquierdo.



**Figura 2:** Imagen ecográfica, donde se pone de manifiesto la Insuficiencia tricuspídea.

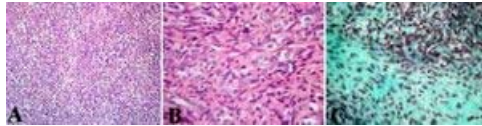
Es llevado a resolución quirúrgica el 06 de Enero de 2006, encontrándose durante la intervención un Tumor de aspecto mixomatoso, de 8 centímetros. de diámetro, pediculado, con base ancha, de implantación en la pared lateral de aurícula izquierda, entre la desembocadura de las venas pulmonares y la orejuela izquierda. El material fue evaluado en la Sección

de Patología Cardiovascular del Instituto Anatomopatológico José A. O' Daly de la Universidad Central de Venezuela. Se recibió fijado en formalina al 10%. Estaba constituido por una masa tumoral de forma irregularmente ovoide, la cual pesó 50 gramos y midió: 7 x 6 x 4 centímetros. Superficie externa lobulada, de color pardo claro con áreas hemorrágicas y escaso tejido fibroso. La superficie de corte era homogénea, de aspecto predominantemente fibroso con tres zonas de hemorragia, una de ellas de 1,8 x 1 centímetro, y áreas de aspecto mixoide, consistencia firme. El pedículo se recibió aparte, referido con sutura, así como un fragmento de tejido pericárdico (figura 3).



**Figura 3:** **A)** Estudio macroscópico del espécimen. Se aprecia una masa lobulada, sólida, pardo claro. **B)** Superficie de corte, se pone en evidencia el aspecto fibroso, heterogéneo, con focos de hemorragia.

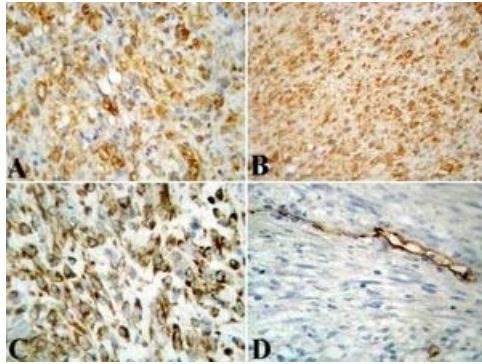
Se realizaron cortes representativos de la lesión, que fueron procesados mediante las técnicas convencionales e incluidos en parafina. Cortes seriados fueron teñidos con hematoxilina & eosina y con coloraciones especiales de Tricrómico de Gomori. El estudio histopatológico mostró una lesión densamente celular, sólida, constituida por células fusiformes, elongadas, de distribución irregular, en ocasiones con patrón arremolinado (estoriforme), con pleomorfismo moderado a marcado, núcleos grandes, hiper cromáticos, irregulares, y citoplasma eosinofílico (figura 4A). En algunas áreas del tumor predominaban células de aspecto epiteliode, núcleo pleomórfico central y citoplasma claro, vacuolado (figura 4B).



**Figura 4:** **A)** Aspecto histológico del tumor, se observa una lesión densamente celular, sólida, con patrón fusiforme, de distribución irregular con áreas arremolinadas (H&E, 100X). **B)** Área del tumor donde se aprecian células de aspecto epiteliode, con núcleo pleomórfico central y citoplasma vacuolado (H&E, 400X). **C)** Aspecto del tumor con coloración de tricrómico de Gomori (250X),

Se observaron 13 mitosis en 10 campos de 400X. Al estudio del pedículo, no se observó músculo cardíaco, infiriendo que la resección tumoral fue incompleta. Con la coloración de tricrómico de gomori, el citoplasma de las células tumorales adquirió una coloración verdosa (figura 4C). Se realizaron estudios de inmunohistoquímica aplicando la técnica del polímero marcado con peroxidasa conjugado al anticuerpo secundario, observando inmunopositividad de las células tumorales para vimentina, alfa 1 antitripsina y alfa 1 antiquimiotripsina, también se apreció inmunopositividad focal para CD68. Los marcadores para actina músculo

liso específica, CK AE1-AE3, EMA, S100, desmina, PGP9,5 y CD34 resultaron negativos (figura 5). Estos hallazgos son compatibles con un Fibrohistiocitoma maligno.



**Figura 5:** **A)** Evidencia de inmunopositividad marcada para vimentina (400X). **B)** Positividad de las células tumorales para alfa 1 antitripsina (100X). **C)** Algunas células tumorales mostraron positividad para CD 68 (400X). **D)** Evidencia de negatividad para CD34, con control positivo en las células endoteliales de los vasos sanguíneos.

## Discusión

Los tumores primarios malignos del corazón son extremadamente raros. Están constituidos por los Sarcomas, los cuales representan el 10% de todos los tumores cardíacos.(5) Según Burke y col., en el corazón pueden desarrollarse todos los tipos de tumores mesenquimatosos malignos, siendo los encontrados en su serie en orden de frecuencia el angiosarcoma (37%), sarcoma indiferenciado ( 28%), fibrohistiocitoma maligno (11-24%), leiomiomasarcoma (9%) y osteosarcoma (3%).(9) El Fibrohistiocitoma maligno, constituye menos de 3% de los tumores cardíacos primarios(10). Lee y colegas, estimaron que menos de 20 casos habían sido reportados en la literatura para 1987, desde que este tumor fue identificado por primera vez en miocardio, en 1964(11). Por su parte, Okamoto y col., indicaron solo 46 casos de fibrohistiocitoma maligno, reportados en la literatura mundial para el año 2001, representando un tumor primario bastante raro en el corazón. (12) El Fibrohistiocitoma maligno/Sarcoma Pleomórfico Indiferenciado (OMS), es un tumor mesenquimático maligno de alto grado de muestra diferenciación fibroblástica o miofibroblástica con áreas de marcado pleomorfismo celular. Este tumor representa el segundo sarcoma cardíaco más común en adultos, ocurriendo entre los 20 y 80 años, con predominio a los 45 años de edad.(13) El FHM, se localiza con mayor frecuencia en aurícula izquierda, más comúnmente en pared posterior o Septum inter atrial, por lo que produce síntomas debidos a obstrucción venosa pulmonar, estenosis mitral, regurgitación mitral y falla ventricular derecha, como ocurrió en nuestro caso, siendo muy rara la invasión a pericardio. (7) También se han descrito casos en otras localizaciones, como aurícula derecha, ventrículo derecho e incluso ventrículo izquierdo. (14, 15, 16) Los pulmones, ganglios linfáticos, riñón y piel son sitios comunes de metástasis, habiéndose descrito pocos casos con metástasis cerebral.(7, 17) Macroscópicamente, el Fibrohistiocitoma maligno o Sarcoma Pleomórfico indiferenciado (OMS), se presenta como una masa polipoide, suave o firme, sésil o pediculada, simulando un mixoma, pudiendo también presentarse como múltiples masas, por lo general es uniforme, blanquecino, heterogéneo por la presencia de hemorragia y/o necrosis, siendo infrecuentes las calcificaciones. El tamaño tumoral es una característica importante. Paruchuru y col., describieron un caso de Fibrohistiocitoma maligno que ocupaba toda la aurícula izquierda, en un paciente de 78 años de edad, quien falleció a los 19 días del post-operatorio. (18 y 13) Una presentación poco frecuente, fue publicada por Dorobantu y col., quienes encontraron un tumor multiloculado en vez de sólido, en aurícula izquierda, de 24x30mm.(7) Histopatológicamente, este tumor es de aspecto heterogéneo, con celularidad variable. Las células que los constituyen pueden ser fusiformes o epitelioides, algunas veces con abundante citoplasma eosinofílico, siendo comunes las células gigantes multinucleadas intermezcladas y un arreglo estoriforme, con marcado pleomorfismo celular. Las figuras mitóticas son frecuentes. Existen sub categorías de estos tumores como lo son el tipo pleomórfico/ estoriforme, mixoide y células gigantes. Aunque el tipo mixoide se asocia con buen pronóstico, en corazón han sido descritos el tipo pleomórfico (90%) y de células gigantes.(13) El estudio anatomopatológico del espécimen es necesario para emitir el diagnóstico definitivo del tumor. Aunque se ha descrito que tan solo 20% de los sarcomas cardíacos, demuestran áreas de diferenciación, la inmunohistoquímica sigue siendo considerada un estudio determinante para identificar el potencial de diferenciación histológica. En

vista de que la expresión antigénica no es siempre específica para un tipo de sarcoma, algunos casos son considerados tumores indiferenciados o inclasificables.(19) La inmunopositividad para Vimentina aunque inespecífica, es uno de los indicadores que sirve para determinar la estirpe tumoral. La presencia de miofibroblastos explica que en ocasiones se aprecie inmunomarcaje para actina músculo liso. Por su parte, es característico la presencia de células macrofágicas positivas para CD68, aunque también es un hallazgo inespecífico, siendo muchas veces el diagnóstico hecho por exclusión.(8, 6) La cirugía asociada a nuevos fármacos que forman parte del arsenal terapéutico oncológico, puede prolongar la supervivencia en pacientes con tumores malignos cardiacos primarios.(16, 20, 21) Ha sido propuesto por algunos autores, el trasplante cardíaco ortotópico como alternativa quirúrgica, sin embargo, las tasas de supervivencia publicadas no difieren de las obtenidas con la cirugía convencional, oscilando el tiempo de sobrevida entre los 6 y 11 meses a partir del momento del diagnóstico. (9, 8)



## Referencias

1. Neragi S, Kim J, and Vlahaskas J. Malignant tumours of heart. A review of tumours types, diagnosis, other therapy. *Clinic Oncology* 2007;10:1-9.
2. Kutsal A. Primary malignant mesenchymoma of the heart. *European Journal of Cardio-thoracic Surgery* 2002;21:124-126.
3. Turner A and Batrick N. Primary cardiac sarcomas, A report of three cases and a review of the current literature. *Int J Cardiol* 1993;40:115-9.
4. Cubides C. Tumores cardiacos primarios. *Revista Colombiana de Cardiología* 2003;8:1-8
5. Jonah O, Vickram R, Hille L, Umangmehta F. Surgical pathology of cardiac tumours: two decades at an urban institution. *Cardiovascular Pathology* 2003;12:267-270.
6. Ganesh S. Primary cardiac sarcom. *Europ Journal of Cardio Thoracic Surgery*, 2006; 45:925-932.
7. Dorobantu M, and Fruntelata A, Constantinescu D and Racoveanu I. Primary left heart malignant fibrous histiocytoma. *Eur J Echocardiography* 2005;6:225-227.
8. Novelli L, Anichin C, Pedemonte E, and Tozzini, S. Malignant fibrous histiocytoma as a primary cardiac tumor. *Cardiovascular Pathology* 2005;14:276-279.
9. Blandenier C, Ochoa R, Hamana L, y Moreno O. Rabdomiosarcoma cardiaco: Estudio patológico, inmunohistoquímico y ultraestructural de un caso. *Avances Cardiológicos* 2004; 24:70-8.
10. Hafize Y, Orhan K, and Acar T. Malignant fibrous histiocytoma of the heart. *Tex Heart Inst J* 2008;35(1):84-85.
11. Lee J, Cheung K, Wang R, Mok C, and Khin M. Malignant fibrous histiocytoma of left atrium. *J Thorac Cardiovasc Surg* 1987;94(3):450-2.
12. Okamoto K, Kato S, and Katsuki S. Malignant fibrous histiocytoma of the heart: case report and review of 46 cases in the literatura. *Inter Med* 2001;40:1222-6.
13. Burke A, Veinot J, Loire R, Virmani R, Tazelaar H, Kamiya H, Araoz P, Watanabe G. Tumours of the heart. In: Travis W, Brambilla E, Müller H, Harris C. *World Health Organization Classification of Tumours. Pathology & Genetics. Tumours of the Lung, Pleura, Thymus and Heart*. Lyon, France. IARC Press 2004: p249-87.
14. Dong H, Sang H, Jai S, Jung H, Gye W, Eun S. Recurrent malignant fibrous histiocytoma of the right atrium with extracardiac extension. *AJR* 2006;187:645-8.
15. Fang C, Fu M, Chang J, Eng H, Hung J. Malignant fibrous histiocytoma

of the left ventricle: a case report. *Changyeng Yi Xue Za Zhi* 1996;19(2):187-90.

16. Khaled A, Saad A. Malignant primary fibrous histiocytoma of the right ventricle. *Kuwait Medical Journal* 2008;40(2):156-8.

17. Itoyama Y, Nagahiro S, Seto H, Sueyoshi N, Kuratsu J, Ushio Y. Brain metastasis from malignant fibrous histiocytoma of the heart: case report. *Neurosurgery* 1990;26(4):692-5.

18. Paruchuru, K ; Stacey, B; Ramesh, P. Primary left atria fibrosarcoma. *Cardiovascular Pathology* 2001;10:317-19.

19. Zietz C, Rossle M, Hass C. MDM 2 oncoprotein over-expression, p53 gene mutation and VEGF up-regulation in angiosarcomas. *Am J Pathol* 1998;153:1425-1433.

20. Schena S, Caniglia A, Aquino A, Caruso G and Ferlan G. Survival following treatment of a cardiac malignant fibrous histiocytoma. *CHEST* 2000;118.271-3.

21. Stevens C, Sears-Rogan P, Bitterman P, Turrisi J. Treatment of malignant fibrous histiocytoma of the heart. *Cancer* 1992;69(4):956-61.

**NOTA:** Toda la información que se brinda en este artículo es de carácter investigativo y con fines académicos y de actualización para estudiantes y profesionales de la salud. En ningún caso es de carácter general ni sustituye el asesoramiento de un médico. Ante cualquier duda que pueda tener sobre su estado de salud, consulte con su médico o especialista.