

## Artículos

■ **Neumonitis química con empiema loculado como complicación respiratoria de la ingesta de kerosene. (Primer caso en la literatura nacional)**

- **Introducción**
- **Presentación clínica**
- **Discusión**
- **Referencias**

### **Juan Carlos Araujo Cuauero**

icaraujoc\_65@hotmail.com  
Servicio de Cirugía de Tórax del Hospital  
Dr. Adolfo Pons IVSS Maracaibo

### **Ninive Azuaje**

Servicio de Cirugía de Tórax del Hospital  
Dr. Adolfo Pons IVSS Maracaibo

### **Henry Leal**

Servicio de Cirugía de Tórax del Hospital  
Dr. Adolfo Pons IVSS Maracaibo

### **E.M. García**

Servicio de Cirugía de Tórax del Hospital  
Dr. Adolfo Pons IVSS Maracaibo

### **Inés Nones**

Servicio de Cirugía de Tórax del Hospital  
Dr. Adolfo Pons IVSS Maracaibo

### **Neumonología**

## **Neumonitis química con empiema loculado como complicación respiratoria de la ingesta de kerosene. (Primer caso en la literatura nacional)**

Fecha de recepción: 30/11/2010

Fecha de aceptación: 13/06/2011

Se presenta el caso de una paciente femenina de 40 años de edad, quien ingresa al servicio de emergencias médicas del Hospital Dr. Adolfo Pons del Instituto Venezolano de los Seguros Sociales (IVSS), Maracaibo, Estado Zulia, por presentar cuadro clínico de disnea y tos improductiva, luego de haber ingerido accidentalmente una cantidad indeterminada de Kerosene. La radiografía de tórax a los cinco días después del ingreso se practica nueva radiografía en donde se evidencia un aumento franco del derrame pleural izquierdo con aspecto loculado parenquimatosa lobar inferior y aumento del derrame pleural derecho tomografía computarizada (TC) de tórax confirma la loculación de dicho derrame en su porción inferior e infiltrado pulmonar en el lóbulo inferior derecho toracosentesis diagnóstica la cual fue positiva para material purulento (pus), motivo por el cual se procedió a practicar toracotomía mínima o avenamiento pleural drenándose 300 cc aproximadamente de pus, que al cultivo resulto aséptico. La paciente tuvo una evolución clínica y radiológica satisfactoria

**Palabras Claves:** Neumonitis química, Kerosene, empiema

### **Title**

Chemical Pneumonitis with Empyema as a Pulmonary Complication Of Kerosene Intake. (First case in venezuelan literature)

### **Abstract**

A female patient, age 40, was admitted to the emergency room of Hospital Dr. Adolfo Pons of the Venezuelan Institute of Social Security (IVSS), Maracaibo, Zulia State, presenting clinical symptoms of dyspnea and nonproductive cough, after accidentally ingesting an undetermined amount of kerosene. Chest x-rays on admission showed a left pleural effusion which increased during her hospital stay. The patient was subjected to a thoracocentesis and purulent sterile material was drained. The diagnosis of chemical pneumonitis was established and the patient recovered satisfactorily

### **Key Word**

chemical pneumonitis, kerosene, empyema

## **Neumonitis química con empiema loculado como complicación respiratoria de la ingesta de kerosene. (Primer caso en la literatura nacional)**

### **Introducción**

La ingestión y/o aspiración de diferentes sustancias en la vía aérea puede causar una amplia variedad de complicaciones pulmonares. El conocimiento tanto de las manifestaciones clínicas como radiológicas es crucial para un diagnóstico temprano y de seguridad, conllevando un descenso de la mortalidad y de la morbilidad <sup>(1)</sup>. La ingestión oral accidental de derivados de los hidrocarburos tiene como consecuencia, primordialmente, una toxicidad pulmonar por aspiración, más que por absorción a nivel gastrointestinal.

Sin embargo para Reynolds et al, citado por Monsante y col (1997) <sup>(2)</sup>, dentro de su revisión, enfatiza la frecuencia e importancia del compromiso pulmonar en el envenenamiento por kerosene, señalando que el curso de estos pacientes está determinado por la existencia y extensión del compromiso pulmonar. Se describen dos mecanismos para explicar la llegada del tóxico al pulmón: (1) Acción directa del tóxico sobre el parénquima pulmonar o "teoría de la aspiración" y (2) acción indirecta por la eliminación del tóxico a través de las vías respiratorias después de ser ingeridas o "teoría de la absorción".

La consecuencia más común y severa es la neumonitis química por aspiración <sup>(3,4)</sup>. La extensión y severidad del compromiso pulmonar depende del tipo de hidrocarburo aspirado y en especial, de su baja tensión superficial y poca viscosidad. Al ingerir hidrocarburos, el riesgo de aspiración es inversamente proporcional a su viscosidad. Los hidrocarburos de alta viscosidad y por ende de baja toxicidad como el asfalto, aceite mineral, lubricantes, entre otro. Por otro parte los derivados hidrocarbonados como el kerosene o la gasolina, poseen una baja viscosidad y se dispersan rápidamente, pequeñas cantidades se difunden sobre una gran área, por lo tanto, tienen un alto riesgo de penetración profunda a los pulmones <sup>(4,5)</sup>. El daño por la ingestión y/o aspiración accidental o voluntaria de hidrocarburos puede causar diversas lesiones tanto en la vía aérea (árbol bronquial) como en el propio parénquima debido a que su fisiopatología se caracteriza por edema y acumulación de células inflamatorias con compromiso intraalveolar, intrabronquial, peribronquial e intersticial por lesión directa epitelial a nivel de la membrana basal. Liberación de células inflamatorias y edema intersticial y daño alveolar, lo que acarrea como consecuencia inmediata una irritación de las mucosas respiratorias tanto de las vías altas o bajas, seguido de una hipoxemia por aumento del shunt intrapulmonar, quizá por inactivación del surfactante la cual generalmente es, reversible. Tras la llegada del kerosene al territorio alveolar puede producir un edema pulmonar con fallo respiratorio agudo si la cantidad es importante.

Todas estas alteraciones pueden causar una amplia variedad de complicaciones que van desde la neumonitis química hasta la alteración del surfactante pulmonar, sin embargo existen otras potenciales consecuencias como necrosis de áreas pulmonares y/o derrame pleural, generalmente estériles, no es infrecuente que los pacientes que han aspirado estos productos desarrollen neumonías bacterianas por sobreinfección, por la disminución en la capacidad de clearance del pulmón. Sin embargo, la neumonía aguda es la complicación más frecuente de la ingestión de kerosene. <sup>(2, 3, 6,7)</sup>

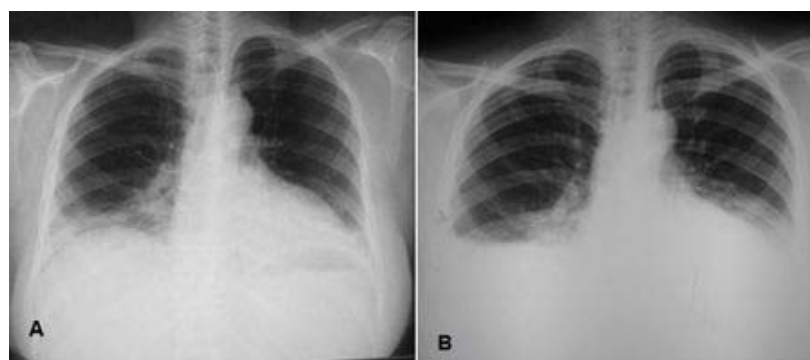
La manifestación clínica principal es una alteración en la relación ventilación-perfusión (V/Q), lo que se traduce en el desarrollo de hipoxemia y atelectasias <sup>(5,6)</sup>. La ingesta accidental de hidrocarburos alifáticos como el Kerosene, constituye en nuestros días la causa más frecuente de intoxicación en niños debido a la falta de cuidado en los hogares al colocar esta sustancia en lugares al alcance de los niños y en recipientes no apropiados <sup>(1, 2,3)</sup>. Mientras que en las personas adultas, puede ser de manera accidental o por exposición ocupacional como sucede en los comedores de fuego ("fire-eater pneumonia"), los trabajadores petroquímicos, pintores y trabajadores de residuos peligrosos. O los asociados al intento de autólisis <sup>(1)</sup>, en el tracto respiratorio, tanto de manera accidental como, puede ser por inhalación directa en el momento de la ingestión al tracto digestivo, o por aspiración procedente desde el mismo estómago <sup>(1, 5)</sup>.

Los hallazgos clínicos más comunes son disnea, tos no productiva, taquipnea y fiebre, también pueden presentarse cianosis y fibrilación ventricular, y con menos frecuencia se ven derrame pleural, fístulas broncopleurales y piónemotórax que pueden ocurrir inmediatamente o pueden aparecer días o semanas después de la exposición, como una consecuencia de la neumonitis química por kerosene. Sin embargo cuando hay presencia de derrame pleural éste se considera consecuencia de la acción directa del kerosene sobre los pulmones, debido a sus propiedades como son la baja tensión superficial y viscosidad, permitiendo que se desplace por el árbol bronquial, ocasionando inflamación de la mucosa y aumento en la producción de secreciones o probablemente ejerza una acción indirecta al ingresar a la circulación sistémica y posteriormente al llegar a la pleura parietal ocasionando cierto daño en la pared capilar, permitiendo así la liberación de mayor cantidad de líquido al espacio interpleural. El realizar un diagnóstico de derrame pleural como complicación a la neumonitis química por ingesta de kerosene, es de gran importancia pues se sabe que muchas veces está asociado con infecciones sobreagregadas, pudiéndose confirmar con la presencia de gérmenes en el líquido extraído de una toracocentesis <sup>(3, 4,6)</sup>.

Las complicaciones tardías, de días a semanas, incluyen infección que se presenta hasta en el 15% de los pacientes, embolismo pulmonar y atelectasias <sup>(8)</sup>. Los cambios radiográficos y tomográficos son variables y pueden no correlacionar con la clínica. Los cambios iniciales son ambiguos, siendo más frecuentes los infiltrados moteados o en parche, peribiliares locales o difusos, basales uni o bilaterales. También pueden verse atelectasias, lesiones similares a tumores o nódulos solitarios y neumatoceles. La mayoría de los casos se resuelven a las dos o tres semanas <sup>(9)</sup>.

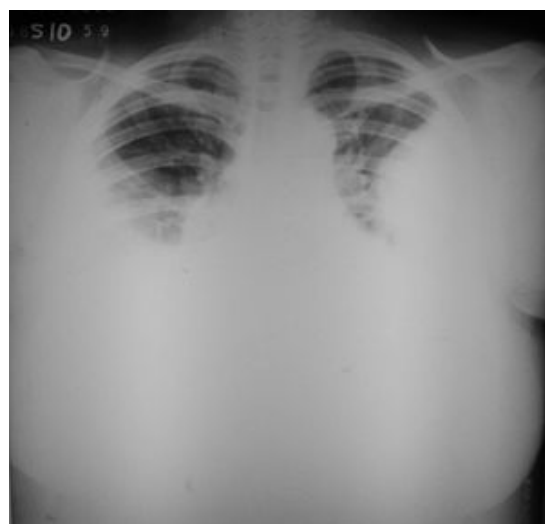
## Presentación clínica

Paciente femenina de 40 años, quien ingresa en mayo de 2010, por la Emergencia de Adultos al Servicio de Medicina Interna del Hospital Dr. Adolfo Pons del Instituto Venezolano de los Seguros Sociales (IVSS), Maracaibo, Estado Zulia, por presentar cuadro clínico de disnea y tos improductiva, luego de haber ingerido accidentalmente una cantidad indeterminada de Kerosene, después de haber sufrido una crisis de ausencia. Antecedentes personales patológicos de Hipertensión arterial, Insuficiencia Cardíaca controlada y Crisis de ausencia (son crisis generalizadas no convulsivas que se manifiestan con una pérdida de conocimiento súbita y breve, con interrupción instantánea de la actividad que el sujeto estaba llevando a cabo). Al examen físico de ingreso: condiciones clínicas estables, con palidez cutánea-mucosa, sudorosa, taquicárdica y disneica con frecuencia respiratoria de 24 por minuto. Cardiorespiratorio; buena expansibilidad respiratoria, a la auscultación murmullo vesicular disminuido en ambos bases pulmonares con crepitantes. En los estudios paraclínicos practicados al ingreso se evidenció solo hemoglobina de 8.3 gr, 19.100 leucocitos/mm<sup>3</sup> con desviación a la izquierda 86% de segmentados. La gasometría arterial con FiO<sub>2</sub> 0.21 era pH 7.36 mmHg; PaCO<sub>2</sub> 43.2 mmHg y PaO<sub>2</sub> 96.9 mmHg. La radiografía de tórax a su ingreso, presenta un patrón alveolar en base pulmonar derecha, asimismo con posible afectación de la base izquierda (Figura. 1A), por lo cual se inicia tratamiento empírico con antibióticos tipo clindamicina y netilmicina, sin mejoría de los síntomas, por lo que a las 72 horas del ingreso, se le practica nueva radiografía en donde se evidencia en ambas bases pulmonares posibles aéreas de condensación y borramiento de los senos costo diafragmático por derrame pleural bilateral (Figura. 1B). Se practica nueva gasometría arterial con FiO<sub>2</sub> 0.21 era pH 7.57 mmHg; PaCO<sub>2</sub> 32.3 mmHg y PaO<sub>2</sub> 52.4 mmHg. Se decide reforzar la terapéutica antimicrobiana con Levofloxacina.



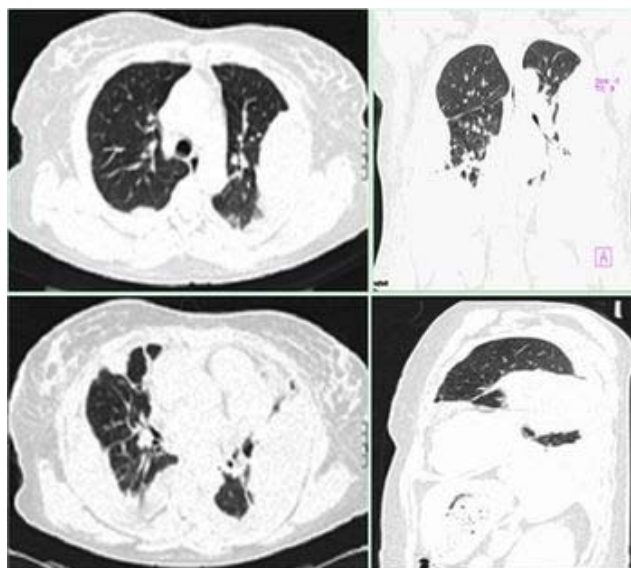
**Figura. 1** Radiografía de tórax en proyección póstero-anterior (PA) tomada al ingreso a pocas horas de la ingestión: **(A)** se aprecia un patrón alveolar en base pulmonar derecha, asimismo con posible afectación de la base izquierda. **(B)** A las 72 horas de la inhalación, se aprecia en ambas bases pulmonares posibles aéreas de condensación y borramiento de los senos costo diafragmático por derrame pleural bilateral.

Posteriormente cinco días después del ingreso se practica nueva radiografía en donde se evidencia un aumento franco del derrame pleural izquierdo con aspecto loculado con signo radiológico de la embarazada (las masas con orígenes en la pleura se inician y terminan en ángulo obtuso), consolidación parenquimatosa lobar inferior y aumento del derrame pleural derecho (Figura. 2).



**Figura. 2** Radiografía PA, cinco días después del ingreso en donde se evidencia un aumento franco del derrame pleural izquierdo con aspecto loculado con signo radiológico de la embarazada (las masas con orígenes en la pleura se inician y terminan en ángulo obtuso), consolidación parenquimatosa lobar inferior y aumento del derrame pleural derecho.

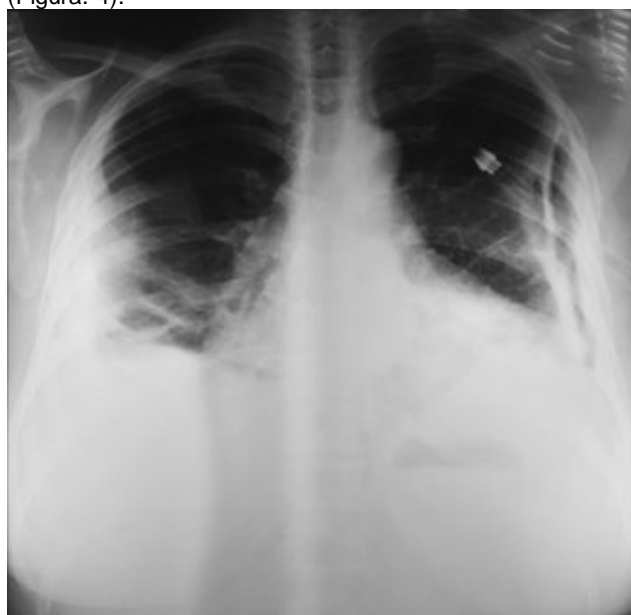Se practica tomografía computarizada de tórax (TC) en la cual se evidencia derrame pleural bilateral, de predominio izquierdo, con loculación en su porción inferior e infiltrado pulmonar en el lóbulo inferior derecho (Figura. 3).



**Figura. 3.** Tomografía computarizada de tórax. Cortes Axial, coronal y sagital Ventana parenquimatosa que muestra derrame pleural bilateral, de predominio izquierdo en su porción inferior con loculación (Flecha), infiltrado pulmonar en el lóbulo inferior derecho.

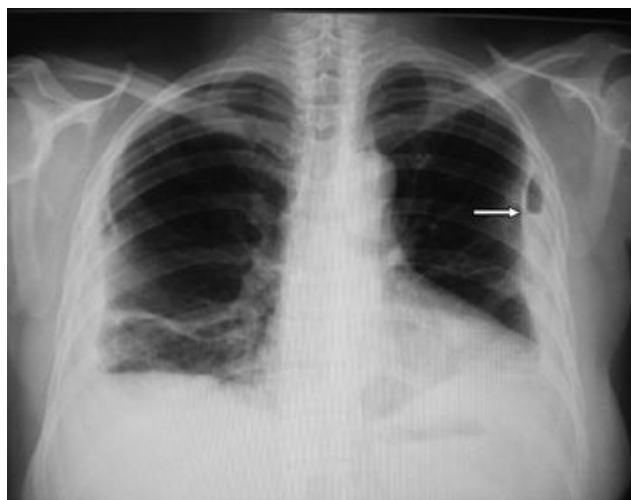Se solicita interconsulta al Servicio de Cirugía de Tórax, en donde previa valoración se decide practicar toracosentesis diagnóstica la cual fue positiva para material purulento (pus), motivo por el cual se procedió a practicar toracotomía mínima o avenamiento pleural izquierdo a nivel de 6<sup>to</sup> espacio intercostal con sonda pleural 32 Fr, drenándose 300 cc aproximadamente de pus.

El Reporte citoquímico del líquido pleural reportó un conteo de elementos celulares: 90 %, neutrófilos 2 %, linfocitos, proteínas 3.5 g/dl, LDH pleural de 6.558 UI compatible con un exudado, se realiza cultivo el cual es negativo para crecimiento bacteriano. La citología, del líquido pleural reportó abundantes elementos inflamatorios de tipo reactivo. Se realiza radiografía PA de tórax post-toracotomía, en donde se evidencia drenaje de dicha colección, dejando una cámara pleural con sonda bien posicionada en dicha cavidad pleural izquierda. (Figura. 4).



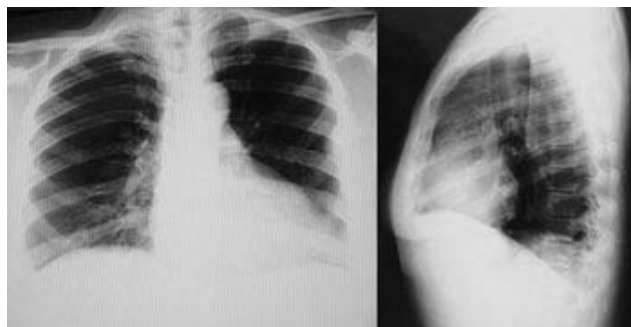
**Figura. 4.** Radiografía PA post toracotomía, en donde se evidencia drenaje de la colección pleural con sonda torácica izquierda (flecha), asimismo derrame pleural derecho en resolución.

Su evolución post-drenaje fue satisfactoria, se procedió a quitarlo al 8<sup>vo</sup> día de su colocación, con posterior control radiológico en donde se evidencio franca mejoría radiológica, con resolución espontanea del derrame pleural derecho, al mismo tiempo se observa el drenaje del empiema izquierdo con signos radiológico de adherencia pleural por posible paquipleuritis y una pequeña cámara pleural residual (Figura. 5). En vista de esto se decide su egreso.



**Figura. 5.** Radiografía PA post-drenaje, en donde se evidencia resolución espontanea del derrame pleural derecho, al mismo tiempo se observa el drenaje del empiema izquierdo con signos radiológico de adherencia pleural por posible paquipleuritis y una pequeña cámara pleural residual (flecha).

En los controles por la consulta externa, dos meses después de la ingestión del kerosene y del drenaje del empiema pleural, la paciente se encuentra en condiciones clínicas aceptables, a la auscultación pulmonar murmullo vesicular audible sin agregados pulmonares. Radiografía PA y lateral izquierda de tórax de control se aprecia reexpansion pulmonar total en ambos campos pulmonares (Figura 6).



**Figura. 6.** Radiografía PA y lateral izquierda de tórax de control se aprecia reexpansion pulmonar total en ambos campos pulmonares (2 meses después).

## Discusión

Existen en la literatura algunos casos de complicaciones pulmonares debidas a la inhalación de hidrocarburos, la entrada de kerosene en el árbol respiratorio, tanto de manera accidental como por intento de autólisis, la cual puede ser por inhalación directa en el momento de la ingestión a tracto digestivo, o por aspiración del hidrocarburo procedente desde el mismo estómago. La consecuencia inmediata suele ser una irritación de las mucosas de las vías respiratorias altas, seguido de una hipoxemia por aumento del shunt intrapulmonar, quizá por inactivación del surfactante. Tras la llegada del hidrocarburo al territorio alveolar puede producir un edema pulmonar con fallo respiratorio agudo si la cantidad es importante. Sin embargo, la neumonía aguda es la complicación más frecuente de la ingestión de kerosene <sup>(2,4, 5)</sup>. Asimismo la presencia de derrame pleural, como complicación a la neumonitis química por ingesta de kerosene, se debe tenerse en cuenta y no debe ser considerada como una rara complicación, sin embargo a la presencia en la cavidad pleural de material purulento (empiema) como

progresión del derrame pleural producto de la neumonitis química con depósitos de fibrina en ambas hojas pleurales y en el propio líquido, que conduce a engrosamiento pleural y a la formación de tabicaciones en el derrame es muy raro con escasos reportes en la literatura. Parvaiz y col (2008) <sup>(5)</sup>, en el Departamento de Medicina interna y pulmonar del Instituto de Ciencias Médicas de Srinagar, Cachemira, India, en cuatro pacientes adultos con fiebre y síntomas respiratorios después de la aspiración accidental de querosene, mientras hacían maniobras de sifón para extraerlo del recipiente de almacenaje, Los pacientes desarrollaron neumonía clínica con derrame y un paciente desarrolló empiema. All the patients were managed with antibiotics and routine measures with uneventful recovery. Todos los pacientes fueron tratados con antibióticos y medidas de rutina con recuperación sin complicaciones. Asimismo en la investigación prospectiva realizada por Annobil y Ogunbiyi (1991) <sup>(12)</sup> sobre los cambios radiológicos pulmonares observados en 67 pacientes pediátricos con ingesta accidental de queroseno de la región de Asir de Arabia Saudit. Pudieron observar cuanto a los cambios radiológicos pulmonares tras el envenenamiento accidental por queroseno, se observaron en 41 pacientes (61,2%), alteraciones del patrón radiológico y estos se clasifican de acuerdo a nueve modelos. These included varying degrees of perihilar and lung infiltration, pulmonary cystic changes, pleural effusion, empyema, pneumomediastinum and surgical emphysema. Estos incluyen diversos grados de perihiliar e infiltración pulmonar, cambios quísticos pulmonares, derrame pleural, empiema, neumomediastino y enfisema quirúrgico. The two most common were bilateral perihilar infiltrates with clear lung bases and bilateral perihilar with basal infiltrates. Los dos más comunes fueron infiltrados bilaterales perihiliar con bases pulmonares claros y perihiliar bilateral con infiltrados basales. In the majority of cases, these radiological changes resolved completely within 10-12 days with only two needing surgical intervention. En la mayoría de los casos, estos cambios radiológicos se resolvieron completamente dentro de 10 -12 días, sólo dos casos ameritaron que se les practicara una intervención quirúrgica. En nuestro caso la paciente evolucionó satisfactoriamente sin complicaciones con recuperación total sin ningún tipo de secuelas.

### Conclusiones

La ingestión oral accidental de hidrocarburos tiene como consecuencia, principalmente una toxicidad pulmonar por aspiración, más que por absorción a nivel gastrointestinal. El daño de la aspiración de hidrocarburos está dado por la extensión y severidad del compromiso pulmonar que depende del tipo de hidrocarburo aspirado y en especial, de su viscosidad, como lo es la gasolina o el kerosene, por poseer una baja viscosidad y difunden rápidamente y por lo tanto, tienen un alto riesgo de aspiración y de penetración profunda a los pulmones lo que provocan una neumonitis química y alteración del surfactante pulmonar.

Muchas de las neumonitis producidas por el kerosene se resuelven de manera espontánea sin embargo hay que tener en cuenta que algunas de ellas se pueden complicar debido a la presencia de derrame pleural el cual se puede infectar y transformarse en un empiema.

### Referencias

1. Entrenas, L. Costa, L. Sánchez, JM. Vaquero, J. Cosano, A Neumonitis por queroseno de causa profesional. Revista Neumosur. (1996) Vol. 8 No. 2.pp: 44-47.
2. White, CS y Templeton PA. Chemical pnemonitis. Radiol Clin North Am; (1992) Vol. 30. No. 6. pp: 1231-1243
3. Kim, KI. Kim, CW. Lee, MK. Lee, KS. Park, CK y Choi, SJ. et al Imaging of Occupational Lung Disease. Revi.Radiographics. (2001) Vol. 21 pp: 1371-91
4. Monsante, L. Martínez, C. Vega-Briceño, L. Gutiérrez, M. Chiarella, P y Caravedo, L Derrame pleural como complicación respiratoria de la ingesta de kerosene en niños.Rev med. Herd. (1997- mar) Vol.8. No.1. pp: 19-22
5. Parvaiz, K. Hilal, A.Muzaffar, A.Su, S y Rafi AJ Kerosene oil lung injury in adults in the Kashmir valley of Indian Subcontinent: Unusual modes of exposure. Journal of Nutritional and Environmental Medicine. (2008) Vol. 17. No. 4. pp: 217-222.
6. Segev, D. Szold, O. Fireman, E. Kluger, Y y Sorkine, P. Kerosene-induced severe acute respiratory failure in near drowning: reports on four cases and review of the literature. Crit Care. (1999) Vol. 27 pp: 1437-40.
7. Truemper, E. De La Rocha, S y Atkinson, S. Clinical characteristics, pathophysiology, and management of hydrocarbon ingestion: Case report and review of the literature Pediatric Emergency Care. (1987- September) Vol.3. No.3. pp: 187-193
8. Gentina, T. Tillie-Leblond, I. Birolleau, S. Saidi, F. Saelens. T y Boudoux L, et al. Fire-eater's lung: seventeen cases and a review of the literature. Rev. Medicine. (2001) Vol. 80 p: 291-297.
9. Lamour, C. Bouchaud, C. Dore, P. Arlhac, M y Bodin, J. Pneumonitis caused by hydrocarbon

inhalation. Rev Mal Respir. (2003) Vol. 20 p: 959-64.

10. Zucker, AR. Berger, S y Madera, LD Gestión de queroseno inducida por la lesión pulmonar. Crit Care Med. (1986) Vol. 14 p: 303.

11. Dice WH, Ward G, Kelley J, Kilpatrick WR. Pulmonary toxicity following gastrointestinal ingestion of kerosene. Ann Emerg Med (1982), Vol. 11. pp: 138-142

12. Annobil SH, OA Ogunbiyi Radiológica pulmonar cambios en el envenenamiento de queroseno en la region de Asir de Arabia Saudit. Annals of tropical paediatrics. Anales de la pediatria tropical. (1991) 01/02/1991; 11(4):391-5. Vol. 11 No 4. p: 391-5.

**NOTA:** Toda la información que se brinda en este artículo es de carácter investigativo y con fines académicos y de actualización para estudiantes y profesionales de la salud. En ningún caso es de carácter general ni sustituye el asesoramiento de un médico. Ante cualquier duda que pueda tener sobre su estado de salud, consulte con su médico o especialista.