

Presentación de caso clínico

- **Tuberculosis Pulmonar y Extrapulmonar. Reporte de un caso**
- [Introducción](#)
- [Caso clínico](#)
- [Discusión](#)
- [Conclusiones](#)
- [Referencias](#)

Tuberculosis Pulmonar y Extrapulmonar. Reporte de un caso

Fecha de recepción: 26/03/2019

Fecha de aceptación: 13/09/2019

La tuberculosis representa alta morbilidad y mortalidad infantil, con mayor incidencia en lactantes y adolescentes. Las manifestaciones clínicas en el niño son inespecíficas, en algunos casos están ausentes, lo que retrasa el diagnóstico, que depende del aislamiento, identificación microbiológica y cultivo del Mycobacterium, reportando 13.5% y 40% respectivamente, lo que hace difícil su confirmación bacteriológica en lactantes. Se describe caso de lactante con desnutrición crónica, que ingresa por síndrome adenomegálico y evacuaciones líquidas, presentando clínica inespecífica, radiografía de toráx sugestiva de neumonía, que no mejora con antibioticoterapia, en tomografía de cuello con contraste, múltiples plastrones adenomegálicos cervical y supraclavicular bilateral, por lo que se buscaron otros agentes etiológicos. A pesar de resultado negativo de prueba de tuberculina se inicia tratamiento antituberculoso, con buena evolución clínica. Reporte final de contenido gástrico y cultivo positivo para tuberculosis, y biopsia ganglionar con diagnóstico anatomopatológico de infección por Mycobacterium tuberculosis.

Karen Moreno

karensm.moreno@gmail.com

Residente de Puericultura y Pediatría
Hospital General del Este "Dr Domingo Luciani"

Jenny Gil

Neumonólogo Pediatra
Hospital General del Este "Dr Domingo Luciani"

Andreina Yanes

Infectólogo Pediatra
Hospital General del Este "Dr Domingo Luciani"

Luis Huaman

Residente de Radiología y Diagnóstico por Imágenes
Hospital General del Este "Dr Domingo Luciani"

Palabras Claves: Tuberculosis pulmonar, extrapulmonar, ganglionar, pediatría

Abstract

Tuberculosis represents high morbidity and infant mortality, with a higher incidence in infants and adolescents. The clinical manifestations in the child are nonspecific, in some cases they are absent, which delays the diagnosis, which depends on the isolation, microbiological identification

and culture of the Mycobacterium, reporting 13.5% and 40% respectively, which makes its bacteriological confirmation in infants difficult. A case of infants with chronic malnutrition, who are admitted due to adenomegaly syndrome and liquid evacuations, presenting a nonspecific clinic, chest radiography suggestive of pneumonia, which does not improve with antibiotic therapy, in contrast tomography, multiple cervical adenomegaly plaques and bilateral supraclavicular, is described. Therefore, other etiological agents were sought. Despite a negative tuberculin test result, tuberculosis treatment is initiated, with good clinical evolution. Final report of gastric contents and positive culture for tuberculosis, and lymph node biopsy with pathological diagnosis of Mycobacterium tuberculosis infection.

Key Word

Pulmonary, extrapulmonary, lymph node tuberculosis, paediatrics

Introducción

La Tuberculosis (TB) es una enfermedad infecciosa producida por *Mycobacterium tuberculosis* (MTB), bacilo ácido alcohol resistente (BAAR) o bacilo de Koch (BK). Es la infección crónica más importante del mundo en cuanto a morbilidad y mortalidad. Su localización más frecuente es en el aparato respiratorio, seguida a gran distancia por la afectación extrapulmonar (1). Desde el punto de vista de anatomía patológica se caracteriza por la formación de granulomas. Los niños eliminan escasos bacilos a través de secreciones respiratorias, por lo que no suelen transmitir la infección. Un diagnóstico de enfermedad o infección es siempre un evento centinela que representa la transmisión reciente de MTB en la comunidad (1). Es la novena causa mundial de muerte y la primera por enfermedades infecciosas, por encima del Virus de Inmunodeficiencia Humana (VIH), aumentando su letalidad en coexistencia con este virus (2). Se han reportado 50.824 casos, representando la forma pulmonar, extrapulmonar y diseminada 5% en menores de 5 años y 95% en mayores de 15 años para el 2016 en las Américas, con una tasa de mortalidad de 2.3 % por 100.000 habitantes. De acuerdo con la Organización Panamericana de la Salud (OPS), Venezuela está ubicada en el grupo de países con moderada prevalencia de TBC, con tasas estimadas entre 25 a 50 casos por 100.000 habitantes (3). Y representó el 4% para el 2016 (2-3), la incidencia reportó tasas de 0.72 casos por 100.000 habitantes para el sexo masculino y de 0.62 para el sexo femenino en menores de 14 años (3-4).

Distintas investigaciones han sugerido que la edad de presentación de la tuberculosis infantil muestra un comportamiento bimodal: una mayor incidencia en los menores de dos años, siendo los lactantes el grupo etáreo de mayor riesgo de enfermedad grave (tuberculosis pulmonar) en un 30 a 40% y tuberculosis diseminada (miliar y del sistema nervioso central), en un 10 a 20% con una menor incidencia entre 5 y 10 años, y un incremento en la adolescencia (5-6). La afectación extrapulmonar se da hasta en un 25%. Sus localizaciones de menor a mayor frecuencia, osteoarticular (4%) pleural (6%) y la ganglionar (67%), la más frecuente es la linfadenopatía cervical, representando el 77% de las linfadenitis tuberculosas, siendo la presentación unilateral la más frecuente y las formas bilaterales son poco habituales y ocurren en menos del 10% de los casos (7).

Caso clínico

Se presenta caso de lactante masculino de 11 meses de edad, con antecedente de desnutrición crónica severa, hijo de madre adolescente con sospecha de consumo de estupefacientes quien es traído por su abuela por presentar evacuaciones líquidas y aumento de volumen en cuello; en la anamnesis refiere, hiporexia, fiebre, pérdida de peso, de 2 meses de evolución, tos escasa, negando contacto TB; al examen físico paciente luce hidratado, palidez cutánea mucosa acentuada, se evidencia asimetría y aumento de volumen en región anterolateral derecho e izquierdo del cuello, así mismo supraclavicular bilateral, sin signos de flogosis, móviles, no dolorosos a la digito-presión, de consistencia dura, así como adenopatías axilares, epitrocleares e inguinales en ambas extremidades de iguales características, tórax, no tiraje, no distress roncus aislados, iniciándose plan de estudio para síndrome adenomegálico y cuadro clínico enteral. Al ingreso se obtiene paraclínicos que reportan leucocitosis con neutrofilia, trombocitosis y anemia grave 5,6gr/dl, así mismo PCR elevada (16,7mg/dl) y coproanálisis sin alteraciones. Se le realiza radiografía de tórax (Figura 1 A y 2A) con evidencia patrón alveolar bilateral y broncograma aéreo en lobulo medio e inferior, diagnosticándose neumonía bilateral, por lo que

se inicia antibiótico según grupo etéreo (cefotaxime), que cumple por 10 días, posteriormente se asocia levofloxacin por 9 días. Durante la estancia intrahospitalaria se asocia fiebre vespertina y sudoración nocturna, a pesar de estar recibiendo antibioticoterapia. Se toma biopsia ganglionar, bk de contenido gástrico y cultivo, serologías virales, cultivo para hongos y prueba de tuberculina (PPD) que resulto negativa. Sin embargo por antecedentes, radiografía y evolución torpida del paciente se decide iniciar tratamiento antifímico,(3 drogas: Rifampicina, Isoniazida y Pirazinamida) esperando resultados de biopsia y Bk de contenido gástrico. Se realiza ultrasonido de piel y partes blandas reporta plastrón adenomegálico en región laterocervical bilateral del cuello y ultrasonido abdominal con liquido libre intrabdominal escaso. Tomografía de cuello (Figura 3, 4 y 5) presencia de múltiples plastrones adenomegálicos en región preyugular bilateral no mayor de 2.5 mm, asociado a múltiples adenopatías reactivas en los espacios profundos y superficiales cervicales y supraclaviculares. Paciente presenta mejoría clínica al 5to día de iniciado el tratamiento anti tuberculosis , evidenciándose disminución del tamaño del plastrón ganglionar, ausencia de fiebre y sudoración. Resultados de contenido gástrico reportan (+) para *Mycobacterium tuberculosis* a los 28 días de hospitalización. Biopsia de ganglio linfático laterocervical derecho e izquierdo: linfadenitis crónica granulomatosa con necrosis caseosa sugestiva de tuberculosis. Dentro del plan de estudio se toma citoquímico de líquido cefalorraquídeo (LCR) que reporta normal, cultivo y adenosina deaminasa (ADA) negativo. En vista de ser caso social y antecedentes maternos se repite Serología HIV, VDRL negativo en 3 oportunidades. PCR DNA para HIV negativa. Serología y test de avidéz para citomegalovirus (CMV), Ebstein Barr (EBV), cultivo de ganglios laterocervical del cuello positiva para *Mycobacterium Tuberculosis*, cultivo para hongos negativo. Hematología realiza Frotis de sangre periférica que reporta Anemia ferropénica leve y granulaciones toxicas; durante su estancia intrahospitalaria de 36 días, recibió dos unidades de concentrado globular. En vista de mejoría clínica dada por ausencia de fiebre, disminución de plastrón ganglionar, reactantes de fase aguda en descenso y mejoría radiológica (Figura 1B y 2B), se mantiene tratamiento antituberculosis. A la octava semana de tratamiento se recibe resultado control de cultivo de Bk de contenido gástrico negativo. Se mantiene en tratamiento con Rincure entregado por unidad sanitaria. Actualmente el paciente en control y seguimiento por consulta externa de neumonología y nutrición.

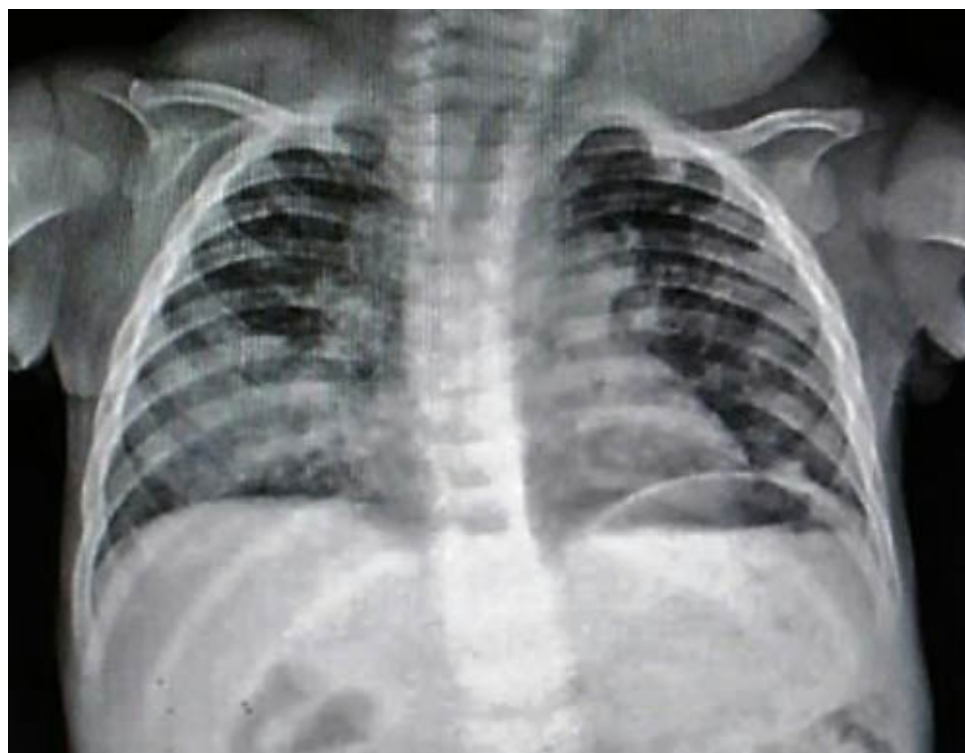


Figura 1 A. Radiografía de Tórax Anteroposterior

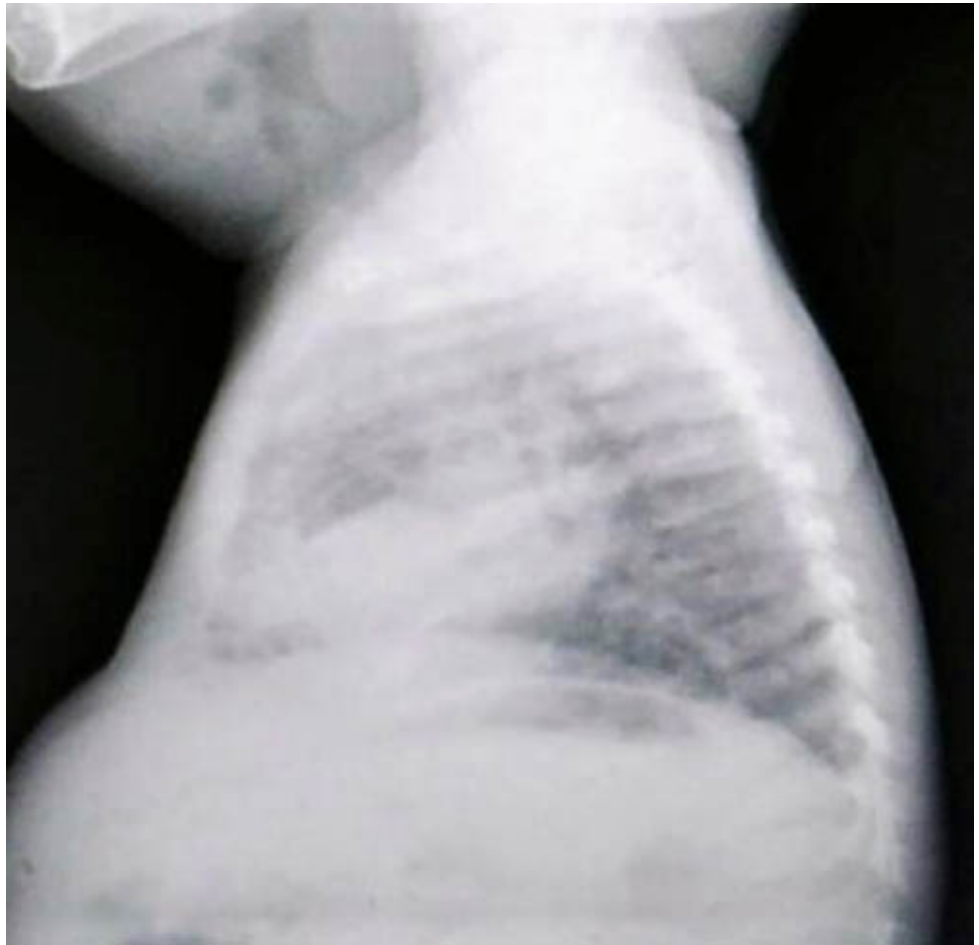


Figura 2 A. Radiografía de Tórax lateral.

Figura 1 A y 2 A. Radiografía de tórax Anteroposterior y lateral. Presencia de patrón alveolar difuso bilateral con broncograma aéreo de aspecto inflamatorio localizado en el lóbulo medio e inferior, traquea central, no hay derrame pleural, ni neumotorác, silueta cardíaca de tamaño normal, engrosamiento del mediastino superior derecho, hilios engrosados, en partes blandas de región cervical se observa aumento de volumen y densidad bilateral.

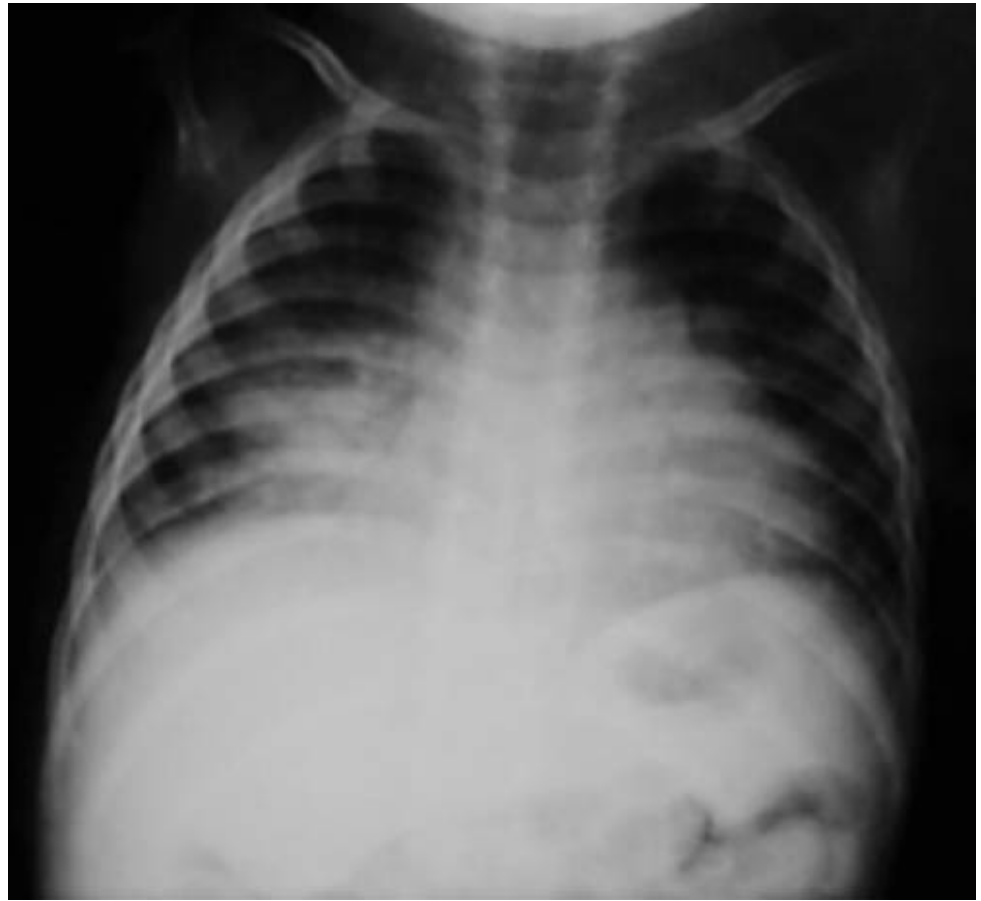

Figura 1 B. Radiografía de Tórax Anteroposterior

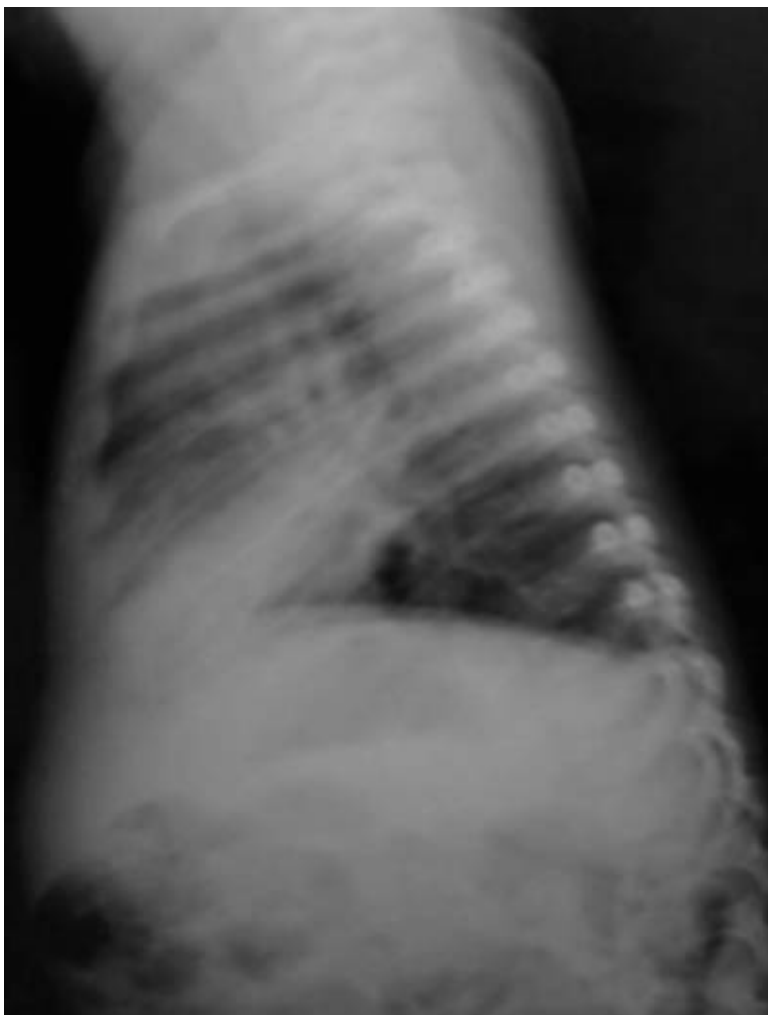


Figura 1 B. Radiografía de Tórax Lateral

Figura 1 B y 2 B. Radiografía de Torác AP y Lateral. Presencia de patrón alveolar con broncograma aéreo de aspecto inflamatorio localizado en lóbulo medio. Tráquea central, no hay derrame pleural ni neumotorác, silueta cardíaca de tamaño normal, engrosamiento del mediastino superior derecho. Hilios engrosados, en partes blandas en región cervical se evidencia aumento de volumen y densidad bilateral.

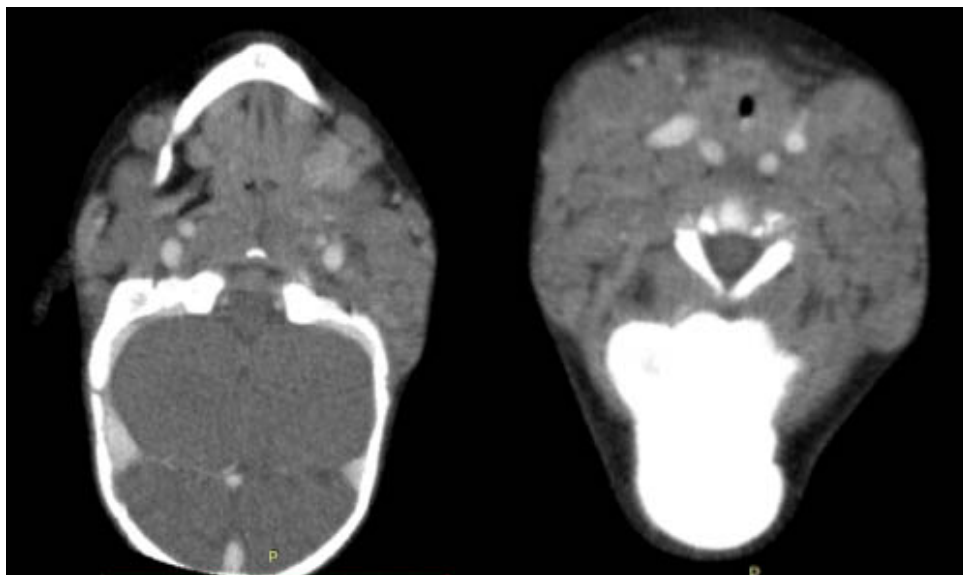


Figura 3, 4. Tomografía de cuello con contraste endovenoso.

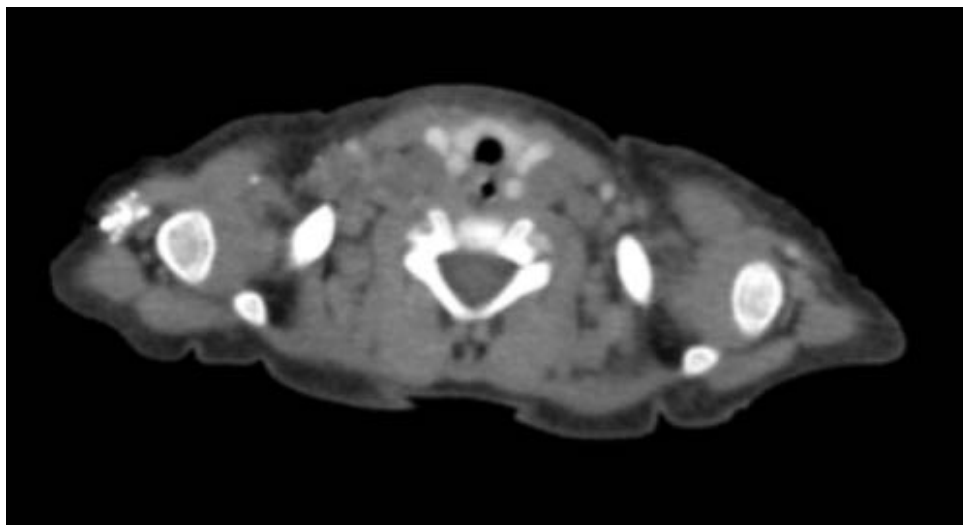


Figura 5. Tomografía de cuello con contraste endovenoso.

Figura 3, 4 y 5. Tomografía de cuello con contraste endovenoso. Presencia de múltiples plastrones adenomegálicos en región preyugular bilateral, no mayores a 2.5 mm, asociado a múltiples adenopatías reactivas en los planos profundos y superficiales cervicales y supraclaviculares. Glándulas parótidas, submaxilares, sublinguales y tiroidea de aspecto normal. Adecuada opacificación de las estructuras vasculares, sin evidencia de imágenes de defecto ni exceso de llenado. Estructura de la laringe evaluable sin evidencia de alteraciones. Esqueleto regional y partes blandas sin evidencia de alteraciones.

Discusión

La tuberculosis en todo el mundo continúa siendo una alta causa de morbilidad y mortalidad en la edad pediátrica. El desarrollo de la forma pulmonar, extrapulmonar o diseminada dependerá de la intimidad del contacto con la fuente bacilífera, la cantidad de bacilos de la fuente, la duración de la exposición, el estado inmunológico y la edad del niño (7). En el caso cobra importancia el estado nutricional del paciente ya que nunca se determinó el contacto. En cuanto a la edad se observa una mayor incidencia en menores de 2 años, con 30-40% de afectación pulmonar, y un 25 % de afectación extrapulmonar siendo la más frecuente la ganglionar (67%), la presentación unilateral a nivel cervical, es la que se presenta en la mayoría de los casos, sin embargo el paciente representa un caso poco usual con menos del 10% de los casos por tener manifestación bilateral, de consistencia dura e indolora y no suele acompañarse de síntomas sistémicos (7-8). El PPD puede reportar falso negativo en casos de infectados verdaderos que están relacionados con tuberculosis grave, desnutrición, infecciones virales (sarampión, HIV, coqueluche), niños con clínica y/o radiografía indicativa de enfermedad, niños inmunodeprimidos o con ingesta crónica de corticoides pueden tener una lectura PPD falso negativo, en el paciente vino dado por el estado de inmunosupresión por estado de desnutrición severa, estado de anergia, que también puede ocurrir en sujetos infectados después de un tiempo prolongado sin recibir nuevos estímulos antigénicos (9-10). Aunque se dispone de técnicas de diagnóstico sencillas y precisas, así como con tratamientos eficaces, el diagnóstico de tuberculosis en el paciente pediátrico es difícil.

En las formas extrapulmonares de tuberculosis la dificultad para la obtención de muestras microbiológicas, hace que la radiología y otras técnicas de imagen como Tomografía computarizada o Resonancia magnética puedan ser de gran ayuda en la aproximación diagnóstica y para la obtención de muestras mediante punción. La tuberculosis pulmonar primaria puede presentarse como una neumonía lobar, como el caso del paciente.

La baciloscopia para ser considerada positiva para la tuberculosis, requiere que la muestra presente 5000-10000 bacilos/ml, sin embargo, a pesar de su baja sensibilidad (13.5%), fue positivo en el paciente. El cultivo microbiológico, permite detectar entre 10-100 bacilos/ml de muestra, y se considera como prueba diagnóstica de mayor sensibilidad 40%, con identificación en el paciente del *Mycobacterium tuberculosis* (11-12). El diagnóstico se establece mediante la realización de la punción-aspiración con aguja fina (PAAF) del ganglio afectado, el estudio microbiológico y citológico con baciloscopia puede ser negativo en 30-50% de los casos, cultivo y reacción de cadena polimerasa (PCR) (sensibilidad 77%, especificidad 80%). La biopsia se

reserva en aquellos casos donde la PAAF no ha sido diagnóstica (sensibilidad 80%). La visualización de granulomas caseificantes es altamente sugestiva de la presencia de tuberculosis (13-14), pruebas diagnósticas que fueron realizadas en el paciente. Estableciendo así diagnóstico diferencial de patologías como adenitis viral o bacteriana, citomegalovirus, histoplasmosis, toxoplasmosis, linfoma, HIV, carcinoma, fiebre por arañazo de gato, enfermedades colágeno vasculares, sarcoidosis que pueden presentar los mismos síntomas, citología e histología que la linfadenitis tuberculosa; con excepción de estas tres últimas las demás enfermedades fueron descartadas en el paciente (15).

Afortunadamente se logra aislar el bacilo de Koch en contenido gástrico y en biopsia de ganglio, permitiendo hacer diagnóstico bacteriológico, que es tan difícil en este grupo etéreo, y anatomopatológico con la punción aspiración aguda fina, que concluyó necrosis caseosa sugestiva de tuberculosis.

Conclusiones

La linfadenitis tuberculosa debe considerarse en los niños con inflamación de ganglios linfáticos que presenten factores de riesgo para tuberculosis, basándose en los hallazgos clínicos, epidemiológicos, radiológicos, bacteriológicos y anatomopatológicos. La presentación clínica depende de la localización de la linfadenopatía, pero se puede asociar con afectación pulmonar según el estado inmunológico del paciente. En este caso, se observó afectación a nivel pulmonar, a pesar de que se descartó la presencia de algún tipo de inmunodeficiencia, por lo que podrá pensarse en un cuadro de tuberculosis pulmonar primaria progresiva con afectación a ganglios linfáticos cervicales, la biopsia permite realizar el diagnóstico en 100% de los casos, y el aislamiento del microorganismo en cultivo el 60-90% de los casos, considerando que las formas extrapulmonares tienen menos carga bacilar, sin embargo la PAAF debe realizarse en todos los casos sospechosos para el diagnóstico definitivo tras el estudio anatomopatológico de las adenopatías. Considerando que la linfadenitis tuberculosa es una de las manifestaciones más frecuentes reportadas de la Tuberculosis extrapulmonar, es fundamental la valoración multidisciplinaria y que el clínico conozca además de la identidad del microorganismo, sus posibles manifestaciones clínicas, con el fin de lograr un diagnóstico y tratamiento certero, oportuno y eficaz.

Referencias

1. Méndez Echevarría A, Baquero-Artigao F, García-Miguel MJ. Tuberculosis. Micobacterias atípicas. En: Guerrero J, Ruiz JA, Menéndez JJ, Barrios A. Manual de diagnóstico y terapéutica en pediatría. 5.ª ed. Madrid: Editorial Publimed;2010. p. 784-91.
2. Organización mundial de la salud. Informe mundial sobre tuberculosis 2017. Disponible en: <http://www.who.int> [Consulta: marzo 2018].
3. Organización panamericana de la salud. Situación del control de la Tuberculosis en las Américas. 2018. Disponible en: http://www.paho.org/hq/index.php?option=com_docman&task=doc_view&gid=44088&Itemid=270&lang=en. [Consulta: marzo 2018].
4. Organización mundial de la salud. Tuberculosis: perfiles de países. República Bolivariana de Venezuela población. 2016. Disponible en: <https://extranet.who.int> [Consulta: marzo 2018].
5. Guarda M, Kreft J. La tuberculosis en el niño, ¿Cómo se diagnostica?. Rev Med Clin Condes. 2017; 28(1):104-110
6. Macías M. Tuberculosis pediátrica. Bol Med Hosp Infant Mex 2017;74:1-2
7. Fanlo P, Tiberio G. Tuberculosis extrapulmonar. An Sist Sanit Navar 2007; 30 (Supl. 2): 143-162
8. Mellado MJ, Méndez A, Martínez MR. Tuberculosis. En: Muñoz Calvo MT, Hidalgo Vicario MI, Rubio Roldán LA, Clemente Pollán J, eds. Pediatría Extrahospitalaria. Aspectos básicos en Atención Primaria. 4ª edición. Madrid: Ergon; 2008. p. 443-50
9. De Kantor I, Ritacco V. ¿Es suficiente la prueba tuberculínica para el diagnóstico de la infección tuberculosa?. Medicina (Buenos Aires). 2009; 69(3): 359-369
10. Mellado M, Cilleruelo MJ. Prueba de la tuberculina, técnica, indicaciones e interpretación. An Pediatr Contin. 2007;5(5):294-7
11. García R, Nájera M, Arzate P, Reyes A. Estudio bacteriológico del paciente pediátrico con diagnóstico probable de tuberculosis. Rev Latinoam Patol Clin Med Lab 2017; 64 (1): 36-42

12. Consenso Criterios diagn3sticos de la tuberculosis infantil. 2016. Disponible en: <http://www.sap.org.ar/uploads/consensos/criterios-de-diagn-oacutestico-y-tratamiento-de-la-tuberculosis-infantil-nbsp2016.pdf>. [Consulta: marzo 2018]
13. Ram3rlez M, Men3ndez A, Noguerado A. Tuberculosis extrapulmonar – una revisi3n. Rev Esp Sanid Penit 2015; 17: 3-11
14. Machado K, Pereira V, Pirez C. Tuberculosis infantil. Un caso cl3nico de manifestaci3n at3pica. Arch Pediatr Urug. 2015;86(1):30-34
15. Cruz I , Vel3zquez J, Garc3a A. Linfadenopat3a tuberculosa. Diagn3stico y tratamiento. Informe de un caso. Arch Argent Pediatr 2011;109(1):e26-e29

NOTA: Toda la informaci3n que se brinda en este art3culo es de car3cter investigativo y con fines acad3micos y de actualizaci3n para estudiantes y profesionales de la salud. En ning3n caso es de car3cter general ni sustituye el asesoramiento de un m3dico. Ante cualquier duda que pueda tener sobre su estado de salud, consulte con su m3dico o especialista.