

## Eficiencia de la técnica de Broström-Gould en el tratamiento quirúrgico de la inestabilidad lateral crónica de tobillo

### Broström-Gould technique Efficiency in chronic lateral ankle instability surgical treatment

Francisco Rondón Figueroa MD<sup>1</sup> 

Fecha de recepción: 12/11/2021. Fecha de aceptación: 04/12/2021.

#### Resumen

Los déficits neuromusculares resultantes de las lesiones que comprometen al tobillo, facilitan la aparición de recidivas, por la afectación estructural que no sólo ocurre en los ligamentos, sino también en los nervios y tejido músculo-tendinoso, pudiendo provocar numerosas alteraciones asociadas que provocan inestabilidad crónica. El objetivo de este trabajo es analizar la eficiencia de la técnica de Broström modificada en pacientes con inestabilidad crónica del tobillo, atendidos en el Hospital Dr. Miguel Pérez Carreño y consulta privada entre noviembre 2016 y enero 2020. El tipo de investigación prospectiva, descriptiva, de campo clínico. La muestra la conformaron 31 pacientes. La edad promedio fue 34,4 años, la mayoría de género masculino, y con predominio en el tobillo derecho. Al aplicar la escala EVA en el pre y post quirúrgico, se observó disminución del grado de dolor postquirúrgico con una escala entre 0 y 4. La escala de Karlsson y Peterson aplicada en el lapso de 1 año después del período postquirúrgico a los pacientes, el 90 % estuvo entre 65 y 90 según escala que significa bueno y excelente. Entre la escala EVA y la de Karlsson y Peterson aplicados al año, se observó una relación entre la disminución del dolor y la buena y excelente evaluación funcional. La técnica de Broström modificada demostró tener muy buenos resultados en el tratamiento quirúrgico de la inestabilidad de tobillo. **Rev Venez Cir Ortop Traumatol, 2021, Vol 53(2): 65-71.**

**Palabras Clave:** traumatismos del tobillo, articulación del tobillo, ligamentos laterales del tobillo, huesos tarsianos, fracturas, ortopedia.

#### Abstract

The neuromuscular deficits resulting from ankle injuries, make possible the appearance of recurrences, due the structural affectation that not only occurs in the ligaments, but also in nerves and muscle-tendon tissue, and can produce numerous associated alterations that cause ankle chronic instability. The objective is to analyze the efficiency of Broström modified technique in patients with chronic ankle instability, treated at the Dr. Miguel Pérez Carreño Hospital and private practice from November 2016 to January 2020. A prospective, descriptive and clinical study was made. 31 patients were included. The average age was 34,4 years, majority of male patients, and predominance of right ankle. When applying the VAS scale before and after surgery, a decrease in the degree of postoperative pain was observed with a scale between 0 and 4. The Karlsson and Peterson scale applied in the period of 1 year after the postoperative period to the patients, the 90% were between 65 and 90 according to a scale that means good and excellent. Between the VAS scale and the Karlsson and Peterson scale applied after one year, a relationship was observed between pain reduction and good and excellent functional evaluation. The modified Broström technique has shown to have very good results in the surgical treatment of ankle instability. **Rev Venez Cir Ortop Traumatol, 2021, Vol 53(2): 65-71.**

**Key Words:** ankle injuries, ankle joint, ankle lateral ligament, tarsal bones, fractures, orthopedics.

<sup>1</sup>Especialista en Traumatología y Ortopedia. Especialista en Cirugía de Pie y Tobillo. Adjunto del Servicio de Traumatología y Ortopedia del Hospital General "Dr. Miguel Pérez Carreño", Caracas, Venezuela.  
Autor de correspondencia: Francisco Rondón, email: drfrancisorondonf@gmail.com

Conflictos de interés: Este trabajo fue realizado con recursos propios sin subvenciones. No existen conflictos de interés.

#### Introducción

El tobillo es un elemento esencial del equilibrio postural y la marcha, así que el estudio de la inestabilidad requiere un equipo multidisciplinario que analice en conjunto los problemas del equilibrio.

Los déficits neuromusculares resultantes de la lesión, facilitan la aparición de recidivas, ya que la lesión estructural no sólo ocurre en los ligamentos, sino también en los nervios y en el tejido músculo-tendinoso, pudiendo provocar numerosas alteraciones asociadas.

Para el tratamiento, existen técnicas como la combinación de ejercicios específicos de reeducación propioceptiva y de desarrollo del control postural, estas desempeñan un papel primordial en el control de la inestabilidad crónica articular. También el fortalecimiento de la musculatura del tobillo puede reducir el riesgo de recidiva de la lesión.

La cirugía tiene como propósito establecer la estabilidad y la función del tobillo, sin comprometer el movimiento del tobillo. Con inestabilidad lateral crónica del tobillo, se han propuesto reconstrucciones anatómicas y no anatómicas de injerto de tendón autólogo, incluyendo los tendones de peroneus brevis, plantaris, semitendinosus y gracilis. En la actualidad, la reparación de Broström-Gould se considera cada vez más un procedimiento fiable como alternativa a reconstrucciones más invasivas y técnicamente más exigentes.

Se presenta a continuación este trabajo que analiza la eficiencia de la técnica de Broström-Gould en pacientes con inestabilidad crónica lateral del tobillo.

La inestabilidad crónica de tobillo es una entidad que aparece con relativa frecuencia dentro del mundo de la traumatología deportiva. El concepto supone una patología, frecuentemente ocasionada por una lesión residual, caracterizada por la referencia del paciente a una sintomatología variada por una sensación de falta de seguridad y una

percepción subjetiva de que el tobillo cede en su estabilidad articular, dando lugar frecuentemente a lesiones del tobillo por inversión forzada (1).

Las inestabilidades crónicas de tobillo pueden ser debidas a una inestabilidad mecánica, a una funcional, o a la combinación de ambas. La inestabilidad mecánica es definida como un movimiento del tobillo más allá del límite fisiológico con una alteración de las propiedades elásticas de los ligamentos fijadores, especialmente los fascículos tibio-peroneo-astragalinos (2).

Como causas se encuentran la laxitud cápsulo-ligamentosa patológica, cambios artrocinemáticos y/o degenerativos articulares y la irritación de la sinovial. Suele afectar a las articulaciones tibio-peroneo-astragalina, subastragalina y/o peroneo-tibial distal. Algunos trabajos, como los de Bernier y Troop *et al.* (3,4) no consideran a la laxitud anatómica como causa principal de la inestabilidad crónica de tobillo (3,4).

La inestabilidad funcional crónica del tobillo se debe a un déficit neuromuscular y propioceptivo que ocasiona una sensación subjetiva de inestabilidad, con las estructuras articulares íntegras. La articulación tiene un rango normal de movimiento. La estabilidad funcional del tobillo está mediada por las estructuras músculo-tendinosas. Sin embargo, está supeditada a la propiocepción, que está íntimamente en relación con el control postural (2).

La hipomovilidad en una articulación en la cadena cinética de la extremidad inferior, puede desafiar los mecanismos del control motor del atleta y llevar a la inestabilidad

articular. La hipomovilidad articular puede ser fisiológica o artrocinética (movimientos accesorios) en la naturaleza. El rango limitado de movimiento de la articulación puede ser intraarticular o extraarticular. Las fuentes intraarticulares de la movilidad limitada suelen alterar la artrocinética de la articulación, produciendo superficies de la articulación (5).

Las radiografías en estrés se consideran pruebas importantes para detectar la inestabilidad mecánica. Se emplean para cuantificar el cajón anterior y de la laxitud en varo de los tobillos con inestabilidad crónica, donde no se observa reacción de defensa muscular antálgica (6).

Por otra parte, la resonancia magnética nuclear (RMN) se utiliza para estudiar el estado del complejo ligamentario, y es útil para evidenciar lesiones concomitantes causantes de dolor crónico de tobillo.

Una prueba que usa cada vez con mayor frecuencia es la artroscopia diagnóstica, aunque prácticamente siempre se concibe como parte de un proceso terapéutico de otras patologías asociadas como pueden ser lesiones del cartílago articular (7).

El objetivo del tratamiento de la inestabilidad funcional del tobillo es conseguir un buen estado postural del cuerpo a nivel ortopédico, eliminar tensiones musculares, reducir las restricciones articulares con estiramientos y mejorar la propiocepción con trabajos en plataforma.

La finalidad de este trabajo es analizar la eficiencia de la técnica de Broström-Gould en pacientes con inestabilidad crónica lateral del Dolor (EVA) y la escala para tobillo de Karlsson y Peterson, pre y postquirúrgico al año de su cirugía.

## **Material y métodos**

Se realizó un estudio de tipo prospectivo, descriptivo y observacional. La muestra fue de tipo no probabilístico intencional, y la conformaron pacientes con inestabilidad crónica lateral de tobillo que fueron tratados con la técnica de Broström-Gould en el servicio de traumatología del Hospital Dr. Miguel Pérez Carreño, Caracas, Venezuela, y en centros privados de la ciudad entre noviembre 2016 y enero del 2020. Se estableció un seguimiento mínimo de 1 año posterior a la cirugía.

### *Criterios de inclusión*

Pacientes operados en el Hospital Pérez Carreño y en centros privados de la ciudad de Caracas por presentar diagnóstico inestabilidad lateral crónica de tobillo, sin cirugías previas en el tobillo afectado, de ambos sexos, mayores de 18 años, que cumplieron con el seguimiento mínimo.

### *Criterios de exclusión*

Pacientes con hiperlaxitud ligamentaria o inestabilidad peritalar, con cirugías previas en el tobillo afectado, menores de 18 años, que no hayan cumplido con el tiempo mínimo de seguimiento.

### *Protocolo de trabajo*

Una vez explicado al paciente los objetivos del trabajo, explicada la técnica quirúrgica y aplicando los criterios de inclusión, se seleccionaron los pacientes para el estudio. Todos los pacientes manifestaron tener al menos 3 esguinces de tobillo al año. Luego de la cirugía, se contactaron telefónicamente para atenderlos y verificar si estaban en el lapso de 1 año de la cirugía, para aplicarles la escala visual análoga de dolor (EVA) y la escala de Karlsson y Peterson. A los pacientes

se les presentó el consentimiento informado para participar en esta investigación.

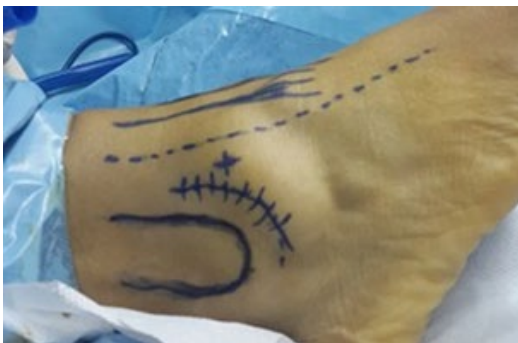### *Técnica quirúrgica*

Lennart Broström defendió la reparación primaria directa de los ligamentos laterales en pacientes con inestabilidad crónica lateral del tobillo, describió una reparación anatómica formulada en la premisa de que el ligamento talofibular anterior (LTFA) está contenido en una porción de la cápsula lateral del tobillo. También abogó por la reparación del ligamento calcaneofibular (LCF) cuando estuviese indicado. Esta operación restauró la longitud normal de los ligamentos laterales y respetó su localización anatómica normal. La reparación de Broström fue defendida para el tratamiento tanto de las rupturas agudas como de la inestabilidad crónica (8).

La técnica de Broström modificada por Gould (9) se realiza de la siguiente manera:

Se coloca al paciente en posición de decúbito supino con un soporte elevador de la cadera para rotar internamente la pierna.

Se realiza un procedimiento artroscópico anterior previo para realizar: sinovectomía anterior y excéresis del ligamento de Basset, de estar engrosado (Figura 1).



**Figura 1.** Referencias anatómicas, portales y abordajes.

Luego se ejecuta una incisión paralela al peroné distal de 3-5mm proximal al borde, protegiendo con retractores las ramas del nervio peroneo superficial y del nervio sural.

Se diseca el retináculo extensor superficial del peroné de la cápsula y los ligamentos subyacentes. La cápsula y los ligamentos laterales, se desprenden del peroné mediante disección cortante, teniendo cuidado de dejar un manguito de cápsula y ligamentos con una incisión unos pocos milímetros proximal al borde del peroné.

Se insertan 2 anclas en el peroné distal de 2,4 o 2,0 mm (metal o bioabsorbibles) y se repara el ligamento roto.

Con la misma sutura no absorbible, se avanza el retináculo extensor sobre los ligamentos y la cápsula. Se realiza cierre con suturas absorbibles la cápsula y el periostio. En caso de no contar con anclas de sutura se realizan túneles a nivel del tercio distal del peroné para anclar el retináculo extensor al mismo.

En el período postoperatorio, se coloca férula sin carga corta para la pierna y cambiando a una bota de marcha dos semanas después de quitar las suturas. Los pacientes deben utilizar muletas durante 2 a 3 semanas postcirugía e iniciar fisioterapia supervisada. El apoyo con carga parcial progresiva inicia después de la tercera semana.

Es fundamental el tratamiento temprano y oportuno de una inestabilidad, ya que podría tener desenlaces devastadores para la articulación del tobillo y terminar en una artrosis temprana, así como en el retiro de la práctica de las actividades deportivas.

*Escalas de valoración del tratamiento*

La escala de puntuación se correlaciona estadísticamente con los parámetros subjetivos, objetivos de la estabilidad y la función de la articulación del tobillo. Karlsson *et al.* (10) elaboraron una escala fácil de usar y correlacionar con el estado subjetivo y objetivo de la articulación del tobillo,

afirmando que es una herramienta útil en la evaluación de la función de la articulación del tobillo. Puede utilizarse para comparar diferentes series y trabajos científicos. Tiene puntuación final de 90 a 100 puntos que se considera excelente, la puntuación entre 80-89 es muy bueno, entre 60-79 es considerado bueno y por debajo de 60 es catalogado como pobre (Tabla 1).

**Tabla 1.** Sistema de puntuación para la función del tobillo (Ankle Scoring Scale ASC) de Karlsson *et al* (10).

	Grado	Puntuación					
Dolor	Ninguno	20					
	Durante el ejercicio	15					
	Caminando en superficie irregular	10					
	Caminando en cualquier superficie	5					
	Constante (grave)	0					
Inflamación (edema)	Ninguno	10					
	Después del ejercicio	5					
	Constante	0					
Inestabilidad (subjetiva)	Ninguna	25					
	1 - 2 años (durante el ejercicio)	20					
	1 - 2 meses (durante el ejercicio)	15					
	Caminando en terreno irregular	10					
	Caminando en terreno liso	5					
	Constante. Apoyo	0					
Rigidez	Ninguno	5					
	Moderada (por la mañana, después del ejercicio)	2					
	Marcada (constante, grave)	0					
Subir escaleras	Sin problemas	10					
	Dificultad (inestabilidad)	5					
	Imposibilidad	0					
Correr	Sin problema	10					
	Dificultad	5					
	Imposibilidad	0					
Actividades de trabajo	Igual que antes de la lesión	15					
	Mismo trabajo, menos actividad deportiva, actividad de ocio normal	10					
	Trabajo liviano, no deportes, actividad de ocio normal	5					
	Muy afectada la capacidad de trabajo, disminución de las actividades de ocio	0					
Necesidad de apoyo	Ninguno	5					
	Durante el ejercicio	2					
	Durante las actividades de la vida diaria	0					
Excelente	90-100	Muy bueno	80-89	Bueno	60-79	Pobre	Menor de 60

El dolor es el principal problema terapéutico en el postoperatorio. Es por esta razón que la valoración del dolor ofrece control de la efectividad del tratamiento que se aplique (11).

La escala visual analógica, denominada EVA, fue ideada por Scott Huskinson en el año 1976 y fue modificada posteriormente, es el método de medición con más frecuencia por la gran sensibilidad de medición que ofrece. Se trata de una línea de 9 cms, siendo el 0 ausencia de dolor, y el 9 es el dolor intenso (11).

#### Análisis estadístico de los resultados

Los gráficos presentados están representados en líneas, barras, porcentuales y cuadros de doble entrada, con análisis basado en la técnica de estadística descriptiva. Los resultados se representan en promedios, y porcentajes de los datos del paciente y tabulados bajo el programa Excel 2018.

### Resultados

Se intervinieron 38 pacientes de los cuales 31 se incluyeron en este estudio. De los cuales 18 (58,06%) son masculino y 13 (41,93%) femenino, con un promedio de edad de  $34 \pm 4,53$  (25-72) años. El lado más frecuente fue el derecho en 19(61,29%) casos.

Al registrar la escala visual análoga, previo y postquirúrgico a pacientes con inestabilidad crónica lateral de tobillo, se observó que en el prequirúrgico la totalidad de los pacientes indicó escala de dolor entre moderado a severo que está entre 4 y 9 con promedio de  $6 \pm 1$ (4-9), y en el postquirúrgico todos indicaron entre ausencia de dolor y dolor leve que corresponde a la escala entre 0 y 3, promedio  $2 \pm 1$ (0-3) (Gráfico 1).

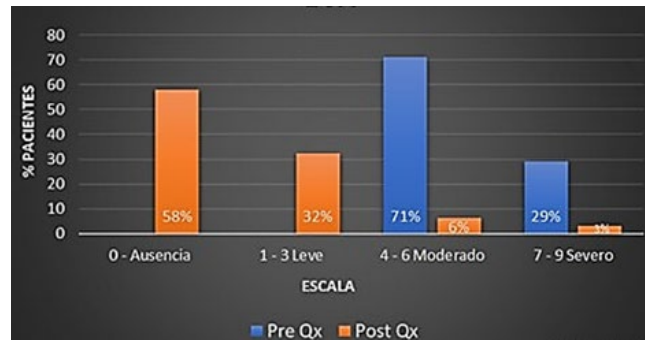


Gráfico 1. Resultados según EVA.

Fuente: Formulario de recolección de datos.

En cuanto a la relación de la escala para tobillo de Karlsson y Peterson, aplicado en el pre quirúrgico y en el lapso de 1 año después de la cirugía a los pacientes, se registraron los siguientes datos:

En el prequirúrgico todos los pacientes registraron puntuación menor de 60 puntos con promedio de 54, por lo que se consideró que es pobre. Al registrar el postquirúrgico, los valores estuvieron entre menos de 60 y 95, de los cuales, 9(29,03%) pacientes estuvieron en la escala Bueno, 11(35,48%) en Muy Bueno, 8(25,80%) en Excelente y sólo 3(9,67 %) con resultado Pobre (Gráfico 2).

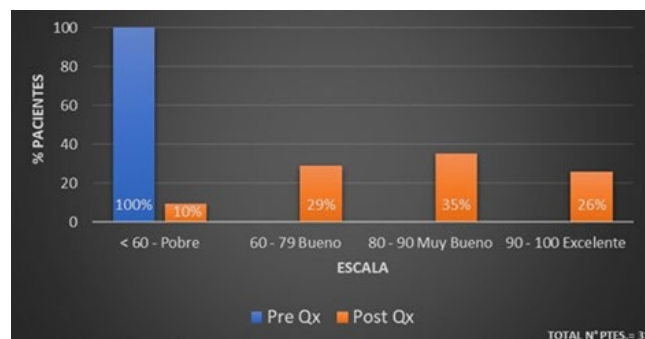


Gráfico 2. Resultados según la Escala para tobillo de Karlsson y Peterson

Fuente: Formulario de recolección de datos.

## Discusión

La mayoría de los pacientes atendidos fueron del sexo masculino 18(58%), coincidiendo con el trabajo de Hua *et al.* (12), que tuvieron un porcentaje del 68,2 % de pacientes masculino; con respecto a la edad en este trabajo el promedio fue de 34,4 años, y en el trabajo de Hua *et al.* fue de 24,4 años. Por otra parte Khazen *et al.* (13), estudiaron más pacientes pero también coincide con la presente investigación, ya que el promedio de edad fue de 36 años con una mayoría de pacientes masculino.

El sitio anatómico más frecuente en este trabajo fue el derecho con un 62%, lo cual difiere a lo reportado por Paniego *et al.* (14), quienes registraron un 50% de lesiones en tobillo derecho.

El presente estudio demostró que al aplicar la escala EVA en el pre y post quirúrgico disminuyó notoriamente el grado de dolor después del tratamiento con una escala entre 0 y 4 (promedio de disminución en puntos:  $4 \pm 2$ ); y al aplicar escala de Karlsson y Peterson al año de la cirugía a los pacientes, el 90 % estuvo entre 65 y 95 puntos según escala, que significan buenos y excelentes resultados.

Se pudo concluir que la técnica de Broström-Gould para reparación del complejo ligamentario lateral de tobillo en pacientes con inestabilidad crónica lateral de tobillo, representa un procedimiento seguro y confiable en el tratamiento de esta patología.

## Referencias

1. Van Dijk CN. Management of the sprained ankle. *Br J Sports Med.* 2002;36(2):83-4.
2. Bonnel F, Toullec E, Mabit C, Tourné Y. Sofcot. Chronic ankle instability: biomechanics and pathomechanics of ligaments injury and associated lesions. *Orthop Traumatol Surg Res.* 2010;96(4):424-32.
3. Bernier JN, Perrin DH, Rijke A. Effect of unilateral functional instability of the ankle on postural sway and inversion and eversion strength. *J Athl Train.* 1997;32(3):226-32.
4. Tropp H, Odenrick P, Gillquist J. Stabilometry recordings in functional and mechanical instability of the ankle joint. *Int J Sports Med.* 1985;6(3):180-82. doi: 10.1055/s-2008-1025836.
5. Denegar CR, Hertel J, Fonseca J. The effect of lateral ankle sprain on dorsiflexion range of motion, posterior talar glide, and joint laxity. *J Orthop Sports Phys Ther.* 2002;32(4):166-73. doi: 10.2519/jospt.2002.32.4.166.
6. Lee KT, Park YU, Jegal H, Park JW, Choi JP, Kim JS. New method of diagnosis for chronic ankle instability: comparison of manual anterior drawer test, stress radiography and stress ultrasound. *Knee Surg Sports Traumatol Arthrosc.* 2014; 22(7):1701-07.
7. Maiotti M, Massoni C, Tarantino U. The use of arthroscopic thermal shrinkage to treat chronic lateral ankle instability in young athletes. *Arthroscopy.* 2005;21(6):751-7. doi: 10.1016/j.arthro.2005.03.016.
8. Benavides JM, Clanton TO. Inestabilidad lateral del tobillo y técnica Broström modificada. En Myerson M. *Cirugía Reconstructiva de Pie y Tobillo, Manejo de Complicaciones.* 2da Edición. España: AMOLCA; 2013.
9. Arthrex. Técnica de Broström-Gould modificada para la reconstrucción de los ligamentos laterales del tobillo. Técnica quirúrgica. 2015;1:1-6.
10. Karlsson J, Peterson L. Evaluation of ankle joint function: the use of a scoring scale. *The Foot* 1991;1(1):15-19. doi.org/10.1016/0958-2592(91)90006-W.
11. Pérez L. Tratamiento y control del dolor. *Rev Enferm* 2009;32(6):428-35.
12. Hua Y, Chen S, Li Y, Chen J, Li H. Combinación del procedimiento de Broström modificado con artroscopia de tobillo para la inestabilidad crónica del tobillo acompañada de síntomas intra-articulares. *Artroscopia.* 2010;26(4):524-8. doi: 10.1016/j.arthro.2010.02.002.
13. Khazen G, Vielma J, Aliso K. Reconstrucción ligamentaria anatómica en inestabilidad lateral crónica de tobillo. *Rev Venez Cir Ortop Traumatol* 2015; 47(2):33-37.
14. Paniego G, Bilbao F, Carrasco M, Sotelano P, Solari G, Miguez A. Inestabilidad lateral del tobillo Reparación con técnica de Evans modificada. *Rev Asoc Argent Ortop Traumatol.* 2007;72(3):215-220.