

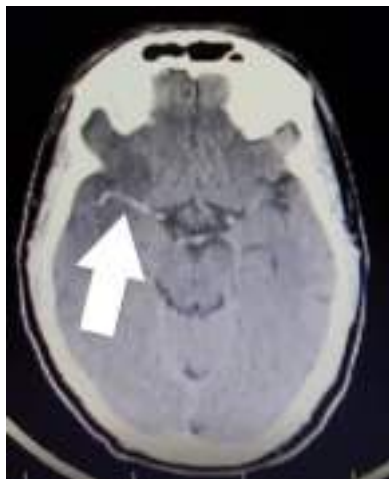
Signo de la cuerda hiperdensa

José Rolando Ayala H, Cristina López de Ayala*

Se trata de paciente masculino de 56 años, ciclista, sin antecedentes patológicos conocidos, que presenta, de manera súbita, pérdida de fuerza muscular en hemicuerpo izquierdo, concomitante cefalea holocraneana, opresiva, sin acalmia y somnolencia.

En la imagen tomográfica realizada en las primeras 6 horas de sintomatología se evidencia:

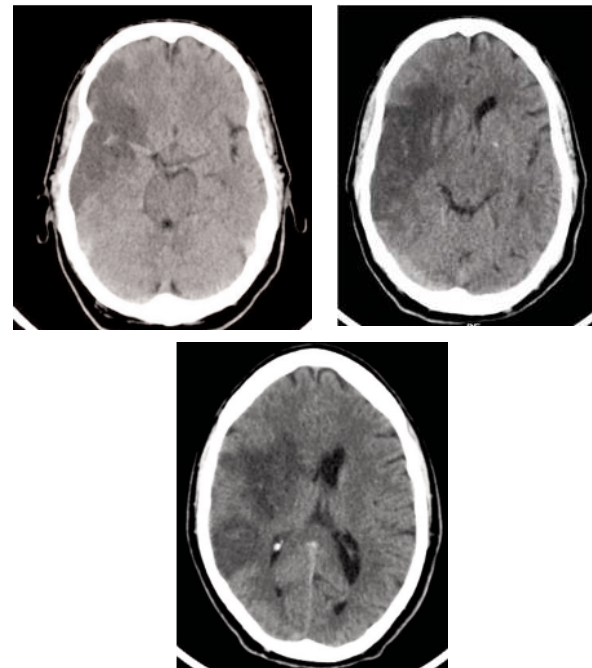
Imagen 1.



Hiperdensidad de la arteria cerebral media derecha, conocido como signo de la cuerda hiperdensa.

En la tomografía realizada en las siguientes 24 horas se evidencia:

Imagen 2, 3 y 4.



Lesión isquémica extensa en territorio de arteria cerebral media derecha, con edema perilesional, y edema que colapsa ventrículo lateral derecho. El signo de la cuerda hiperdensa es un marcador, de alto valor predictivo positivo, para el desarrollo de infarto cerebral extenso y para la toma de decisión de implementar terapia trombolítica.

* Miembros de la SVMI, HUC