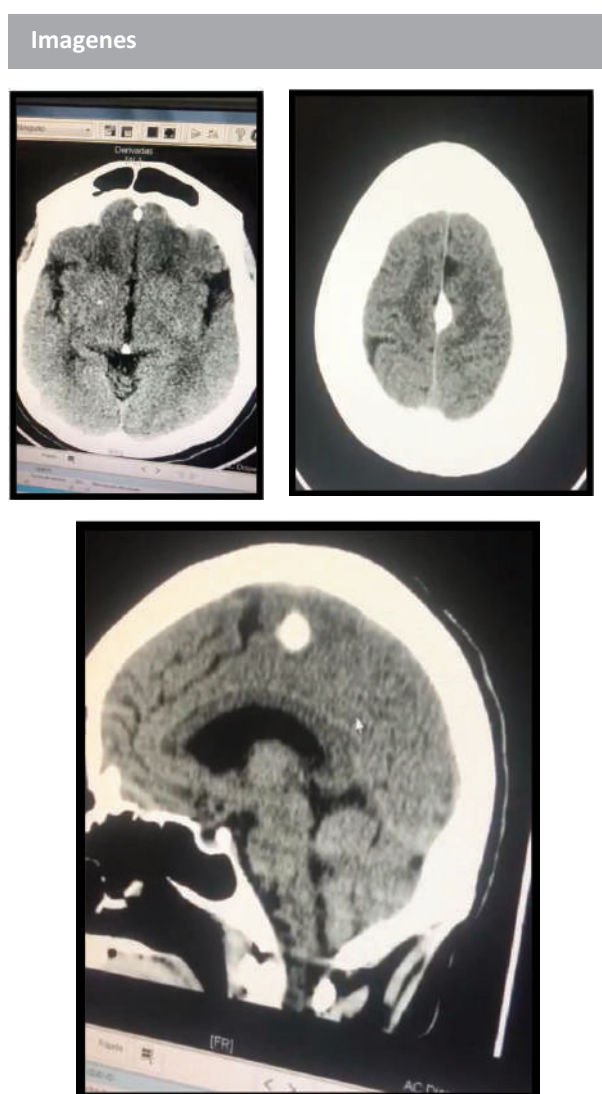


Incidentaloma craneal en mujer de 61 años con focalización neurológica transitoria

Salvatore Verlezza, Raymi Rosario, Laura de la Rosa

Recibido: 31 Agosto 2021

Aceptado: 30 septiembre 2021



Paciente MJRS, 61 años, hipertensa por 35 años y con DM1 por 15 años. Antecedentes de IM en el 2019 y 2020, así como ECV isquémico en TACMD, sin secuelas motoras. Recibe el siguiente tratamiento en forma irregular: Losartan, Amlodipina, Carvedilol, Clopidogrel, ASA, Metformina e Insulina. Consume remedios herbarios. Consultó la 1ª vez a otra institución por cefalea hemisférica derecha, de 24 horas de evolución, con relajación de esfínteres y pérdida de la conciencia por 3 horas. No presentó focalización neurológica y egresó con orden para TC de cráneo.

Consultó el Hospital General del Oeste el 20/9/2021 por cefalea persistente de predominio derecho, encontrándose cifras elevadas de PA y glicemia. Ambas patologías fueron tratadas. Los exámenes físico y neurológico no mostraron anomalías, y fué hospitalizada con los diagnósticos probables de hemorragia subaracnoidea vs ECV hemorrágico. El ECG mostró una lesión subendocárdica en la cara lateral y HVI.

En la TC se observa lesión correspondiente a Calcificación de la Hoz Cerebral, y atrofia de las circunvoluciones. No hay otra lesión, por lo cual se concluye que la lesión señalada corresponde a una variante presente en 20 % de autopsias, y que no está relacionada con la cefalea de esta paciente, por lo cual no debe ser confundida con otras imágenes patológicas similares desde el punto de vista tomográfico, pero sin traducción clínica.

* Servicio de Medicina Interna. Hospital General del Oeste. Los Magallanes de Catia, Caracas, Venezuela.

* Correo electrónico: Verlezza@gmail.com