

Hipotiroidismo congénito no tratado en mujer de 48 años

Breydis Muñoz Díaz, Trina María Navas Blanco

Recibido: 06/03/2021

Aceptado: 08/03/2021

Paciente MVRV, femenina, de 48 años, natural y procedente de Caracas, soltera, sin escolaridad y con diagnóstico conocido de Hipotiroidismo Congénito + Déficit Cognitivo, sin tratamiento por 1 año, quien es traída al Hospital General del Oeste, Dr. José Gregorio Hernández, Caracas e ingresa el 28/9/2020. Los datos son proporcionados por familiar. Es traída por flictena de 5x5 cm, con signos de inflamación en región tibial izquierda, de una semana de evolución, sin traumatismos previos en la región. No menarquia, nubil. No hay datos sobre el embarazo de la madre (quien falleció cuando la paciente tenía 13 años de edad)

Examen físico: tolerando el decúbito, facies abotagada, piel seca, palidez generalizada. Presión arterial: 130/70 mmHg.; frecuencia cardíaca: 82 ppm; saturación de O₂ 91%M; talla: 1,50 m y peso de 60 kg, cm, IMC de 26,6. Cabello bien implantado; edema palpebral, tabique nasal aplastado, base nasal ancha. En boca: macroglosia, periodontitis y caries. RsCsRs, abdomen sin dolor ni visceromegalia. Extremidades: edema III. Neurológico: lenguaje y orientación no evaluables, obedece órdenes sencillas.

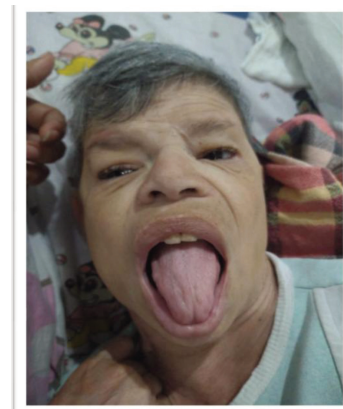
Exámenes complementarios.: HB: 7 gr, Glicemia : 50. Funcion renal: DLN. En la radiografía de tórax, aumento de silueta cardíaca y ensan-

chamiento mediastinal, ausentes en imágenes previas disponibles. Ecocardiograma normal en dos oportunidades. Se administró concentrado globular 1 U, Levotiroxina y prednisona en dosis progresivamente ascendentes, furosemida y Aldactone con mejoría clínica importante. Egresó con orden de practicar TC torácica para estudio de la imagen mediastinal, pero esto no se pudo obtener y reingresó el 22/2/21 sin signos vitales. No se pudo practicar necropsia.

Figura 1.

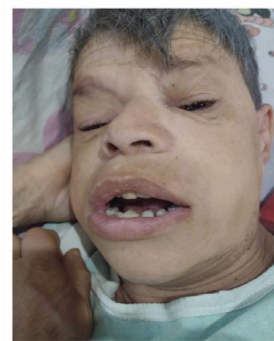

Figura 2.



* Hospital General del Oeste, Dr. José Gregorio Hernández, Servicio de Medicina Interna. Los Magallanes, Caracas

correo: Trina Navas: wilonnavas@gmail.com