

Centros de Osificación de la Escápula

Scapula's ossification centers

Antonetti Carmen

Antonetti Carmen. **Centros de Osificación de la Escápula.** Universidad Central de Venezuela, Facultad de Medicina. Instituto Anatómico «José Izquierdo». Laboratorio de Investigaciones Neuroanatómicas y Embriológicas. Universidad Central de Venezuela. Revista de la Sociedad Venezolana de Ciencias Morfológicas. 2013; 19: 23-27.

RESUMEN

La aparición y desarrollo de la osificación de la escápula durante la etapa prenatal, ha sido descrita por diferentes investigadores, los datos publicados, no solo son escasos, sino que presentan variantes. Por ello decidimos investigar dicha secuencia y ver si presentan algún patrón de aparición. En este trabajo empleamos 149 esqueletos de fetos humanos, con edades gestacionales entre la semana 8 y la semana 40. El diámetro coronal-cóccix (crown-rump) fue utilizado para calcular la edad. Luego de medidos fueron fijados en formol neutro al 10 %, deshidratados con alcohol iso-propílico. Se utilizó Alizarina roja para teñir las sales de calcio. La secuencia de aparición de los centros de osificación observada en nuestra serie fue la siguiente: 1- En la semana 8 aparece un núcleo para la fosa infraespinosa y la base del proceso espinoso. 2- En la semana 9, un núcleo para la fosa supraespinosa. 3- En la semana 13 aparece un núcleo para la base del acromion y otro para el cuello de la cavidad glenoidea de la escápula. Podemos concluir que en nuestra muestra, los centros de osificación aparecieron en épocas más tempranas que en otros trabajos reportados en la literatura.

Palabras clave: escápula, centros de osificación, fetos humanos.

Financiamiento: 09. 30. 3749.99 CDCH UCV.

SUMMARY

The beginning and development of scapula ossification's centers on the prenatal life, has been studied by several authors, the published data is not only scarce but variable. Thus we decided to study that process, and to observe if there is a difference if any. In this work 149 skeletons belonging to human fetuses were employed, their gestational ages were from 8th to 40th week. Crown-rump index was used to calculate the fetal age. They were 10 % neutral paraformaldehyde fixed, and iso propylic alcohol dehydrated. The nuclei were red Alizarin stained. The sequence of appearance of the nuclei was: 1- At 8th week a nucleus at subscapular fossa shows up, and also another one at the base of spine of scapula; 2- At 9th week a nucleus at supraspinous fossa is seen; 3- At 13th week a nucleus at acromion base, and another one at neck of scapula are detected. We can conclude that in our sample the ossification centers show up earlier than in some other papers revised.

Key words: Scapula, ossification centers, human fetuses.

RECIBIDO: 15-04-2013. **ACEPTADO:** 15-05-2013.

INTRODUCCION

Son múltiples y muy variados los estudios realizados para tratar de conocer con la mayor precisión posible, el proceso de osificación de la escápula en fetos humanos. Hay autores que enfocan sus trabajos en el esqueleto humano en el proceso de forma global; entre ellos tenemos a Mall 1906⁽¹⁾, Noback y Robertson 1951⁽²⁾, Patten 1953⁽³⁾, England 1991⁽⁴⁾, Antonetti 1996⁽⁵⁾, Caffey 1961⁽⁶⁾. Al mismo tiempo los diversos autores utilizan diferentes métodos para la exploración de la presencia de los centros de osificación, entre los cuales están los histológicos como O'Rahilly y Gardner 1973⁽⁷⁾; la diafanización y coloración con Alizarina, con preservación de partes blandas como Mall⁽¹⁾, Noback y Robertson⁽²⁾, Patten⁽³⁾, England⁽⁴⁾; diafanización sin conservación de partes blandas Antonetti⁽⁵⁾; el método radiológico como Ogden y Phillips 1983⁽⁸⁾, ultrasonografía combinada con Rx como van Zalen-Sprock y col 1997⁽⁹⁾. Las observaciones que a continuación vamos a presentar, son las primeras que se efectúan en material procedente de hospitales públicos venezolanos y todos ellos corresponden al período de vida intrauterina.

Nosotros en el presente trabajo pretendemos establecer el inicio de la aparición de los centros primarios y secundarios de la escápula, en fetos humanos, así como la secuencia en la cual aparecen.

MATERIALES Y METODOS

Este trabajo constituye parte de los resultados de una línea de investigación que se está desarrollando en el Laboratorio de Investigaciones Neuroanatómicas y Embriológicas del Instituto Anatómico «José Izquierdo» de la Facultad de Medicina, de la Universidad Central de Venezuela; el mismo se realiza con el financiamiento del Consejo de Desarrollo Científico y Humanístico bajo el proyecto N° 09.30.3749-99. En su elaboración se utilizaron 149 esqueletos de fetos humanos de ambos sexos y de diferentes edades (Tabla I), todos ellos provenientes de Hospitales públicos del área metropolitana de Caracas, como lo son: Maternidad Concepción Palacios,

* Universidad Central de Venezuela, Facultad de Medicina, Instituto Anatómico «José Izquierdo», Laboratorio de Investigaciones Neuroanatómicas y Embriológicas.

Hospital Universitario de Caracas y Hospital José Gregorio Hernández de los Magallanes de Catia. Los mismos se obtuvieron, previa solicitud formalmente realizada a dichos centros asistenciales por la Dirección del Instituto Anatómico «José Izquierdo» de la UCV. Fueron procesados mediante fijación, deshidratación y coloración según procedimiento que se anexa a continuación. La coloración empleada es específica para las sales de calcio, como lo es la Alizarina. Para este estudio se tomó como medida la longitud C/R (crown-rump) en m.m., o sea la longitud vértice-sacro para determinar la edad. Dicho sistema de medida fue tomado de Patten⁽³⁾ y de England⁽⁴⁾. No se reportan fetos o resultados de las semanas 36 y 37 inclusive, por no disponer en la muestra especímenes correspondientes a dicho período de vida intrauterina.

En la utilización del método de la Alizarina roja ⁽¹⁰⁾ para la tinción de los centros de osificación, es necesario preparar previamente una solución Madre de Alizarina, la cual se prepara con 1 gramo de Alizarina disuelto en 1.200 cc de alcohol iso-propílico de 98°. Una vez preparada la solución, se toma la muestra del material, el cual consiste en huesos de fetos que no lleguen a término, hay que descarnar bien el hueso (proyecto cartilaginoso de hueso el cual está en vías de osificación), con el objeto de que la pieza quede desprovista de músculos y piel. Luego se colocan los especímenes en un recipiente de cristal que contenga una solución de formol al 10% en agua, a la cual se le agrega una cucharada de bicarbonato de sodio, con el objeto de neutralizar la acidez, la misma puede controlarse con papel tornasol para pH., o midiéndolo; si se constata la acidificación del fijador es necesario desechar el material en proceso. En el formol con bicarbonato se dejan las piezas por un tiempo mínimo de 3 días a una semana, de acuerdo al tamaño del espécimen, comenzando luego la deshidratación progresiva por pasajes en alcoholes de concentración creciente, hasta el de 98°. Una vez constatada la deshidratación, controlada por el alcoholímetro, se coloca el material en una solución preparada con las siguientes proporciones: por cada 10 ml. de solución madre de Alizarina roja, 390 ml. de alcohol iso-propílico absoluto y 50 gotas de Acido Acético Glacial. En esta solución se dejan las piezas durante cinco días, tiempo durante el cual la Alizarina tiñe las sales de calcio que se encuentran en los centros de osificación primarios del hueso. Posteriormente, se colocan los proyectos de hueso

coloreados, en un frasco o recipiente de vidrio conteniendo Benzol, momento desde el cual comienza a diafanizarse la pieza.

TABLA I

Distribución de fetos de acuerdo a la edad calculada C – R (Crown-rump) vértice-sacro.

SEMANAS	Nº de fetos
8	6
9	4
10	3
11	4
12	4
13	5
14	3
15	5
16	5
17	8
18	6
19	8
20	5
21	5
22	6
23	9
24	7
25	4
26	6
27	6
28	10
29	6
30	4
31	5
32	3
33	4
34	1
35	2
38	2
39	1
40	1
2 meses, 5 días	1
Total	149

RESULTADOS

En el proceso de osificación de la escápula, pudimos observar que en la semana 8, el primer centro de osificación primario en aparecer es el que corresponde a la fosa infra espinosa, conjuntamente con un núcleo de osificación secundario para en la base del proceso espinoso. Posteriormente en la semana 9 es posible observar un pequeño núcleo coloreado, el cual se ubica en el centro de la fosa supra espinosa (ver Fig. No 1). Luego en la semana 13 se observan 3 pequeños núcleos de aspecto redondeado ubicados en la base del acromion, en su cuello y en la cavidad glenoidea de la escápula (Ver Tabla II). En su proceso de osificación la escápula muestra un amplio borde cartilaginoso que rodea sus bordes superior, externo y hacia su ángulo inferior (ver fig. N° 2) adoptando y manteniendo el borde de la zona osificada un aspecto de semi circunferencia.



Fig.1. En la fotografía se observa el comienzo del proceso de osificación en la escápula de un esqueleto de feto de 9 semanas de gestación.

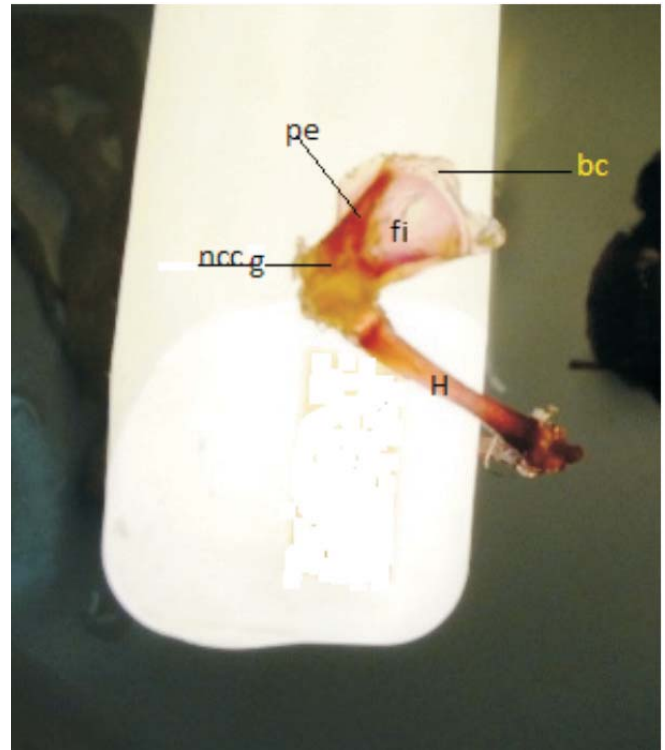


Fig. N 2. La imagen muestra la escápula de un feto de 14 semanas, en proceso de osificación coloreada en rojo por la Alizarina. Se observa un area extensa de color pálido la cual comprende las fosas supra e infraespinosas (fi) y una zona de color más intenso que comprende el proceso espinoso (pe) y la base y cuello de la cavidad glenoidea (nccg) H húmero., bc. borde cartilaginoso.

Tabla II
Secuencia de aparición de los núcleos de osificación de la escápula

Semana	Ubicación
8	Fosa infra espinosa. Base del proceso espinoso.
9	Fosa supra espinosa.
13	Base del acromion. Cuello de cavidad glenoidea de la escápula.

DISCUSIÓN

Mall 1906⁽¹⁾ en su trabajo con embriones y fetos de menos de 100 días de edad gestacional y utilizando métodos embriológicos actualizados a su época (diafanización), menciona la osificación de la escápula iniciándose a los 55 días de la gestación; él lo describe como un pequeño núcleo en forma de gránulo en la región correspondiente al proceso espinoso, pero sin aportar datos adicionales sobre otros núcleos de osificación en este hueso. Como podemos ver este inicio de osificación reportado por Mall⁽¹⁾ coincide parcialmente con nuestra observación al respecto.

Noback y Robertson 1951⁽²⁾ utilizando Alizarina y con ejemplares clarificados, reportan la osificación de la escápula en un ejemplar a partir del final de la 8ª semana, pero más frecuentemente en la 9ª semana; ellos no especifican el lugar de aparición del centro de osificación. En la serie de ejemplares observada por nosotros, la aparición del primer centro de osificación en la escápula fue un hecho constante a las 8 semanas y siempre en el mismo lugar, la fosa infra espinosa.

Patten 1953⁽³⁾ en su texto de embriología habla de la presencia de muestras de actividad de osificación en la cintura escapular en la semana 8, pero puntualiza que dicha actividad no corresponde a la escápula ya que ella muestra señas de osificación en la semana 9, lo cual es una semana más tarde de lo observado por nosotros en nuestro material.

Caffey 1961⁽⁶⁾ en su monografía sobre la osificación de los huesos, muestra en sus figuras un esqueleto de feto de 13 semanas con la escápula osificada, pero sin mostrar el proceso espinoso y sin mencionar detalles adicionales con respecto a la secuencia de aparición de otros centros de osificación en la escápula; es evidente que el inicio del proceso de osificación del material por él utilizado es mucho más tardío al observado por nosotros en nuestra serie.

O'Rahilly y Gardner 1973⁽⁷⁾ empleando varios métodos histológicos, en un estudio seriado, detectaron a las 8 semanas en el estadio 22-23, el inicio del proceso de osificación de la escápula, al observar al microscopio la aparición de cadenas de células periostiales, las cuales son previas al inicio del proceso de osificación endocondral; como se puede deducir de este hallazgo, en esa etapa aun no hay sales de Calcio depositadas en el tejido, de lo cual se puede inferir que es posterior a esta semana

8 que se puede visualizar macroscópicamente el núcleo de osificación. Lo cual lo hace más tardío en su aparición mediante la diafanización y/o los métodos imagenológicos. England 1991⁽⁴⁾ en su Atlas, muestra en sus fotos la aparición de la osificación en la escápula a partir de la semana 8, pero lo hace con una imagen de un núcleo único y es a partir de la semana 11 cuando se observa un diminuto núcleo lateralmente ubicado al núcleo del cuerpo de la escápula, pero sin darle identificación.

Antonetti 1996⁽⁵⁾ utilizando el método de diafanización con la eliminación de partes blandas, reporta la presencia de varios núcleos de osificación en la escápula a partir de la semana 8, comenzando con un núcleo único en la fosa infra espinosa en la 8ª semana, luego en la 9ª semana un núcleo para la fosa supra espinosa y posteriormente en la 13ª semana un núcleo para la base del acromion y otro para el cuello de la cavidad glenoidea de la escápula. Van Zalen-Sprock y col 1997⁽⁹⁾, estudian la osificación de la escápula con el empleo de métodos imagenológicos (Radiología y ultrasonido) y la reportan comenzando entre las semanas 10 y 11. Con el método radiográfico y el ultra sonido trans vaginal observan la osificación de la escápula en la semana 11 y con el ultrasonido abdominal la reportan en las semanas 12 y 13; este es un inicio mucho más tardío al observado por nosotros en nuestro estudio

Es obvio que al hacer el análisis de las diferentes fechas de aparición de los núcleos primarios de osificación, también se debe tomar en cuenta los diferentes métodos de estimación de edad de los embriones y fetos utilizados en cada reporte, ya que ello puede ocasionar grandes diferencias en las fechas de aparición de los mismos. Así como también es dable pensar que pueden existir factores ambientales, climáticos y alimentarios como lo demostraron en su trabajo Blanco y col 1972⁽¹¹⁾, los cuales influyen en la aparición más temprana o más tardía de los núcleos de osificación durante la vida intra uterina y posteriormente o durante la lactancia y a lo largo de la infancia.

CONCLUSIONES

- El proceso de osificación de la escápula en nuestro material comenzó siempre en la semana 8.
- La fosa infra espinosa es la primera en comenzar a osificarse. La secuencia observada en nuestro material fue siempre la misma:

REFERENCIAS BIBLIOGRAFICAS

1. **Mall F.P.** On ossification centers in human embryos less than one hundred days old. *Am. J. Anat* 1906; 5: 433-458.
2. **Noback CR, Robertson GG:** Sequences of appearance of ossification centers the human skeleton during the first five prenatal months. *Am J Anat.* 1951; 89:1-28
3. **Patten B M:** Métodos de medición de embriones en Embriología Humana. Buenos Aires, Ed. El Ateneo. P. 199, 1953.
4. **England MA:** Gran Atlas de la vida antes de nacer. Madrid-España Ed. Interamericana. Mc Graw- Hill. P.12, 177,188-195,1991
5. **Antonetti Carmen:** Puntos de osificación en material humano desde la octava hasta la vigésima primera semana de la vida intra-uterina. *Rev Soc vzlana Cien Morfol.* 1996; 2:95-103.
6. **Caffey John.:** Pediatric X-Ray Diagnosis. Chap. Growth and Maturation. 4th ed. Year Book Medical Publishers. Chicago. USA.1961: 777-787.
7. **Ronan O’Rahilly and Gardner E.;** The initial appearance of ossification in staged Human Embryos. *Am. J. Anat:* 1973; 134:291-308.
8. **Ogden JA, Phillips SB.:** Radiology of postnatal skeletal development. VII. The scapula. *Skeletal Radiol* 1983; 9(3): 157-69.
9. **Van Zalen-Sprock R.M., Brons J.T.J., von Vugt J.M.G., van der Harten H.J. ,and Van Geijn H.P.:** Ultrasonographic and radiologic visualization of the developing embryonic skeleton. *Ultrasound Obstet. Gynecol.* 1997; 9:392-397.
10. **Yerena J, Plaza I. L.:** Atlas de disección por regiones. Barcelona-España: Salvat Ed. Pp. 206-207.1969.
11. **Blanco R.A., Acheson R.M., Canosa C., and Salomon J.B.:** Retardation in appearance of ossification centers in deprived Guatemalan children. *Hum Biol* 1972; 44: 525-35.