

# Perla quirúrgica: ¿Cómo evitar equimosis cuando inyectamos ácido hialurónico?.

VITO ABRUSCI<sup>1</sup>, VALENTINA BENZECRY<sup>2</sup>.

## Resumen:

El uso cada vez más frecuente de ácido hialurónico como material de relleno para tratar pérdidas de volumen y arrugas, nos obliga a personalizar y a afinar la técnica de inyección, ya que muchos de los efectos colaterales y complicaciones pueden ser prevenidos con una técnica adecuada. La perforación de vasos dérmicos y subsiguiente formación de hematomas, constituye un efecto colateral frecuente. En esta perla quirúrgica explicamos detalladamente un conjunto de medidas prácticas y económicas, incluyendo minimizar el número de punciones y agregar adrenalina al ácido hialurónico, lo cual permite minimizar la formación de hematomas y obtener mejores resultados.

**Palabras Claves:** equimosis, ácido hialurónico

## Surgical Pearl: How to avoid ecchymosis when injecting hyaluronic acid ?

### Abstract:

The increasing use of hyaluronic acid as a filler to treat volume loss and wrinkles, obligates us to customize and improve the injection technique, since the majority of side effects and complications can be prevented with an adequate technique. The perforation of dermal vessels and subsequent formation of bruises represent a very frequent side effect of this procedure. In this surgical pearl we explain in detail a set of practical, simple, and economic recommendations, including minimizing the number of punctures and adding adrenaline to hyaluronic acid, which allows us to minimize the formation of hematomas and to obtain better results.

**Key words:** ecchymosis , hyaluronic acid.

1. Dermatólogo, Cirujano  
Dermatólogo. Abrusci Studio.  
Milán, Italia.
2. Médico cirujano (médico general) Abrusci Studio, Milán, Italia

**Autor para Correspondencia:**  
Valentina Benzecry Mancin  
Correo electrónico:  
valenzecry@hotmail.com

Los materiales de relleno no autólogos se utilizan en medicina y estética desde hace más de 30 años, el primero de ellos fue el colágeno bovino<sup>1</sup>. Desde entonces han aparecido una variedad de productos con el fin de facilitar y mejorar los resultados estéticos, minimizando las reacciones adversas.

El ácido hialurónico (AH), material de relleno por excelencia, fue aprobado por la FDA en el 2003 para tratar pérdidas de volumen<sup>2</sup>. Su popularidad creció rápidamente así como la diversidad de sus composiciones y aplicaciones. Actualmente, con el AH en manos expertas, se pueden obtener resultados excelentes en cuanto a rejuvenecimiento y pérdidas de volumen facial, que difícilmente se podrían lograr aun con técnicas quirúrgicas complejas, con costos menores y prácticamente sin morbilidad.

El uso cada vez más frecuente de AH a nivel facial para tratar arrugas, pérdidas de volumen y cicatrices, obliga a personalizar y afinar la técnica de inyección, especialmente debido a que muchos de los efectos colaterales y complicaciones, que resultan muy evidentes en la cara, derivan de la técnica misma.

Un efecto colateral frecuente es la formación de equimosis o hematomas posteriormente a la inyección de material de relleno. Entre los factores que los causan están: la vascularización del área tratada, el uso de medicamentos o suplementos vitamínicos, y enfermedades asociadas del paciente que predispongan al sangrado. Las equimosis ocurren posteriormente a la perforación de vasos dérmicos durante la inyección, tardan entre 5 y 10 días en desaparecer<sup>3</sup> y no dejan secuelas permanentes, sin embargo, son un efecto indeseable y evidente en la cara. Consideramos que el papel de la técnica es fundamental para minimizar la formación de equimosis.

El objetivo de esta perla quirúrgica es contribuir a minimizar la formación de equimosis y hematomas posteriores al tratamiento con AH, procedimiento realizado frecuentemente en la práctica dermatológica diaria.

En este artículo se usarán los términos "equimosis" y "hematoma" indistintamente, a pesar de que el primero se utilice para colecciones hemáticas de menor volumen y duración en el tiempo.

Para disminuir la formación de equimosis se dispone de diversas medidas preoperatorias, transoperatorias y postoperatorias. Entre las medidas preoperatorias, se deben suspender fármacos (antiagregantes, antiinflamatorios no esteroideos) y otras sustancias predisponentes al sangrado (vitamina E, aceite de pescado). Con fin preventivo se indica árnica 30CH vía oral, en ayunas, 3 veces al día, desde 2 días antes del procedimiento.

Antes de iniciar el procedimiento es importante, con el paciente sentado, delimitar mediante dibujos las áreas a ser tratadas, con el fin de evitar los vasos faciales evidentes a la inspección. Para ello, es indispensable contar con una iluminación adecuada y lupas.

Entre las medidas transoperatorias para minimizar hematomas, se debe utilizar la aguja de diámetro menor y longitud adecuada, que permita inyectar el relleno de determinada densidad, con el menor número de punciones. Generalmente, el número y extensión de las equimosis es directamente proporcional al diámetro de la aguja y al número de punciones. Es fundamental contar con agujas de excelente calidad, de distintas longitudes y grosores para poder tratar adecuadamente todas las zonas de la cara, incluyendo aquellas técnicamente más delicadas y complejas.

Para ser precisos en la cantidad de relleno a inyectar y disminuir el riesgo de formación de equimosis, se utilizan agujas 30G x ½" y/o 30G x 1". El área temporal es una excepción para la cual se emplea, dependiendo de la extensión y profundidad de la zona a rellenar, agujas 27G x 1" o 27G x 1½", debido a que permiten inyectar, a través de un único sitio de punción, la cantidad necesaria de material de relleno, la cual es usualmente mayor y más densa comparado con otras áreas.

Con respecto al AH, que es el relleno más comúnmente usado en el ámbito mundial por sus múltiples ventajas, se sugiere utilizar un único tipo, el cross-linked o reticulado, diluido o no. Este permite tratar zonas con pérdida de volumen de mayor magnitud, como a menudo sucede a nivel temporal o surcos nasogenianos acentuados, donde se puede utilizar puro, hasta zonas técnicamente difíciles, en las cuales se requiere un AH de mucho menor densidad, como cuando tratamos surcos infraorbitarios y labios, donde se debe utilizar diluido.

Se sugiere diluir el AH *cross-linked* con lidocaína al 1-2%. Para ello, se utilizan 2 inyectadoras de 2 ò 3cc tipo *Luer-Lock* y un conector de *Luer-Lock* a *Luer Lock* (Figuras 1 y 2), fácil de usar y eficiente, el cual nos permite realizar una preparación homogénea sin desperdiciar material de relleno, como sucede con los conectores de 3 vías. Para homogenizar el material a inyectar es necesario mezclar, pasando todo el material de una inyectadora a otra, al menos 15 veces. Luego se procede a transferir el material a la inyectadora "original", en la que venía el AH, ya que es más cómoda y precisa.

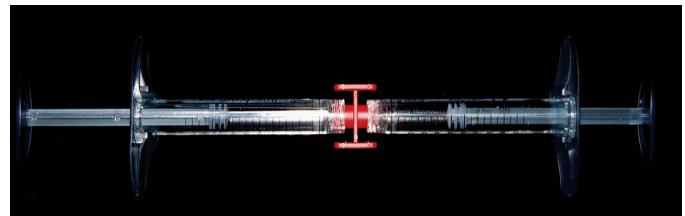


Figura 1: Dos inyectadoras y un conector.



Figura 2: Conector de Luer-Lock a Luer Lock.

La cantidad de lidocaína que se agrega varía dependiendo de la densidad requerida para tratar cada zona en específico. En el caso de surcos infraorbitarios y labios, se diluye 1 parte de AH reticulado con 1 parte de lidocaína. En cambio, para rellenar pérdidas de volumen pequeñas a medianas en la cara, como por ejemplo, la mayor parte de los casos de pérdida de volumen en los surcos nasogenianos, zona malar y en algunos casos a nivel temporal, se diluyen 2 partes de AH reticulado con 1 parte de lidocaína. Cuando la pérdida de volumen a nivel temporal es muy significativa, se utiliza el AH reticulado puro. Resulta práctico y conveniente tratar primero las áreas en las que se utiliza el relleno puro y diluirlo progresivamente dependiendo de las siguientes zonas a tratar, dejando para el final del tratamiento las zonas donde se utilizará el AH más diluido.

Resulta muy eficiente agregar cantidades mínimas de adrenalina para minimizar hematomas. Se sugiere aspirar una cantidad de adrenalina directamente de la ampolla de 1:1000, y luego devolverla al frasco<sup>4</sup>. De esta manera, quedará en la inyectadora alguna microgota, cantidad suficiente de adrenalina para lograr un efecto vasoconstrictor preventivo.

Este modo de proceder resulta efectivo ya que garantiza vasoconstricción por la adrenalina y anestesia por la lidocaína. Se logra así realizar el procedimiento de manera más tolerable para el paciente, se minimiza el riesgo de sangrado y la consiguiente formación de equimosis. Sin embargo, se debe tener presente que la técnica empleada es fundamental, para evitar la punción directa de vasos visibles.

Entre las medidas postoperatorias, inmediatamente después de terminar se aplican compresas frías húmedas durante aproximadamente 20 minutos. Antes de dar de alta al paciente es importante explicarle que las áreas permanecerán anestesiadas y amarillentas (debido al efecto vasoconstrictor de la adrenalina) por aproximadamente entre 1,5 y 2 horas. Se sugiere al paciente masajear cada área tratada, con presión moderada, por 2 minutos 2 veces al día por 2 días. Es importante mostrar al paciente cómo debe masajear cada área en particular y la presión que debe ejercer. Para ello, se recomienda demostrar en otra zona que no haya sido tratada (por no estar anestesiada). Además, se indicará árnica 30CH vía oral, en ayunas, 3 veces al día, hasta 2 días después del procedimiento.

En conclusión, el uso de una técnica adecuada juega un papel fundamental para evitar los hematomas posteriores a la inyección de AH. Agregar adrenalina al filler en conjunto con las medidas anteriormente descritas minimiza notablemente la formación de equimosis de una manera sencilla y económica ●

## Referencias

1. Knapp TR, Kaplan EN, Daniels JR. Injectable collagen for soft tissue augmentations. *Plast Reconstr Surg* 1977; 60: 398-405
2. Lemperle G, Rullan PP, Gauthier-Hazan N. Avoiding and treating dermal filler complications. *Plast Reconstr Surg* 2006; 118 (Suppl. 3S):92S.
3. Alam M, Dover J.S. Management of complications and sequelae with temporary injectable fillers. *Plast Reconstr Surg* 2007; 120(Suppl 120):98S-105
4. Abrusci V, Pasquali P. Tip quirúrgico: Adrenalina y lidocaína en forma fácil. *Dermatología Venezolana* 1988; 26: 107.