

## Nódulo de la Hermana María José en cáncer de ovario seroso papilar. Reporte de un caso y revisión de la literatura

Dres. Ernesto Lara<sup>1</sup>, Diego Díaz<sup>2</sup>, Marco Rezić<sup>3</sup>, Jorge Hoegl<sup>3</sup>, Héctor González<sup>4</sup>.

### RESUMEN

*El nódulo de la hermana María José se refiere a una lesión metastásica en la región umbilical, constituye una entidad rara que se presenta en el 1 % a 3 % de los pacientes con neoplasia intrabdominal y/o pélvica. Se describe un caso de una paciente de 51 años de edad, quien consulta por lesión a nivel umbilical desde agosto de 2017, la cual es resecada en centro foráneo y en vista resultados que reportan cistoadenocarcinoma seroso papilar, es referida. Luego de realizar los estudios de extensión es llevada a mesa operatoria, realizándose citorreducción primaria, considerada citorreducción completa (R0) con evolución posoperatoria favorable; la lesión umbilical fue el único signo de enfermedad metastásica. Este signo obliga a sospechar patología maligna avanzada siendo necesario hacer diagnóstico diferencial histológico con lesiones primarias (benignas y neoplásicas) y metastásicas.*

**Palabras clave:** Nódulo de la hermana María José, Metastasis umbilical, Cistoadenocarcinoma seroso papilar, Citorreducción primaria.

### SUMMARY

*Sister Mary Joseph's nodule refers to a metastatic lesion in the umbilical region; it is a rare entity that occurs in 1 to 3% of patients with intra-abdominal and / or pelvic neoplasia. We describe a case concerning to an umbilical metastasis of an ovarian papillary serous adenocarcinoma, the umbilical lesion being the only sign of metastatic disease. The patient is a 51 years old female, who has been consulting for an umbilical lesion since August 2017, which is resected in a foreign center and in view of results that report papillary serous cystadenocarcinoma, is referred to. After carrying out the extension studies, she is taken to the operating table. Performing primary debulking (type II radical oophorectomy), considering an optimal surgery with favorable postoperative evolution. This sign is a rare entity of cutaneous metastasis and requires us to suspect advanced malignant pathology. It is necessary to make a histological differential diagnosis with primary (benign and neoplastic) and metastatic lesions.*

**Keywords:** Sister Mary Joseph's nodule, umbilical metastasis, papillary serous cystadenocarcinoma, primary cytoreduction.

## INTRODUCCIÓN

El nódulo de la hermana María José (NHMJ) o signo de la hermana María José es un término epónimo que describe un nódulo umbilical que ocurre como resultado

de una metástasis de una neoplasia intrabdominal o pélvica (1). Recibió su nombre por la hermana María José, asistente quirúrgica del Dr. William J. Mayo, quien notó la asociación entre la presencia de un nódulo umbilical y una malignidad intraabdominal (2). Su incidencia es del 1 % al 3 % de todas las neoplasias malignas abdominales o pélvicas (3). En aproximadamente el 50 % de los casos, se asocia con neoplasias gastrointestinales, estas incluyen carcinoma gástrico, colónico y pancreático (principalmente cuerpo y cola) (4). Aproximadamente el 25 % de los casos está relacionado con tumores malignos ginecológicos, principalmente ováricos. En raras ocasiones, los nódulos pueden originarse en el tracto urinario o en

Servicio de Ginecología Oncológica. Servicio Oncológico Hospitalario. Instituto Venezolano de los Seguros Sociales (IVSS). Caracas, Venezuela. <sup>1</sup> Ginecólogo Oncólogo, Caracas, Venezuela. <sup>2</sup> Ginecólogo Oncólogo, Lima, Perú. <sup>3</sup> Adjunto del Servicio de Ginecología Oncológica, Servicio Oncológico Hospitalario (IVSS), Caracas, Venezuela. <sup>4</sup> Adjunto del Servicio de Anatomía Patológica, Servicio Oncológico Hospitalario (IVSS), Caracas, Venezuela. Trabajo presentado en el XXXIII Congreso Nacional de Obstetricia y Ginecología, realizado en la ciudad de Caracas el 17 y 18 de marzo 2018, en la modalidad de trabajos libres, Ganador como mejor cartel del evento.

el apéndice. En algunos casos, el tumor primario permanece desconocido (5).

El mecanismo de propagación del tumor al ombligo es poco comprendido, ya que parece ser linfático, vascular, contiguo o por medio de restos embrionarios en la pared abdominal (6). A pesar del escaso conocimiento del mecanismo exacto de diseminación, se entiende ampliamente que el nódulo de la hermana María José generalmente se asocia con múltiples metástasis peritoneales y, por lo tanto, es un presagio de mal pronóstico (7).

A continuación, se presenta un caso correspondiente a una paciente con el nódulo de la hermana María José, originado de un cáncer de ovario, como el primer signo de la enfermedad metastásica.

## CASO CLÍNICO

Paciente de 51 años de edad, sin antecedentes patológicos, quien presentó lesión tumoral a nivel umbilical desde mayo de 2017, acudiendo a facultativo en centro foráneo donde realizaron resección de lesión umbilical, en vista de resultados que reportaban cistoadenocarcinoma seroso papilar fue referida. Al examen físico, Karnofsky 100 %, cicatriz umbilical con lesión de 3 cm x 2 cm y lesión infraumbilical de 2 cm x 2 cm, abdomen blando, depresible no doloroso a la palpación. Tacto vaginal: vagina normotérmica, normoelástica, cuello posterior, corto, orificio cervical externo rasgado transversalmente, útero en anteversoflexión (AVF), intrapélvico, anexos no palpables, fondos de saco libres. Tacto rectal: ambos parametrios laxos. Se solicitaron estudios endoscópicos digestivos superior e inferior sin evidencia de lesiones. Marcadores tumorales (CA 125, antígeno carcinoembrionario (CEA)) dentro de límites normales. Ultrasonido pélvico reportó útero en AVF de 80 mm x 49 mm x 58 mm, miometrio homogéneo, endometrio lineal, ovario derecho de 27 mm x 18 mm x 18 mm con área refringente de 12 mm en su interior, ovario izquierdo de 26 mm x 18 mm x 18 mm, lesión ocupante de espacio (LOE) retrouterina, bien definida, de 35 mm que impresiona hacer cuerpo con el útero. En la tomografía abdominopélvica se aprecia LOE parauterino izquierdo predominantemente quístico. Se discutió el caso en reunión de servicio y se planteó laparotomía exploradora y corte congelado.

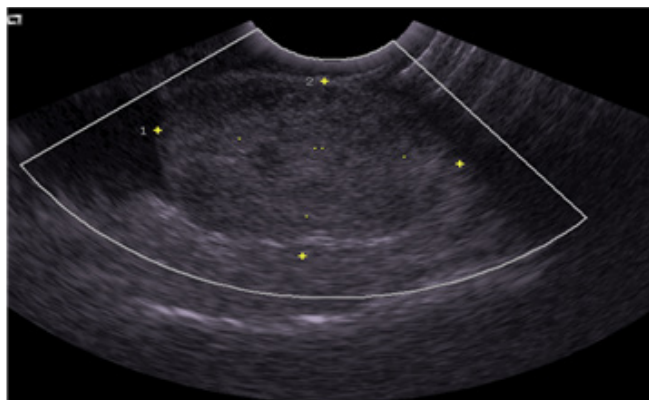


Figura 1: Corte transversal de ultrasonido abdominal, donde se aprecia una lesión retrouterina, hipocóica, de 35 mm en su diámetro máximo que impresiona hacer cuerpo con el útero.

Durante el acto quirúrgico (enero de 2018) se realizó incisión media infra-, para- y supraumbilical; se evidenció lesión tumoral a nivel de cicatriz umbilical de 3 cm x 2 cm y lesión de 2 cm x 2 cm infraumbilical que se extendían hasta el plano aponeurótico. Se abordó la cavidad abdominal evidenciando escaso líquido libre, útero de superficie irregular con implantes en fondo de saco anterior y posterior, recto medio y superior, el de mayor tamaño de 3 cm x 2 cm, ovario derecho e izquierdo de 5 cm x 4 cm y 4 cm x 4 cm, respectivamente, de superficie irregular y aspecto nodular, implantes de 0,5 cm en espacio de Morrison y corredera parietocólica derecha, el resto de la cavidad no tenía lesiones, no se palparon adenopatías. Se realizó resección de lesión a nivel umbilical e infraumbilical, histerectomía abdominal total mas salpingooforectomía bilateral, resección de lesión tumoral en fondos de saco anterior y posterior, resección de peritoneo parietal posterior de la pelvis, resección de recto medio y superior, exéresis de lesiones en corredera parietocólica derecha y espacio de Morrison, omentectomía y colostomía terminal tipo Hartman, cierre por planos de cavidad abdominal. Se logró realizar una citorreducción completa (R0). La paciente evolucionó satisfactoriamente egresando al cuarto día posterior a la cirugía. Se recibió biopsia definitiva que reportó en nódulo de región umbilical e infraumbilical: carcinoma seroso papilar metastásico con abundantes cuerpos de psamoma, líquido peritoneal con células epiteliales malignas aisladas, en grupos y papilas. Ovarios derecho e izquierdo: cistoadenocarcinoma seroso papilar de

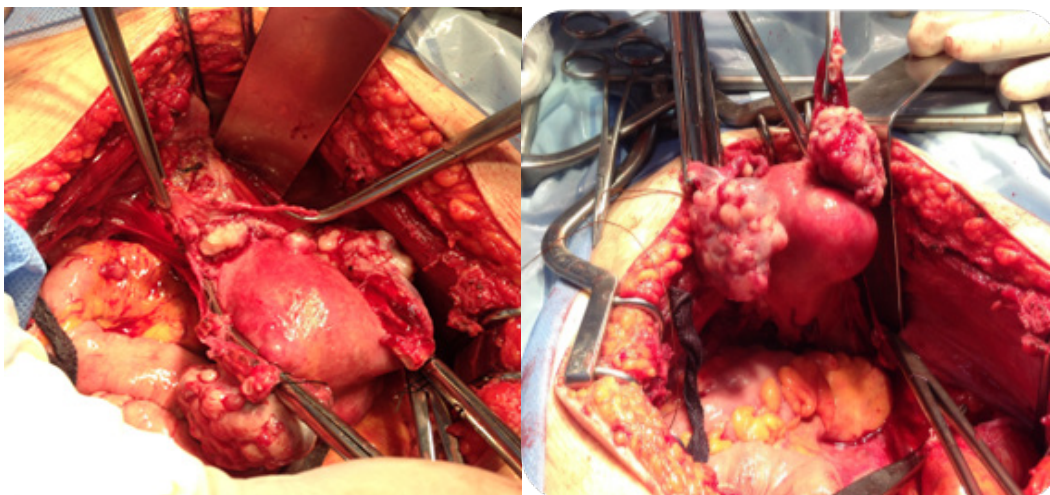


Figura 2: A la izquierda luego de realizar la laparotomía se evidencia implante tumoral en fondo de saco anterior de aproximadamente 2 cm. A la derecha se aprecian ambos ovarios de aspecto nodular con superficie irregular.

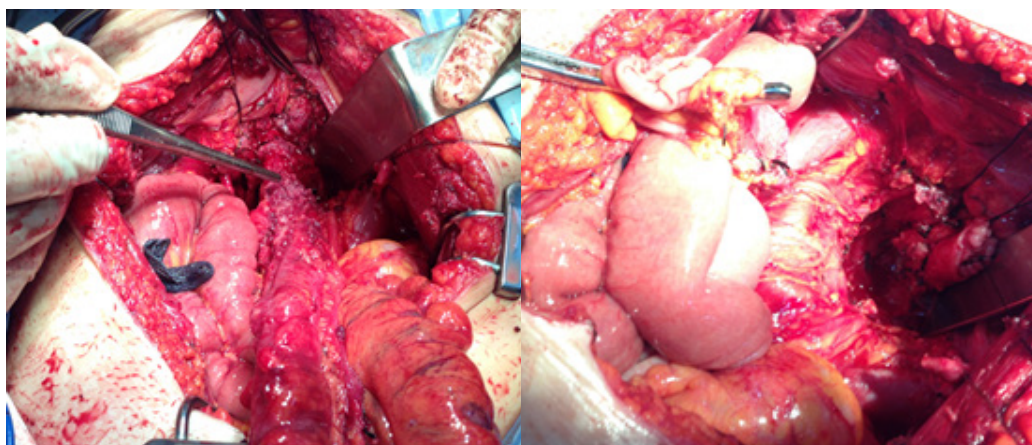


Figura 3. En la imagen de la izquierda se pueden evidenciar múltiples implantes que comprometen la superficie de recto medio y superior. A la derecha, imagen posterior a la resección de recto medio y alto y peritoneo pélvico.

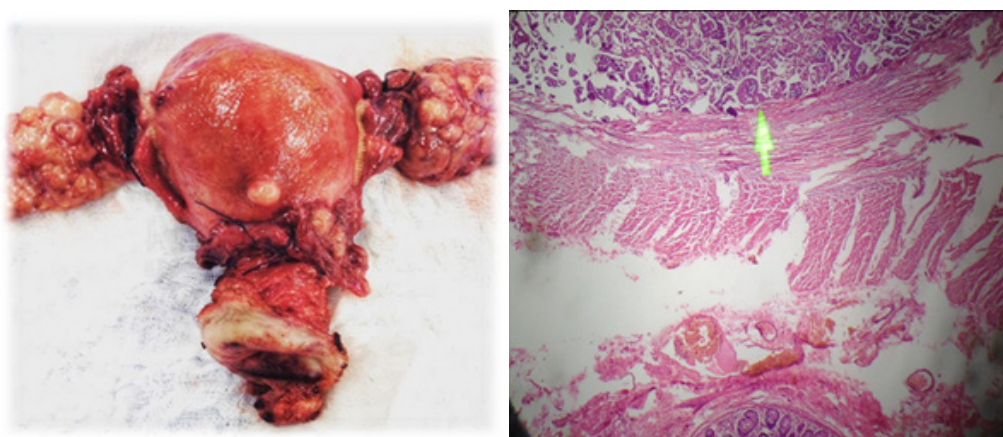


Figura 4. En la imagen a la izquierda se puede apreciar el útero y ambos anexos después de su extirpación. A la derecha, se aprecia imagen microscópica correspondiente a cistoadenocarcinoma seroso papilar.

alto grado con invasión de la cápsula y serosa de las trompas uterinas; útero: leiomioma intramural y subseroso, endometrio de patrón proliferativo típico, cuello uterino: hiperplasia microglandular endocervical, quiste de Naboth; parametrios derecho e izquierdo: sin evidencia de neoplasia; recto medio y alto: presencia de cistoadenocarcinoma seroso papilar infiltrando desde la serosa hasta la capa muscular con embolismo angiolinfático, bordes de resección sin evidencia de neoplasia, dos de cinco ganglios linfáticos con evidencia de células neoplásicas. Epiplón con dos ganglios linfáticos con evidencia de neoplasia, infiltración de tejido adiposo, región subhepática derecha con evidencia de neoplasia. En reunión de servicio se concluyó como adenocarcinoma seroso papilar de ovario estadio IIIC, refiriéndose al servicio de oncología para tratamiento adyuvante. Recibió seis ciclos de quimioterapia a base de taxol + carboplatino. Después de culminar el tratamiento adyuvante se encuentra en estricto seguimiento, con un excelente *status performance* (ECOG de 0), sin evidencia clínica ni imagenológica de enfermedad y con valores de Ca 125 dentro de límites normales.

## DISCUSIÓN

En el año 1856 nace Julia Dempsey, quien en 1878 toma los hábitos en la Congregación de Nuestra Señora de Lourdes, en Rochester, Estados Unidos, con el nombre de hermana María José, desempeñándose posteriormente como enfermera superintendente en el Hospital St. Mary en Rochester (en la actualidad, la Clínica Mayo) y asistente del Dr. William Mayo. Ella observó que los pacientes con neoplasia intraabdominal y/o pélvica ocasionalmente presentaban un nódulo umbilical que indicaba metástasis umbilical. En consecuencia, en 1949, el cirujano inglés Hamilton Bailey, en su famoso libro de texto *Physical Signs in Clinical Surgery*, acuñó el término “nódulo de la hermana María José” para la metástasis umbilical (2).

Se han propuesto varios mecanismos para la patogenia de las metástasis cutáneas; diseminación directa desde el crecimiento subyacente, implantación accidental después de la cirugía y diseminación contigua de células tumorales a través de los linfáticos. El modo más común de diseminación del carcinoma de ovario a la piel es

retrógrado, desde los ganglios linfáticos proximales afectados (8, 9).

La metástasis umbilical (nódulo de la hermana María José) es un signo físico raro que se encuentra entre el 1 % al 3 % de los pacientes con neoplasia intraabdominal y/o pélvica (10), el origen más común en hombres es el carcinoma gástrico y en mujeres el carcinoma de ovario. En alrededor del 75 % de los casos, el tipo histológico es el adenocarcinoma y en más del 55 % de los casos el origen es del tracto digestivo. El origen ginecológico es la segunda etiología más común, siendo el cáncer de ovario la más frecuente, con un 34 % de casos (10, 12).

Estudios previos muestran que entre las neoplasias malignas umbilicales, el 88 % se originaron fuera del ombligo y el 12 % eran tumores primarios de la piel. La edad media de diagnóstico fue de aproximadamente 50 años, con un rango de 18 a 87 años. Además, las mujeres tienen más probabilidades de tener tumores malignos que afectan el ombligo (13). En este caso, la edad de la paciente fue de 50 años, lo cual coincide con la edad media de diagnóstico.

La presentación suele ser en forma de nódulos móviles, redondos u ovalados de rápido crecimiento y consistencia elástica y pueden estar ulcerados (14), a veces son dolorosos, con presencia de sangre, secreción serosa o purulenta. Generalmente, es un nódulo firme que mide 0,5 cm a 2 cm, aunque algunos nódulos pueden alcanzar hasta 10 cm en tamaño (12). En el caso que se presentó, solo se encontró la lesión umbilical e infraumbilical de 3 cm y 2 cm, respectivamente, no asociadas a dolor ni secreción. También se ha informado que las lesiones pueden tener diferente coloración: blanco, violeta azulado o rojo parduzco, con o sin prurito. En cuanto al diagnóstico, una biopsia del nódulo umbilical proporciona una forma conveniente de obtener una muestra de tejido para la confirmación histológica de la enfermedad (15). Las imágenes con tomografía computarizada y/o resonancia magnética establecen la extensión de la neoplasia (16)

El diagnóstico diferencial debe incluir tumores benignos como pólipos, hemangioma, quiste epidermoide, granuloma piógeno, onfalitis o endometriosis y tumores malignos. Las lesiones malignas representan el 38 % de todos los tumores umbilicales. Estos pueden

diferenciarse mediante la evaluación histopatológica (12).

El nódulo umbilical puede estar presente durante varios meses antes de que finalmente se establezca el diagnóstico de malignidad (17). Debido a que no se observaron otros síntomas asociados en el presente caso, transcurrieron 4 meses desde la aparición del signo hasta la consulta al hospital. La metástasis cutánea en forma de nódulo de la hermana María José por carcinoma de ovario generalmente ocurre en una enfermedad avanzada con afectación peritoneal generalizada e indica un pronóstico desfavorable (18).

En consecuencia, la abstención terapéutica se ha practicado a menudo en pacientes con el nódulo de la hermana María José. La esperanza de vida media es de 2 a 11 meses sin tratamiento. Sin embargo, se ha demostrado que en pacientes con nódulos de la hermana María José, originados en tumores malignos del tracto ginecológico, un enfoque terapéutico agresivo, que incluya cirugía y quimioterapia, puede mejorar significativamente el pronóstico (3, 19). En el presente caso, se realizó resección de la lesión a nivel umbilical e infraumbilical, histerectomía abdominal total más salpingooforectomía bilateral, resección de la lesión tumoral en fondos de saco anterior y posterior, resección de peritoneo parietal posterior de la pelvis, resección de recto medio y superior, exéresis de lesiones en corredera parietocólica derecha y espacio de Morrison, omentectomía y colostomía terminal tipo Hartman; logrando realizarse una citorreducción óptima y posteriormente tratamiento adyuvante a base de taxol + carboplatino por seis ciclos.

Informes han propuesto un tratamiento agresivo que combina la escisión quirúrgica, la radioterapia y la quimioterapia, con una supervivencia media de 17,6 a 21 meses. Sin embargo, como la enfermedad suele ser avanzada y metastásica, a menudo solo se ofrece tratamiento paliativo (3, 20, 21).

Por lo tanto, el diagnóstico temprano del nódulo de la hermana María José, antes de que la condición general de los pacientes se deteriore y permita una terapia estándar según el órgano primario, puede asociarse a una mejoría del pronóstico (22). En este caso la paciente después de culminar el tratamiento adyuvante

se encuentra en estricto seguimiento, con un excelente *status performance* (ECOG de 0), sin evidencia clínica ni imagenológica de enfermedad y con valores de Ca 125 dentro de límites normales hasta el momento (tres años).

## CONCLUSIONES

El nódulo de la hermana María José es un hallazgo poco frecuente y puede ser el primer signo de malignidad intraabdominal y/o pélvica considerándose una manifestación tardía y representando una etapa avanzada de la enfermedad. Este signo debe considerarse en la práctica clínica, como un diagnóstico diferencial de un nódulo umbilical para poder identificar rápidamente la lesión primaria. El enfoque terapéutico se basa en el manejo adecuado del tumor primario. Inicialmente, el tratamiento paliativo era el pilar terapéutico debido al mal pronóstico que el nódulo insinuaba. Sin embargo, se ha demostrado que la combinación de cirugía y terapia adyuvante da como resultado una mejor supervivencia. Se requiere un enfoque individualizado y multidisciplinario al manejar a estos pacientes.

## REFERENCIAS

1. Sethi K, Shareef N, Bloom S. The Sister Mary Joseph nodule. *Br J Hosp Med (Lond)*. 2018; 79(2):C27–C29.
2. Bailey H. *Physical Signs in Clinical Surgery*. 11a ed. Baltimore: Williams & Wilkins; 1949.
3. Palaniappan M, Jose W, Mehta A, Kumar K, Pavithran K. Umbilical metastasis: a case series of four sister Joseph nodules from four different visceral malignancies. *Curr Oncol*. 2010; 17(6):78–81.
4. Yendluri V, Centeno B, Springett GM. Pancreatic cancer presenting as a Sister Mary Joseph's nodule: case report and update of the literature. *Pancreas*. 2007; 34(1):161–164. doi: 10.1097/01.mpa.0000240602.18688.43
5. Galvañ VG. Sister Mary Joseph's Nodule. *Ann Intern Med*. 1998; 128(5):410. doi: 10.7326/0003-4819-128-5-199803010-00017. PMID: 9490607.
6. Sharma A, Sharma V. Image diagnosis: Sister Mary Joseph nodule. *Perm J*. 2014; 18 (2): e132. doi: 10.7812/TPP/13-107. PMID: 24867558; PMCID: PMC4022570.
7. Cohen DC. A man with an umbilical ulcer. *Medscape J Med*. 2008; 10(1):11. doi: 10.1016/j.amjmed.2007.10.026. PMID: 18324321; PMCID: PMC2258463.
8. Rose PG, Piver MS, Tsukada Y, Lau TS. Metastatic

NÓDULO DE LA HERMANA MARÍA JOSÉ EN CÁNCER DE OVARIO SEROSO PAPILAR.  
REPORTE DE UN CASO Y REVISIÓN DE LA LITERATURA

- patterns in histologic variants of ovarian cancer. An autopsy study. *Cancer*. 1989; 64(7):1508-1513.
9. Brownstein MH, Helwig EB. Patterns of cutaneous metastasis. *Arch Dermatol*. 1972; 105(6):862-868.
  10. Touraud JP, Lentz N, Dutronc Y, Mercier E, Sagot P, Lambert D. [Umbilical cutaneous metastasis (or Sister Mary Joseph's nodule) disclosing an ovarian adenocarcinoma]. *Gynecol Obstet Fertil*. 2000; 28(10):719-721. Francés.
  11. Schwartz RA. Cutaneous metastatic disease. *J Am Acad Dermatol*. 1995; 33(2 Pt1):161-182.
  12. Dubreuil A, Dompmartin A, Barjot P, Louvet S, Leroy D. Umbilical metastasis or Sister Mary Joseph's nodule. *Int J Dermatol*. 1998; 37(1):7-13.
  13. Papalas JA, Selim MA. Metastatic vs primary malignant neoplasms affecting the umbilicus: clinic pathologic features of 77 tumors. *Ann Diagn Pathol*. 2011; 15(4):237-242.
  14. Nolan C, Semer D. Endometrial cancer diagnosed by Sister Mary Joseph nodule biopsy: case report. *Gynecol Oncol Case Rep*. 2012; 2(10):110-111.
  15. Urbano FL. Sister Joseph's nodule. *Hosp Physician*. 2001; 44:33-35.
  16. Gabriele R, Conte M, Egidi F, Borghese M. Umbilical metastasis: current viewpoint. *World J Surg Oncol*. 2005; 3(1):13. doi: 10.1186/1477-7819-3-13.
  17. Wronski M, Klucinski A, Krasnodebski I. Sister Mary Joseph nodule: a tip of an iceberg. *J Ultrasound Med*. 2014; 33(3):531-534.
  18. Graham RM, Cox NH. Systemic disease and the skin. En: Burns T, Breathnach S, Cox N, Griffiths C, editores. *Rook's Textbook of Dermatology*. 7a ed. Oxford: Blackwell Science, 2004. p. 2993-3068.
  19. Majrmudar B, Wiskind AK, Croft BN, Dudley AG. The sister (Mary) Joseph nodule: its significance in gynecology. *Gynecol Oncol*. 1991; 40(2):152-159.
  20. Dar IH, Kamili MA, Dar SH, Kuchhai FA. Sister Mary Joseph nodule: a case report with review of literature. *J Res Med Sci*. 2009; 14(6):385-387.
  21. Iavazzo C, Madhuri K, Essapen S, Akrivos N, Tailor A, Butler-Manuel S. Sister Mary Joseph's nodule as a first manifestation of primary peritoneal cancer. *Case Rep Obstet Gynecol*. 2012; 2012:467240. doi: 10.1155/2012/467240. Epub 2012 Oct 24. PMID: 23133766; PMCID: PMC3485758.3.
  22. Albano EA, Kanter J. Images in clinical medicine. Sister Mary Joseph's nodule. *N Engl J Med*. 2005; 352(18):1913. doi: 10.1056/NEJMicm040708. PMID: 15872206.

Recibido 18 de enero 2020  
Aprobado 3 de marzo 2020