

Metástasis genital masiva de adenocarcinoma endometriode de endometrio estadio III C2; a propósito de un caso clínico.

Drs. Zoraida Frías Sánchez,¹ Manuel Pantoja Garrido,² Álvaro Gutiérrez Domingo,³
Inmaculada Rodríguez Jiménez,² Julián Jiménez Gallardo,² Karolina Hoffner Zuchelli.²

RESUMEN

El cáncer endometrial es el tumor maligno más frecuente del tracto genital femenino, con una incidencia en continuo crecimiento y una tasa de mortalidad que se ha duplicado durante las últimas dos décadas. Generalmente, tiene buen pronóstico en los estadios precoces, sin embargo, alrededor de 10 % - 15 % presentan recidivas, la mitad de ellas limitadas a la vagina. La vulva representa un lugar muy infrecuente de recurrencia. El tratamiento del cáncer de endometrio es fundamentalmente quirúrgico, incluye histerectomía con salpingo-ooforectomía bilateral y el estudio de los ganglios linfáticos. No existe consenso sobre el valor terapéutico de la linfadenectomía sistemática, por lo que permanece siendo un punto de debate. Se presenta el caso de una paciente de 49 años, con diagnóstico de cáncer endometrial endometriode, intervenida quirúrgicamente, quien a los 12 meses presenta una recidiva local en fondo vaginal, que acaba extendiéndose a toda la región vulvar.

Palabras clave: Metástasis, Vulva, Cáncer de endometrio.

SUMMARY

Endometrial cancer is the most frequent malignant tumor of the female genital tract, with an incidence in continuous growth and a death rate that has doubled during the last two decades, reaching 10920 deaths in the year 2017 in the USA. Generally, endometrial cancer has a good prognosis in the early stages, however, about 10-15% present some type of recurrence, of which half are limited to the vagina. The vulva represents a very infrequent place of recurrence and its treatment is controversial, varying according to the histological type and extension of the lesions. The treatment of endometrial cancer is fundamentally surgical, including hysterectomy with bilateral salpingo-oophorectomy and the study of lymph nodes. However, there is currently no consensus on the therapeutic value of systematic lymphadenectomy, which remains a point of discussion. We present the case of a 49-year-old female patient, diagnosed with an endometrioid endometrial cancer surgically treated and who, 12 months after the intervention, presented a local recurrence in the vaginal fundus, which ends up extending to the entire vulvar region.

Keywords: Metastasis, Vulva, Endometrial cancer.

INTRODUCCIÓN

El cáncer endometrial es el cáncer ginecológico más común en la actualidad (1,2). Se estima que, en 2016, 60 500 mujeres desarrollaron este tipo de tumor, con una mortalidad de 10 470 pacientes (1). El pronóstico de este tipo de cáncer, en general, es bueno, ya que, en un gran número de casos, se diagnostica cuando aún

está confinado al útero, sin embargo, uno de los factores de riesgo más importantes para las metástasis, es la afectación linfática, tanto pélvica como aortocava (1, 2). Así, pese a que la mayoría de las pacientes con estadio I presenta una curación completa con el tratamiento quirúrgico (2), existe alrededor de 15 % que recidivan tras la intervención (2, 3). Las metástasis en vulva son extremadamente raras, con solo 13 casos reportados en la literatura inglesa (3), motivo por el cual se considera imprescindible seguir informando sobre esta infrecuente entidad para, así, profundizar más en ella y mejorar los protocolos de tratamiento.

¹Servicio de Ginecología y Obstetricia del Hospital general Santa María del Puerto (Cádiz). ²Unidad de Gestión Clínica de Obstetricia y Ginecología del Hospital Universitario Virgen Macarena de Sevilla. ³ Servicio de Anatomía Patológica, Hospital Universitario Virgen Macarena de Sevilla.

Se expone el caso de una paciente de 49 años con cáncer endometrial estadio IIC2, según la clasificación de la FIGO (Federación Internaciones de Ginecología y Obstetricia), que desarrolla una recidiva metastásica a nivel vulvar, pese a haber sido intervenida quirúrgicamente, y tratada con radioterapia y braquiterapia adyuvante.

CASO CLÍNICO

Se expone el caso clínico de una mujer de 49 años que inicia su estudio ginecológico a causa de un sangrado uterino posmenopáusico (menopausia desde los 45 años). Entre los antecedentes médicos, destaca que es una paciente fumadora de 1 paquete/diario, con hipertensión arterial, obesidad mórbida, hipercolesterolemia, diabetes mellitus tipo II, reflujo gastroesofágico, síndrome de apnea obstructiva del sueño e hipotiroidismo. Presenta como intervenciones de interés, una cesárea abdominal longitudinal (única gestación referida), una colecistectomía laparoscópica y una exéresis de macroadenoma hipofisario. Por último, refiere numerosas alergias medicamentosas, incluyendo espiramicina, ibuprofeno, naproxeno y espironolactona. La paciente acude en primera instancia al servicio de urgencias de un hospital situado en otra comunidad autónoma, por presentar un episodio de sangrado abundante tras 5 años de menopausia. En dicho hospital, se le realizó una biopsia endometrial obteniendo como resultado: hiperplasia compleja con atipias y metaplasia escamosa con focos de adenocarcinoma de tipo endometriode. La paciente solicita un traslado de expediente, por razones personales, a este hospital, donde se le cita por primera vez, aportando los informes anatomopatológicos anteriormente descritos. Se complementa la exploración con una citología, una biopsia endometrial y una resonancia magnética nuclear (RMN). En la ecografía transvaginal se evidencia una lesión de unos 36 mm, que se inicia en istmo extendiéndose hacia el cérvix, con *doppler* color positivo. La citología muestra células glandulares atípicas, la biopsia endometrial confirma la existencia de un adenocarcinoma endometriode grado II y la RMN identifica un tumor sólido de 5,7cm, centrado

en la unión del istmo uterino y cérvix, compatible con una neoplasia, con extensión miometrial mayor de 50 % y hacia el estroma cervical, sin invadir de forma directa ni la serosa uterina ni los parametrios (Figura 1). Asimismo, se observan adenopatías en ambas cadenas ilíacas externas y en cadena ilíaca interna izquierda. Ante estos hallazgos, se plantea realizar una histerectomía total con doble anexectomía, linfadenectomía pélvica y aortocava, omentectomía y lavado peritoneal por vía laparotómica. La intervención se realiza sin incidencias y la evolución posoperatoria de la paciente cursa de una forma algo tórpida, debido a la dehiscencia de la herida quirúrgica. Se da el alta domiciliaria con curas diarias de la cicatriz quirúrgica, que, finalmente cierra por segunda intención tras haber realizado un estrecho seguimiento de la misma. El resultado anatomopatológico definitivo confirma la existencia de un adenocarcinoma de endometrio con metástasis ganglionares ilíacas y aortocavas (Figura 2), estadio IIC2 de la FIGO. El tratamiento adyuvante recibido consistió en radioterapia externa pélvica y de cadenas lumboaórticas, más braquiterapia vaginal. Durante dicho plan terapéutico, la paciente continúa con sus revisiones periódicas en el Servicio de Ginecología Oncológica, en Oncología Médica y en Oncología Radioterápica, descubriendo así, que, a los 10 meses de la intervención (previo a iniciar

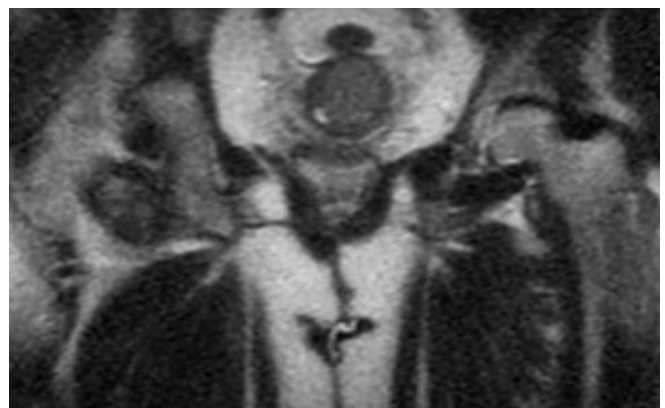


Figura 1.

Resonancia magnética nuclear prequirúrgica: tumoración sólida de 5,7cm centrada en la unión del istmo uterino y cérvix, compatible con una neoplasia, con extensión al miometrio y al estroma cervical.

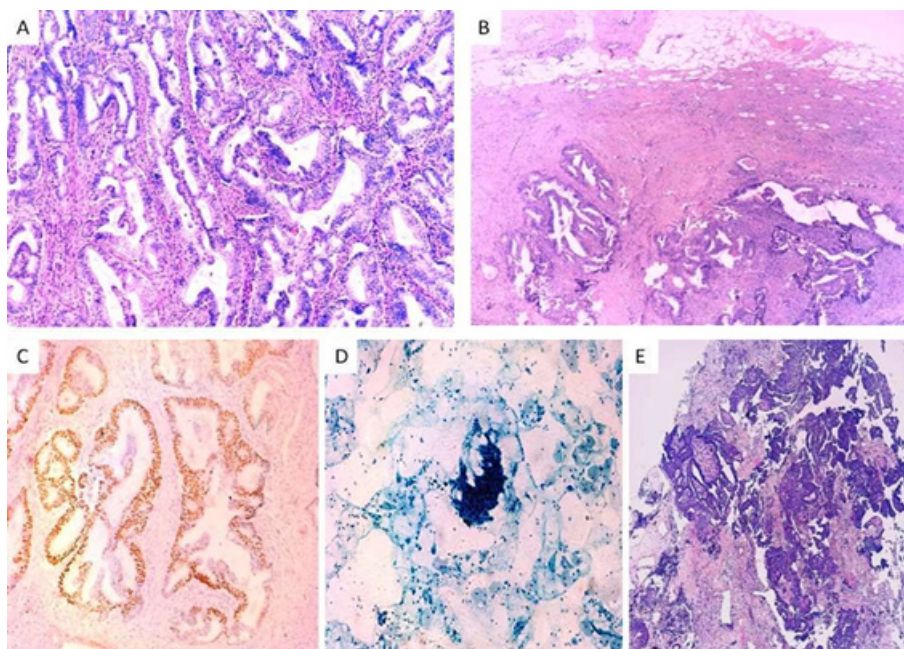


Figura 2.

Adenocarcinoma endometriode. A) Proliferación de glándulas irregulares con patrón confluyente y estroma fibroso correspondiente a un adenocarcinoma bien diferenciado (grado 1) (Endometrio. HE, 10x). B) Metástasis de adenocarcinoma bien diferenciado (grado 1) en ganglio linfático (Ganglio linfático iliaco. HE, 4x). C) Moderada inmunotinción (50 % de las células) para RE (receptores de estrógenos) (RE, 20x). D) Grupo compuesto por células con núcleos concentrados y sobrepuestos dando una apariencia hiper cromática, con nucléolo prominente y ocasionales figuras de mitosis (Citología vaginal. Papanicolaou, 10x). E) Proliferación de glándulas irregulares con un claro patrón confluyente y áreas sólidas correspondiente a un adenocarcinoma moderadamente diferenciado (grado 2) (Fondo vaginal. HE, 4x).

el tratamiento quimioterápico), presenta una recidiva local en cúpula vaginal. En el estudio de extensión, la tomografía por emisión de positrones (PET) confirma la existencia de una lesión hipermetabólica en cúpula vaginal y afectación linfática e inguinal bilateral (Figura 3). El Servicio de Anatomía Patológica realiza el estudio inmunohistoquímico de la biopsia tomada de la recidiva en cúpula vaginal, siendo los receptores de estrógenos positivos al 50 % y los receptores de progesterona positivos al 30 %, por lo que se opta en el Comité de Tumores Ginecológicos, añadir tratamiento hormonal. La paciente se mantiene estable clínicamente, aunque la lesión en cúpula continúa creciendo. En el siguiente PET, realizado 11 meses después del primero, se evidencia un aumento significativo de la lesión hipermetabólica, siendo en ese momento de un tamaño aproximado de 4,7 cm. En el estudio de extensión, no se observan lesiones metastásicas a distancia. Se decide,

por lo tanto, iniciar tratamiento quimioterápico en una pauta trisemanal de carboplatino-paclitaxel durante 6 ciclos, presentando reacción alérgica al paclitaxel tras

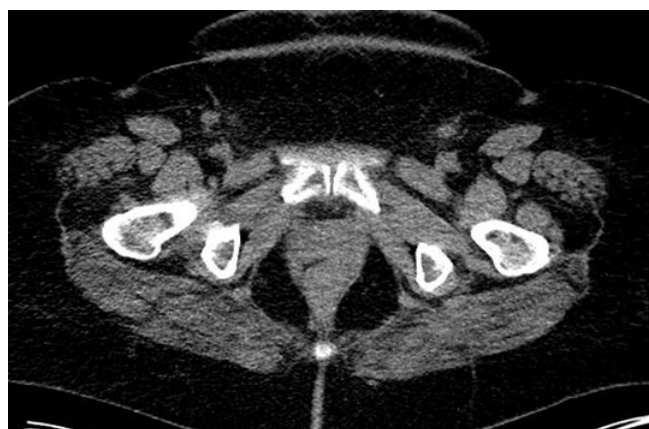

Figura 3.

PET realizado para valorar metástasis del muñón vaginal

el segundo ciclo. Dada la importancia del tratamiento, se realiza un protocolo de desensibilización guiado por la Unidad de Alergología. A los 34 meses de la intervención, la paciente muestra una masa tumoral en pliegue inguinal derecho, la cual se asocia a una elevación repentina del CA125. Ante estos hallazgos, se añade tratamiento con tamoxifeno y se realiza un estudio completo de extensión, observando que existen lesiones metastásicas pulmonares. La masa inguinal evoluciona de una manera fulminante, abarcando toda la zona inguino-genital y conformando una masa indurada y ulcerada en varias zonas, que llegan hasta el monte de Venus y la región vulvar (Figura 4). Se desestima administrar radioterapia hemostática, dada la extensión de las lesiones y la dificultad técnica derivada de la comorbilidad de la paciente. Finalmente, y ante el empeoramiento progresivo, se decide continuar con quimioterapia en tratamiento domiciliario. Actualmente, la paciente se encuentra estable, sin haber presentado reingresos de urgencia.

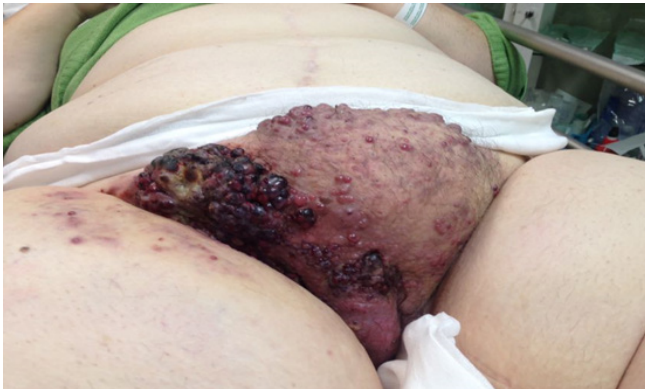

Figura 4.

Imagen de la metástasis genital que abarca la zona del monte de Venus, labios mayores y región inguinal.

DISCUSIÓN

Actualmente, la literatura científica estima que cada año se diagnostican unos 320 000 casos de cáncer de endometrio, de los cuales unos 76 000 fallecimientos son por causa directa asociada a este tipo de tumor (4). Se considera el sexto cáncer más común en la mujer, especialmente frecuente en la posmenopausia (3, 4). La incidencia de esta patología está creciendo

continuamente (4, 5) y se asocia a varias hipótesis, entre las que destaca: el aumento en la esperanza de vida de la mujer y el aumento en la incidencia de la obesidad (4). En el presente caso, la paciente presenta una obesidad mórbida desde hace años, además de otros factores de riesgo como hipertensión y diabetes. Histológicamente, el examen microscópico de estas neoplasias revela diferentes tipos celulares, cada uno de ellos con un comportamiento diferente.

El carcinoma endometrial se caracteriza por la capacidad de invadir tanto el estroma endometrial como el miometrio. La propagación linfática y vascular depende de la profundidad de la invasión miometrial, de la agresividad celular y de la diferenciación histológica (3). El patrón de extensión que sigue este tumor afecta principalmente a los ganglios linfáticos, tanto pélvicos como aortocavos, siendo las metástasis viscerales más frecuentes a nivel vaginal y en los ovarios (2, 3). Así pues, el carcinoma endometrial endometrioide representa un 80 % de todos los tipos histológicos de cáncer endometrial; siendo neoplasias, normalmente, estrógeno-dependientes (4). Tienen un comportamiento poco agresivo, por lo general, presentándose con bajo grado de diferenciación y diagnosticándose normalmente en estadios iniciales (1 - 4). En el caso que aquí se expone, presentaba este subtipo histológico (adenocarcinoma endometrioide), si bien no se pudo diagnosticar en un estadio incipiente, ya que el estudio definitivo posquirúrgico confirmó un estadio avanzado IIIC2 de la FIGO. La mayoría de las pacientes son diagnosticadas en estadios precoces, cuando el tumor está confinado al útero, por lo que la cirugía primaria se considera curativa en un alto porcentaje.

La cirugía es el principal tratamiento para el cáncer endometrial, incluyendo la histerectomía, la salpingo-ooforectomía bilateral y la linfadenectomía pélvica y aortocava (1, 5, 6). Sin embargo, la morbilidad que conlleva la linfadenectomía hace que exista un punto de debate sobre el valor terapéutico real de realizarla de forma sistemática. Algunas de las morbilidades asociadas con la disección linfática son el aumento del tiempo quirúrgico, el aumento en la pérdida de sangre, el íleo paralítico, aumento en el riesgo de eventos tromboembólicos, formación de linfoquistes y mayor

tasa de dehiscencias, provocando, todas ellas, un gran impacto en la calidad de vida de la mujer (1, 7).

Durante la última década, se han seguido los criterios de Mayo para establecer una clasificación según el riesgo teórico de padecer metástasis linfáticas. Estos criterios dividen a los pacientes en dos categorías: sin riesgo de metástasis linfáticas o con riesgo de metástasis linfáticas. Así, en el primer grupo se incluyen casos de alto y moderado grado de diferenciación (G1/G2), invasión miometrial inferior al 50 % y diámetro del tumor menor de 2 cm; mientras que en el segundo grupo se incluyen el resto de posibilidades (6, 8, 9). Por lo que, según este protocolo, la linfadenectomía estaría recomendada exclusivamente en el segundo grupo (6, 9).

Haciendo referencia a la controversia existente para la realización sistemática de la linfadenectomía, ha surgido recientemente el mapeo de los nódulos linfáticos aplicando el ganglio centinela. Esta técnica se postula como un paso intermedio entre la linfadenectomía rutinaria y la no disección linfática en las pacientes con estadios I, de bajo riesgo. Sin embargo, hay que ser muy minucioso en la aplicación de esta técnica, seleccionando a las pacientes indicadas, ya que literatura reciente muestra una capacidad baja para detectar ganglios linfáticos aortocavos afectados, si la inyección del radiotrazador se realiza a nivel cervical. Todo y col. (6), en su estudio centrado en este aspecto, reafirma la necesidad de ser muy cautos en la realización de esta técnica con inyección cervical en el grupo de riesgo de padecer metástasis linfáticas, ya que han visto que, por encima de la arteria mesentérica inferior, la capacidad de detección de ganglios afectos es muy pobre.

Hablando sobre el estudio preoperatorio de la paciente, es importante resaltar las pruebas de imagen, imprescindibles, si bien actualmente no existe suficiente evidencia que sirva para reemplazar al estadiaje quirúrgico. El objetivo de las pruebas de imagen es la identificación de la profundidad de la invasión miometrial, la invasión del estroma cervical y la enfermedad extrauterina, incluyendo la extensión linfática (5). Entre las distintas pruebas posibles, se encuentra la ecografía transvaginal,

realizada normalmente por el ginecólogo, cuya ventaja principal consiste en la facilidad de practicarla y el bajo coste económico que supone; aunque presenta un gran inconveniente: la variabilidad interobservador. Para suplir este déficit de diagnóstico, existen otras pruebas complementarias, como la tomografía axial computarizada (TAC) (con o sin contraste) y la RMN. En el caso de la TAC, es ampliamente utilizada para la detección de las metástasis linfáticas y la extensión a distancia del cáncer endometrial, mientras que la RMN se considera superior en el estudio de la infiltración local (5). Otro de los métodos de imagen que puede complementar el estudio preoperatorio es la PET, la cual combina dos técnicas de imagen, estudiando simultáneamente las características metabólicas y morfológicas, así como los datos funcionales y estructurales de la neoplasia (5). La PET puede ser una opción prometedora para diferenciar aquellas pacientes que se beneficiarían de una linfadenectomía de las que no, aunque se necesitan más estudios sobre este aspecto, ya que actualmente, presenta algunas limitaciones en la resolución espacial que le hacen mantenerse en un segundo plano (5). No obstante, este campo está avanzando continuamente, estudiándose otros métodos como la ecografía en 3 dimensiones o la difusión por resonancia magnética.

En cuanto al tratamiento, por regla general, el carcinoma endometrial se puede clasificar según el estadio FIGO y el riesgo de padecer propagación linfática según los criterios de Mayo (5, 6, 8, 9). Así, para el estadio I con bajo riesgo de extensión linfática, la cirugía (histerectomía total simple y salpingo-ooforectomía bilateral), se considera curativa, mientras que si se trata de un carcinoma endometrial de riesgo intermedio-alto, habría que ampliar la cirugía con linfadenectomía pélvica y aortocava e, incluso, realizar omentectomía. Para el estadio II FIGO, la intervención propuesta es la histerectomía con salpingo-ooforectomía bilateral, más linfadenectomía pélvica y aortocava. En el caso de la paciente que motiva este artículo, la cirugía planteada y, finalmente realizada, fue una histerectomía con anexectomía bilateral, linfadenectomía pélvica, aortocava, omentectomía y lavado peritoneal. Sin embargo, para los estadios III-IV de la clasificación FIGO, el tratamiento quirúrgico forma parte de un

plan individualizado, incluyendo fundamentalmente la resección del tumor y el *debulking* de los ganglios linfáticos y las lesiones metastásicas, a veces, tras quimioterapia neoadyuvante (5). El pronóstico de este tipo de cáncer, en general, es bueno, ya que un gran número de casos se diagnostica cuando aún está confinado al útero, sin embargo, uno de los factores de riesgo más importantes para el desarrollo de metástasis, es la afectación linfática, tanto pélvica como aortocava (2). Así, pese a que la mayoría de las pacientes con estadio I presentan curación con cirugía (2), existe alrededor de 15 % que desarrollan recidivas tras la intervención (2, 3). Hay algunas series que han intentado estudiar en profundidad los factores pronósticos del cáncer endometrial. Uno de ellos, el de Wang y col. (4), realiza un análisis retrospectivo de 117 pacientes con carcinoma endometrial endometrioide grado 3, cuyo objetivo es observar cómo varían las tasas de supervivencia en función de las características del tumor (4). Una de las conclusiones de este estudio es que tanto la invasión miometrial mayor de, 50 % como la afectación anexial, son factores pronósticos independientes para la supervivencia libre de enfermedad y libre de recidiva (4). En el presente caso, se trata de un tumor de más de 5 cm, con afectación de más de 50 % del miometrio, aunque histológicamente se trate de un G2.

El pronóstico y el riesgo de recidiva varían en función del estadio inicial en el que se haya diagnosticado, así como la tasa de supervivencia. El carcinoma endometrial hace metástasis con más frecuencia en los ganglios linfáticos, la afectación visceral suele ser en vagina y en ovarios y, como metástasis a distancia, el órgano diana es el pulmón (3). No obstante, aunque la cúpula vaginal es la localización más común de recidiva locorregional, se han descrito otras de frecuencia ínfima, entre las que se encuentra la vulva (3, 4). Las metástasis en vulva son muy poco comunes, representando 5 % a 8 % de todos los cánceres vulvares e, incluso, las metástasis vulvares de los carcinomas de endometrio se consideran una entidad extremadamente rara, con solo 13 casos publicados en la literatura inglesa (3). El supuesto mecanismos de extensión que se ha planteado es la propagación linfática y vascular, siendo la más aceptada (por su mayor frecuencia e importancia), la linfática (2). Se suelen presentar como nódulos o

ulceraciones, como hallazgos clínicos más habituales y aparecen con más asiduidad en aquellas pacientes que tenían afectación vaginal y/o parametrial en el tumor primario. Esta paciente presentó, a los 32 meses de la intervención, una ulceración inguinal que se extendió de forma fulminante, hacia el resto de la región genital externa e inguinal, abarcando desde el monte de venus hasta los labios mayores. Una de las dificultades que puede presentar el diagnóstico de estas lesiones, es el diagnóstico diferencial con otras patologías, como puede ser el cáncer primario de vulva, adenocarcinoma de la glándula de Bartholin, de glándula sudorípara o tumor sincrónico conocido como *tumor-to-tumor* (3, 10, 11).

El cáncer vulvar primario, representa una incidencia de 4 % de todas las neoplasias ginecológicas; histológicamente se trata de un cáncer escamoso y su forma de presentación clínica más habitual es en forma de masa central única que evoluciona y crece a posteriori (11). El adenocarcinoma de la glándula de Bartholin se caracteriza por desarrollar un nódulo tras el labio menor, en la zona de la glándula. En el análisis inmunohistoquímico, se evidencian algunos marcadores como el antígeno carcinoembrionario (CEA) o la proteína S100. En el carcinoma de la glándula sudorípara, la sintomatología se caracteriza habitualmente por la aparición de una masa dolorosa localizada alrededor de la uretra (3). Además, existen otros adenocarcinomas que pueden dar metástasis en la vulva y cuyo diagnóstico diferencial se basará en la historia clínica y el contexto en el que se encuentre la paciente, así como en algunos biomarcadores específicos (3).

El fenómeno *tumor-to-tumor* fue descrito por primera vez por Berent (12) en 1902 y definido por Campbell y col. (13) en 1968, quienes redactaron los criterios que describían este fenómeno: 1) que coexista más de un tumor maligno primario, 2) el tumor receptor es una neoplasia verdadera y 3) el tumor donante es una verdadera neoplasia (además de mostrarse un patrón de crecimiento en el tumor donante), de modo que este crecimiento no debe ser por continuidad de una neoplasia adyacente o un embolo tumoral (13). En resumen, el fenómeno *tumor to tumor* describe la presencia de un

tumor metastásico hacia otro tumor.

Por último, hay que aclarar que el tratamiento de las lesiones vulvares es individualizado, ya que depende del estado en el que se encuentre la paciente y el grado de afectación/extensión de las lesiones. Por todo ello, la paciente que se cuyo caso se presenta, está actualmente recibiendo tratamiento quimioterápico, tras haber desestimado la cirugía y la radioterapia, por la gran extensión de las metástasis vulvares.

CONCLUSIONES

El cáncer endometrial es una neoplasia frecuente y, actualmente, en crecimiento por varios factores, entre ellos, la obesidad. El pronóstico depende, fundamentalmente, del estadio en el que se encuentre en el momento del diagnóstico, siendo, generalmente, bueno. Sin embargo, el carcinoma endometrial metastásico en zona vulvar, aunque se considera una patología extremadamente rara, puede desarrollarse durante el seguimiento posquirúrgico de la paciente, por lo que hay que tenerlas en cuenta, desde el diagnóstico del tumor primario. Así pues, se destaca la importancia de verificar la existencia de metástasis a distancia, una vez que se haya confirmado la presencia de lesiones a nivel vulvar.

REFERENCIAS

- Ahsen ME, Boren TP, Singh NK, Misganaw B, Mutch DG, Moore KN *et al.* Sparse feature selection for classification and prediction of metastasis in endometrial cancer. *BMC Genomics*. 2017; 18 (3): 233.
- Temkin SM, Hellman M, Lee YC, Abulafia O. Surgical resection of vulvar metastases of endometrial cancer: a presentation of two cases. *J Low Genit Tract Dis*. 2007; 11 (2): 118 - 121.
- Giordano G, Gnetti L, Melpignano M. Endometrial carcinoma metastatic to the vulva: A case report and review of the literature. *Pathol Res Pract*. 2005; 201 (11): 751 - 756.
- Wang J, Jia N, Li Q, Wang C, Tao X, Hua K, Feng W. Analysis of recurrence and survival rates in grade 3 endometrioid endometrial carcinoma. *Oncol Lett*. 2016; 12 (4): 2860 - 2867.
- Haldorsen IS, Salvesen HB. What is the best preoperative imaging for endometrial cancer? *Curr Oncol Rep*. 2016; 18 (4): 25.
- Todo Y, Takeshita S, Okamoto K, Yamashiro K, Kato H. Implications of para-aortic lymph node metastasis in patients with endometrial cancer without pelvic lymph node metastasis. *J Gynecol Oncol*. 2017; 28 (5): e59.
- Kichener H, Swart A, Qian Q, Amos C, Parmar M. Efficacy of systematic pelvic lymphadenectomy in endometrial cancer (MRC ASTEC trial): a randomised study. *Lancet*. 2009; 373 (9658): 125-136.
- Mariani A, Dowdy SC, Cliby WA, Gostout BS, Jones MB, Wilson TO, *et al.* Prospective assessment of lymphatic dissemination in endometrial cancer: a paradigm shift in surgical staging. *Gynecol Oncol*. 2008; 109: 11 - 18.
- Kumar S, Podratz KC, Bakkum-Gamez JN, Dowdy SC, Weaver AL, McGree ME, *et al.* Prospective assessment of the prevalence of pelvic, paraaortic and high paraaortic lymph node metastasis in endometrial cancer. *Gynecol Oncol*. 2014; 132: 38-43.
- Wimmer JL, Coffey DM, Kaplan AL, Ayala AG, Ro JY. Tumor-to-tumor metastasis with endometrial carcinoma metastatic to squamous cell carcinoma of vulva. *Arch Pathol Lab Med*. 2013; 137 (12): 1825 - 1828.
- Soderini A, Aragona A, Reed N. Advanced vulvar cancers: what are the best options for treatment? *Curr Oncol Rep*. 2016; 18 (10): 64.
- Berent W. Seltene metastasenbildung. *Zentralbl Allg Pathol*. 1902; 13 (5): 406-410.
- Campbell LV, Gilbert E, Chamberlain CR, Watne AL. Metastases of cancer to cancer. *Cancer*. 1968; 22 (3): 635-643.

Recibido el 01/10/2017
Aprobado en junio 2018