

# Fístula de líquido cefalorraquídeo post hisopado nasal para diagnóstico de COVID-19. Reporte de un caso y revisión de la literatura

Cerebrospinal fluid fistula post nasal swab for diagnosis of COVID-19.  
Case report and literature review

Aderito De Sousa F<sup>1</sup>, María José Zamora S<sup>2</sup>, Liwven E Quintana P<sup>3</sup>, Gabriela N. Salazar D<sup>4</sup>

## RESUMEN

**Introducción:** Las pruebas de hisopado nasal se han utilizado ampliamente para diagnosticar y prevenir la propagación de la infección por coronavirus pandémico (COVID-19) y su uso ha aumentado considerablemente porque, en la práctica, ha sido una prueba segura y bien tolerada. Sin embargo, hay algunos informes sobre algunas de sus complicaciones. Este estudio tuvo como objetivo reportar un caso autóctono de fístula de líquido cefalorraquídeo (LCR) posterior a la prueba nasal de COVID-19, revisar los eventos adversos que predisponen a esta complicación, su manejo terapéutico y recomendar referencias para minimizar sus riesgos. **Reporte de caso:** Un hombre de 35 años presentó una rinorrea acuosa continua de

fosa nasal derecha 5 días después de un hisopado nasal para determinar COVID-19. Se estableció la sospecha diagnóstica de fístula de LCR a las 6 semanas del inicio de la rinorrea, diagnosticada inicialmente como una rinitis alérgica. Los hallazgos rinoendoscópicos y radiológicos no fueron concluyentes para precisar un defecto fistuloso en la base del cráneo, pero revelaron un techo Etmoidal frágil. Las pruebas de laboratorio ( $\beta$ -2 Transferrina) confirmaron la presencia de LCR en el fluido nasal. Esta última prueba se alineó con el diagnóstico de fístula de LCR posiblemente a través de una lámina cribosa derecha frágil. Después del tratamiento médico la rinorrea de LCR disminuyó progresivamente y desapareció. Durante un período de seguimiento de 12 semanas, no se observó rinorrea recurrente. **Conclusiones:** Una fístula de LCR puede ser una complicación accidental grave después de realizar una prueba de hisopado nasal para COVID-19.

DOI: <https://doi.org/10.47307/GMC.2022.130.4.23>

ORCID: <https://orcid.org/0000-0002-0272-7655><sup>1</sup>

ORCID: <https://orcid.org/0000-0003-1883-0769><sup>2</sup>

<sup>1</sup>Otorrinolaringólogo Doctor en Ciencias Médicas, Universidad Central de Venezuela. Jefe de la Unidad de Otorrinolaringoendoscopia, Instituto Médico La Floresta. Director del Curso de Perfeccionamiento Profesional en Cirugía Endoscópica de nariz, senos paranasales y base del cráneo. Facultad de Medicina. Universidad Central de Venezuela.

E-mail: [aderitodesousa@gmail.com](mailto:aderitodesousa@gmail.com)

Recibido: 23 de agosto 2022

Aceptado: 3 de diciembre 2022

**Palabras clave:** COVID-19, test hisopado nasal, rinorrea, fístula de líquido cefalorraquídeo.

<sup>2</sup>Otorrinolaringólogo. Unidad de Cirugía Endoscópica de Nariz, Senos Paranasales y Base de Cráneo, Instituto Médico La Floresta, Caracas, Venezuela.

E-mail: [mari-nike-z@hotmail.com](mailto:mari-nike-z@hotmail.com)

<sup>3</sup>Neurocirujano. Instituto Médico La Floresta; Coordinador Postgrado de Neurocirugía del Hospital Militar Universitario "Dr. Carlos Arvelo". Caracas - Venezuela.

<sup>4</sup>Residente I del Posgrado de Neurocirugía del Hospital Militar Universitario "Dr. Carlos Arvelo". Caracas - Venezuela.

Autor de correspondencia: Aderito De Sousa.

E-mail: [aderitodesousa@gmail.com](mailto:aderitodesousa@gmail.com)

## SUMMARY

**Introduction:** *Nasal swab tests have been widely used to diagnose and prevent the spread of pandemic coronavirus infection (COVID-19) and their use has increased considerably because in practice it has been a safe and well-tolerated test. However, there are some reports about some of its complications. Nasal swab tests have been widely used to diagnose and prevent the spread of pandemic coronavirus infection (COVID-19) and their use has increased considerably because in practice it has been a safe and well-tolerated test. However, there are some reports about some of its complications. This study aimed to describe an autochthonous case of cerebrospinal fluid (CSF) leak after nasal testing for COVID-19 and review the adverse events that predispose to this complication, its therapeutic management, and recommend references to minimize its risks. Case report:* A 35-year-old man had continuous watery right rhinorrhea on the 5<sup>th</sup> day after a nasal swab to determine COVID-19. Diagnostic suspicion of CSF leak was established 6 weeks after the onset of rhinorrhea, initially diagnosed as allergic rhinitis. Rhinoscopic and radiological findings were inconclusive for a skull base fistulous defect but revealed a fragile Ethmoidal roof. Lab tests ( $\beta$ -2 Transferrin) confirmed CSF in the nasal fluid. This last test was aligned with the diagnosis of a CSF leak possibly through a Cribriform plate fragile. After medical treatment CSF rhinorrhea progressively decreased and disappeared. During a 12-weeks follow-up period, no recurrent rhinorrhea was observed. **Conclusion:** *A CSF leak can be a serious accidental complication after performing nasal swab testing for COVID-19.*

**Keywords:** *COVID-19, nasal swab testing, rhinorrhea, cerebrospinal fluid leak.*

## INTRODUCCIÓN

La rinorrea del líquido cefalorraquídeo (LCR) es una afección potencialmente mortal y es una rara manifestación de gravedad. La mayoría de los casos se han relacionado con traumatismos craneofaciales y complicaciones de la cirugía de nariz, senos paranasales y base del cráneo. Sin embargo, excepcionalmente se ha informado de una rinorrea por una fístula de LCR después de una prueba de hisopado para COVID-19.

Desde la aparición del brote epidémico de infección por coronavirus a partir del 2019

(COVID-19), mundialmente se han confirmado más de 171 millones de casos confirmados y causó más de 3,7 millones de muertes (1). Las infecciones aumentaron exponencialmente durante el año siguiente y hasta el 11 de febrero de 2022, se reportaron más de 600 millones de casos, con casi 6 millones de muertes, una tasa de propagación transfronteriza sin precedentes (2). En Venezuela según cifras del Boletín Nacional COVID-19 del Ministerio del Poder Popular para la Salud, se han identificado hasta la fecha 541 600 pacientes con infección severa con una mortalidad de 5 790 casos.

La proporción de infecciones asintomáticas por COVID-19 ha sido controversial y los estudios sugieren un rango de 2 a 100 % según la población estudiada y el entorno epidemiológico (4,6-8). El síndrome respiratorio agudo por COVID-19 inicialmente puede provocar anosmia y ageusia, y otras manifestaciones atípicas como dolores musculares y articulares, diarrea y arritmias entre otras. El proceso infeccioso puede evolucionar con neumonía con fibrosis e insuficiencia pulmonar, sepsis, coagulopatías, síndrome de Guillain-Barré, rabdomiólisis, complicaciones neurológicas graves e insuficiencia multiorgánica con lesiones cardíacas, renales y hepáticas severas (3-5). Si bien la prevalencia de síntomas neurológicos sigue sin determinarse, las estimaciones indican que entre el 30 % y el 50 % de los pacientes hospitalizados con COVID-19 tienen problemas neurológicos, algunos de ellos posiblemente pueden estar relacionados con la recolección de muestras de secreción por hisopado nasal diagnóstico (4).

Los métodos de pesquiasaje epidemiológico comunitario para COVID-19 son esenciales para contener y tratar la pandemia. Las más utilizados son las pruebas de hisopado nasal (pruebas rápidas de antígeno y PCR) (6-8). Los centros para el Control y la Prevención de Enfermedades en USA (CDC) y la Organización Mundial de la Salud (OMS), han recomendado algunos métodos principales para la recolección de muestras en la detección comunitaria, entre los que se encuentran los hisopados nasal anterior, del cornete medio y de la nasofaringe (2,5,8-11). Otros métodos utilizados para la detección de COVID-19 incluyen la recolección de muestras de saliva, esputo y sangre (9-12).

Desde el comienzo de la pandemia hasta comienzos de febrero de 2020, se realizaron más de 380 millones de pruebas en Estados Unidos, con un millón de pruebas promedio por día para ese año (10). Sin embargo, la seguridad de las pruebas de hisopado nasal generalmente se ha ignorado y las complicaciones reportadas en la literatura han sido escasas. Existen estudios limitados que investigan las complicaciones asociadas con el hisopado nasal. En la literatura indexada se han publicado pocos informes, que describen la fístula de líquido cefalorraquídeo (LCR) como una complicación posterior a la prueba nasal de COVID-19 (13-24).

En esta publicación presentamos un caso autóctono de fístula iatrogénica de líquido cefalorraquídeo (LCR) después de la realización de una prueba de hisopado nasal para COVID-19 que, a pesar de haber sido evaluado por varios otorrinolaringólogos, fue diagnosticado 6 semanas después de la aparición de sus síntomas iniciales.

## CASO CLÍNICO

Paciente masculino de 36 años que consultó con rinorrea acuosa y continua a través de la fosa nasal derecha de 6 semanas de evolución, que durante el decúbito dorsal ocasionaba sensación de ahogo (Figura 1). El paciente no refirió cefaleas, fiebre ni otros síntomas. Fue evaluado previamente por 3 otorrinolaringólogos que coincidieron con el diagnóstico de rinitis alérgica, indicando tratamiento con descongestionantes y antialérgicos que no mejoraron la rinorrea. Al interrogatorio exhaustivo el paciente indicó que 5 días de la aparición de la rinorrea, había regresado de viaje transfronterizo en el que le practicaron previamente una prueba por hisopado para COVID-19 a través de la fosa nasal derecha. Para el momento de la consulta se constató un goteo nasal acuoso significativo y continuo, estableciendo la sospecha de una rinoliquorrea.

El estudio endoscópico de las cavidades nasales con ópticas de visión gran angular (30°) no arrojó alteraciones importantes. La tomografía computarizada de senos paranasales (TC) no reveló signos de disrupción de las paredes óseas de la base craneal, así como tampoco la

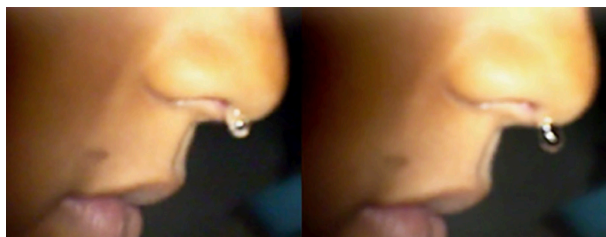


Figura 1. Imagen secuencial de goteo de fluido acuoso y continuo a través de la fosa nasal.

presencia de neumocéfalo, ni de velamiento por encharcamiento en las cavidades sinusales adyacentes a la base del cráneo (Figura 1). En este estudio solo se observaron imágenes de opacificación parcial de los senos maxilares sugestivos de sinusitis crónica. Tomográficamente se pudo además identificar, la presencia de un techo Etmoidal con surcos olfatorios profundos (Keros III), que pusieron en evidencia una Lámina Cribosa de aspecto frágil sin aparente dehiscencia o interrupción de sus márgenes por fractura. La resonancia magnética nuclear con contraste (RMN) en todas las secuencias ponderadas, revelaron un parénquima neural normal, sin señales de hipointensidad (ponderada en T1 y potenciada en T2) e hiperintensidad (ponderada en T2 y potenciada en T1), con un discreto realce paquimeníngeo de aspecto liso y regular en la porción anterior del surco olfatorio, sin la presencia de meningoencefalocèle, ni de señales que enfatizen la presencia de líquido en las cavidades sinusales adyacentes a la base del cráneo (Etmoidales y Esfenoidal) (Figura 2). Se recogieron muestras en dos tubos de 0,5 mL del fluido nasal derecho para determinación de  $\beta$ -2 Transferrina, que fueron procesadas en el exterior (Mayo Clinic Lab., Rochester, USA), que confirmaron la presencia de LCR.

El paciente fue hospitalizado iniciándose medidas de manejo médico conservador (reposo absoluto en cama, elevación de la cabeza, en 35°, Acetazolamida 250 mg. BID, antibióticoterapia profiláctica -Vancomicina 1 g. IV, BID + Ceftriaxone 500 mg. IV, BID, medidas para evitar actividades de esfuerzo -estornudos, pujar, etc.- y derivación temporal de LCR con un drenaje lumbar), presentando desde el 2° día de evolución,

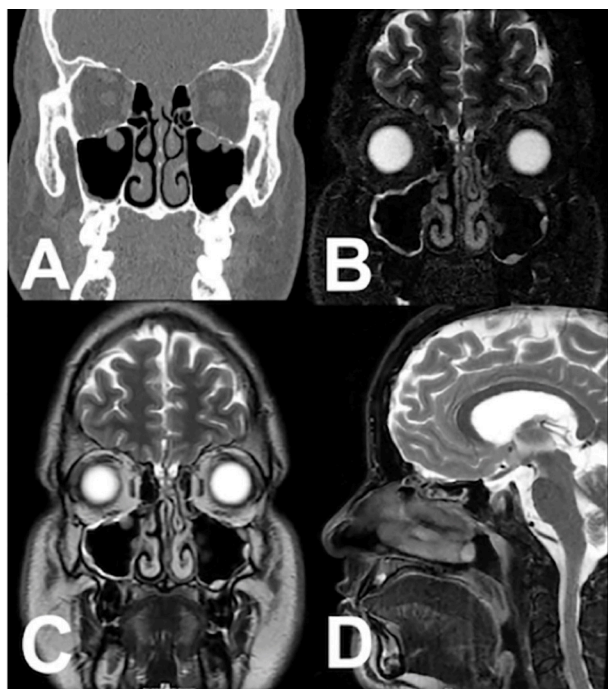


Figura 2. (A) TC coronal de los SPN en la que se aprecia un techo Etmoidal con Surcos olfatorios profundos (flechas) y una Lámina Cribrosa extensa, de aspecto frágil, sin áreas de irregularidades ni interrupción de sus márgenes. No se observaron signos de opacificación por retención de secreciones en las celdillas Etmoidales ni la presencia de neumocéfalo. RMN coronal con contraste que revelaron un parénquima cerebral. En la secuencia ponderada en T2 (B) y potenciada en T1 (C), se observó un discreto realce paquimeníngeo de aspecto liso y regular en la porción anterior del surco olfatorio, sin la presencia de meningoencefalocèle, ni de señales que enfatizan la presencia de líquido en las cavidades sinusales adyacentes a la base del cráneo. (Etmoidales y Esfenoidal). En la proyección sagital en secuencia ponderada en T2 (D) se apreció en la porción anterior de la base cerebral un paquimeníngeo regular sin herniación de las meninges y tejido encefálico la presencia de líquido en las cavidades sinusales adyacentes a la base del cráneo, ni la presencia de líquido en las cavidades Etmoidales.

una disminución significativa del goteo nasal, desapareciendo al 6<sup>o</sup> día. El drenaje lumbar se mantuvo por 10 días y el paciente fue egresado y controlado ambulatoriamente. Durante un período de seguimiento de 12 semanas no se observó recurrencia de la rinorrea.

## DISCUSIÓN

Etiológicamente las rinoliquorreas pueden ser de origen espontáneo o traumático. Las rinoliquorreas de origen traumático usualmente son mucho más frecuentes y pueden estar relacionadas con contusiones cerradas de la base del cráneo o traumas quirúrgicos iatrogénicos por cirugía nasal o de base anterior del cráneo (25). Como consecuencia de la aparición de la epidemia de infección por COVID-19, el origen postraumático accidental o iatrogénico de una rinoliquorrea unilateral debido a la realización de la prueba de hisopado nasal para recolección secreciones para muestreo de antígenos o RT-PCR (*Real-Time reverse Transcription Polymerase Chain Reaction*) para el diagnóstico epidemiológico de esta infección, ha sido reportado por diferentes autores (5,7,9-12,26). Desde el inicio de la pandemia de COVID-19, la indicación de las pruebas para su diagnóstico ha aumentado exponencialmente en todo el mundo, con cifras que llegaron a alcanzar en EE.UU hasta 6 millones de pruebas por día para finales de 2020 (26). La desbordada demanda de la capacidad operativa de los sistemas de atención sanitaria de todos los países, en la recolección de muestras por hisopado nasal, ha forzado a utilizar personal sin la capacitación adecuada para realizar de manera segura este procedimiento. Aunque la confiabilidad de los resultados de algunas de las pruebas de hisopado nasal para COVID-19, ha sido muy discutida en la actualidad en referencia a la eficacia diagnóstica de la detección sistemática de portadores asintomáticos, las pruebas de hisopado se siguen realizando masivamente mientras dure esta pandemia (7-9,11,12,26-29).

Las complicaciones asociadas con la prueba de hisopado nasal han sido informadas de manera excepcional en la literatura indexada revisada. Hasta donde sabemos, este es el primer informe de rinoliquorrea iatrogénica después de un hisopo nasal para COVID-19 reportada formalmente en Venezuela.

Según algunos autores (13-15,21,22), las complicaciones pueden observarse con mayor frecuencia en pacientes que se han realizado pruebas de hisopado repetitivas y en aquellos que presentan variaciones anatómicas inadvertidas



de la base del cráneo (techos Etmoidales con Láminas Cribosas frágiles), así como también en individuos con antecedentes de traumatismo craneal previos con defectos de la base del cráneo e hipertensión intracraneal idiopática no diagnosticados (31). Keros (32) en 1962, estableció una clasificación del techo Etmoidal a través de estudios de TC, en la que destacó 3 tipos de variaciones anatómicas de acuerdo a la profundidad del surco olfatorio y la longitud de la Lámina Cribosa para evaluar la vulnerabilidad de la región más frágil de la fosa craneal anterior. De acuerdo con esta clasificación, mientras más profundo es el surco olfatorio, la Lámina Cribosa posee una mayor longitud y fragilidad, esta condición hace más vulnerable esta estructura ósea a los traumatismos craneofaciales cerrados o a la manipulación quirúrgica. Usualmente los techos Etmoidales con una Lámina Cribosa frágil están acompañadas de la inserción superior de los Cornetes medios y de dehiscencias de la arteria Etmoidal anterior, aumentando el riesgo de fractura accidental de la Lámina Cribosa y ruptura de este elemento vascular (33).

El reporte de este caso de rinoliquorrea demuestra que las pruebas de hisopado nasal pueden ocasionar accidentes iatrogénicos durante un hisopado nasal para COVID-19, tomando en cuenta que la mayor parte estas pruebas son realizadas por personal que desconoce los riesgos que se pueden ocasionar. Dado que es inevitable que este evento adverso pueda seguir ocurriendo, se debe reconsiderar que la toma de muestra de secreciones nasales con hisopo en pacientes con factores de riesgo anatómico de la base del cráneo es una condición inadvertida que puede hacer que este sea un procedimiento temerario (13-25).

Existen igualmente una serie de advertencias que se deben tener presentes en el momento de realizar un hisopado nasal. En los pacientes con antecedentes de epistaxis frecuentes, se debe evitar realizar test nasales por el riesgo de propiciar un nuevo sangrado. De igual forma, este procedimiento debe ser evitado en pacientes con antecedentes de traumatismos craneofaciales o cirugías previas del área nasosinusal o craneal. En los pacientes con historia de obstrucción nasal severa, el hisopado puede ser problemático, ya que en el caso de la presencia de desviaciones del

septum nasal, el hisopo puede desplazarse hacia sitios críticos, como el techo de la cavidad nasal. Del mismo modo y en los niños, la complejidad de esta prueba puede ser mayor, debido a la falta de colaboración (18,21,24). En todos estos casos de riesgo, un abordaje menos invasivo de obtención de muestras de secreciones (saliva o garganta), podría ser más seguro y preferible en tales casos (10-12,14,27,28).

A pesar que las fístulas de LCR pueden ser identificadas por una TC y RMN, ambos estudios pueden ser negativos o no concluyentes con su diagnóstico, por lo que se no se debe descartar su sospecha. En estos casos, la determinación de la  $\beta$ -2 Transferrina en el fluido nasal, es un marcador altamente confiable para confirmar las fístulas de LCR ya que esta proteína es exclusiva del LCR, perilinfa y humor acuoso y es una prueba de laboratorio que, para este propósito, posee una sensibilidad del 84 % y una especificidad del 100 % (16-17,34).

La cisternotomografía radioisotópica tiene una plena indicación en la ubicación del origen anatómico del defecto fistuloso, especialmente en los casos de fístulas de LCR intermitentes, pequeñas, dudosas o inactivas. No obstante, su indicación formal está sujeta a su alto costo, a la capacitación del radiólogo tratante (neuroradiólogo intervencionista) y a los riesgos de complicaciones debido a la inyección de contraste intratecal.

El tratamiento de una rinoliquorrea post traumática debe ser inicialmente conservador y debe contemplar la hospitalización con reposo absoluto en cama, elevación de la cabeza, en 35°, el uso de inhibidores de la Anhidrasa Carbónica (Acetazolamida) para disminuir la presión intracraneal de LCR, antibioticoterapia profiláctica, medidas para evitar actividades de esfuerzo (estornudos, estreñimiento) y drenaje lumbar temporal. El tratamiento quirúrgico esta formalmente indicado, si el manejo médico falla y contempla el cierre del defecto fistuloso a través de cirugía endoscópica endonasal de la base del cráneo (13,16-17,24,35).

En el caso reportado en esta publicación, se estableció que la prueba de hisopado ocasionó una perturbación mínima de la base ósea del cráneo, sin evidencia imagenológica clara de la

localización anatómica, pero con determinación positiva de  $\beta$ -2 Transferrina en el fluido nasal analizado.

Finalmente, algunos estudios (3,5,11,34) coinciden en señalar que cuando el hisopado nasal es realizado por personal sanitario debidamente entrenado, es un procedimiento que no esta exento de complicaciones como la epistaxis, fístulas de LCR y neumoencéfalo y meningitis, siendo esta última, una complicación que puede presentarse entre el 10 % al 40 % de los pacientes con fístulas traumáticas de LCR (16,17,25,35,37). Ante esta última circunstancia, el tratamiento oportuno de la meningitis puede promover un proceso de formación de tejido de granulación en el defecto fistuloso en la base del cráneo, pudiendo favorecer el cierre espontáneo de la fístula (36).

### CONCLUSIONES

La aparición de una rinorrea acuosa importante después de un hisopado nasal, debe despertar un alto índice de sospecha de Fístula de LCR. Aunque la recolección de secreciones a través de un hisopado nasal para el diagnóstico de COVID-19 se considera sencillo y seguro, este procedimiento no está exento de riesgos graves. Es comprensible que el personal que realiza estas pruebas con una mínima capacitación y las personas que se las autorrealiza, tienen un riesgo mucho mayor de ocasionar complicaciones, el personal de salud capacitado no está libre de producirlas, especialmente en pacientes que presentan alteraciones anatómicas inadvertidas en la base anterior del cráneo. Las complicaciones de un hisopado nasal para COVID-19, como las Fístulas de LCR, los meningoencefalocelos y la meningitis, pueden ser potencialmente devastadoras. La información sobre las potenciales complicaciones en la realización de estas pruebas puede ser de utilidad para su prevención y tomar en consideración otros métodos de muestreo alternativos (saliva, secreciones garganta), especialmente en pacientes con alteraciones conocidas en la anatomía nasal o de la base del cráneo, antecedentes de traumatismos craneales, cirugía de nariz y senos paranasales o de la base del cráneo y en niños.

### REFERENCIAS

1. Myoung J. Two years of COVID-19 pandemic: Where are we now? *J Microbiol.* 2022;60(3):235-237.
2. Cucinotta D, Vanelli M. WHO Declares COVID-19 a pandemic. *Acta Biomed.* 2020;91(1):157-160.
3. Koh WC, Naing L, Chaw L, Rosledzana MA, Alikhan MF, Jamaludin SA, et al. What do we know about SARS-CoV-2 transmission? A systematic review and meta-analysis of the secondary attack rate and associated risk factors. *PLoS One.* 2020;15(10):e0240205.
4. Kronbichler A, Kresse D, Yoon S, Lee KH, Effenberger M, Shin JI. Asymptomatic patients as a source of COVID-19 infections: A systematic review and meta-analysis. *Int J Infect Dis.* 2020;98:180-186.
5. Kaduszkiewicz H, Kochen MM, Kluge S, Malin JJ, Weibel S, Skoetz N, (guideline group). Clinical practice guideline: Recommendations for the outpatient drug treatment of patients with COVID-19. *Dtsch Arztebl Int.* 2022;119:342-349.
6. Bai Y, Yao L, Wei T, Tian F, Jin DY, Chen L, et al. Presumed asymptomatic carrier transmission of COVID-19. *JAMA.* 2020;323(14):1406-1407.
7. Stadler RN, Maurer L, Aguilar-Bultet L, Franzeck F, Ruchti C, Kühl R, et al. Systematic screening on admission for SARS-CoV-2 to detect asymptomatic infections. *Antimicrob Resist Infect Control.* 2021;10(1):44.
8. Torres I, Poujois S, Albert E, Colomina J, Navarro D. Evaluation of a rapid antigen test (Panbio™ COVID-19 Ag rapid test device) for SARS-CoV-2 detection in asymptomatic close contacts of COVID-19 patients. *Clin Microbiol Infect.* 2022;28(5):672-680.
9. Hanson KE, Azar MM, Banerjee R, Chou A, Colgrove RC, Ginocchio CC, et al. Molecular Testing for Acute Respiratory Tract Infections: Clinical and Diagnostic Recommendations from the IDSA's Diagnostics Committee. *Clin Infect Dis.* 2020;71(10):2744-2751.
10. Viswanathan M, Kahwati L, Jahn B, Giger K, Dobrescu AI, Hill C, et al. Universal screening for SARS-CoV-2 infection: a rapid review. *Cochrane Database Syst Rev.* 2020;9(9):CD013718.
11. Wölfl-Duchek M, Bergmann F, Jorda A, Weber M, Müller M, Seitz T, et al. Sensitivity and Specificity of SARS-CoV-2 Rapid Antigen Detection Tests Using Oral, Anterior Nasal, and Nasopharyngeal Swabs: A Diagnostic Accuracy Study. *Microbiol Spectr.* 2022;10(1):e0202921.
12. Wyllie AL, Fournier J, Casanovas-Massana A, Campbell M, Tokuyama M, Vijayakumar P, et al. Saliva or Nasopharyngeal Swab Specimens for Detection of

## FÍSTULA DE LÍQUIDO CEFALORRAQUÍDEO POST HISOPADO NASAL

- SARS-CoV-2. *N Engl J Med.* 2020;383(13):1283-1286.
13. Sullivan CB, Schwalje AT, Jensen M, Li L, Dlouhy BJ, Greenlee JD, et al. Cerebrospinal Fluid Leak After Nasal Swab Testing for Coronavirus Disease 2019. *JAMA Otolaryngol Head Neck Surg.* 2020;146(12):1179-1181.
  14. Föh B, Borsche M, Balck A, Taube S, Rupp J, Klein C, et al. Complications of nasal and pharyngeal swabs: A relevant challenge of the COVID-19 pandemic? *Eur Respir J.* 2021;57(4):2004004.
  15. Rajah J, Lee J. CSF rhinorrhoea post-COVID-19 swab: A case report and review of literature. *J Clin Neurosci.* 2021;86:6-9.
  16. Prosser JD, Vender JR, Solares CA. Traumatic cerebrospinal fluid leaks. *Otolaryngol Clin.* 2011;44(4):857-873.
  17. Mourad M, Inman JC, Chan DM, Ducic Y. Contemporary trends in the management of post-traumatic cerebrospinal fluid leaks. *Craniofac Trauma Reconstr.* 2018;11:71-77.
  18. Holmes A, Allen B. Case report: An intracranial complication of COVID-19 nasopharyngeal swab. *Clin Pract Cases Emerg Med.* 2021;5(3):341-344.
  19. Paquin R, Ryan L, Vale FL, Rutkowski M, Byrd JK. CSF leak after COVID-19 nasopharyngeal swab: A case report. *Laryngoscope.* 2021;131(9):1927-1929.
  20. Sadashiva A, Panji N, Shivappa L. CSF Leak Following Nasal Swab Testing For COVID-19. *Neurol India.* 2021;69(5):1467-1468.
  21. Mistry S, Walker W, Earnshaw J, Cervin A. COVID-19 swab-related skull base injury. *Med J.* 2021;214(10):457-459.
  22. Knížek Z, Michálek R, Vodicka J, Zdobinská P. Cribriform plate injury after nasal swab testing for COVID-19. *JAMA Otolaryngol Head Neck Surg.* 2021;147(10):915-917.
  23. Jayant R, Joanna L. CSF rhinorrhoea post-COVID-19 swab: A case report and review of literature. *J Clinical Neurosci.* 2021; 86:6-9.
  24. Martínez MM, Miranda E, Bosco G, García R, Pardo A, Arenas O, et al. Fístula traumática de líquido cefalorraquídeo tras realización de test PCR mediante hisopo nasal para el diagnóstico de COVID-19. Revisión sistemática. *Rev ORL.* 2022;13(1):71-79.
  25. Prosser JD, Vender JR, Solares CA. Traumatic cerebrospinal fluid leaks. *Otolaryngol Clin.* 2011;44(4):857-873.
  26. Tromberg BJ, Schwetz TA, Pérez-Stable EJ, Hodes RJ, Woychik RP, Bright RA, et al. Rapid Scaling Up of COVID-19 Diagnostic Testing in the United States - The NIH RADx Initiative. *N Engl J Med.* 2020;383(11):1071-1077.
  27. Mansella G, Rueegg M, Widmer AF, Tschudin-Sutter S, Battagay M, Hoff J, et al. COVID-19 triage and test center: Safety, feasibility, and outcomes of low-threshold testing. *J Clin Med.* 2020;9(10):3217.
  28. Venekamp RP, Veldhuijzen IK, Moons KGM, van den Bijllaardt W, Pas SD, Lodder EB, et al. Detection of SARS-CoV-2 infection in the general population by three prevailing rapid antigen tests: Cross-sectional diagnostic accuracy study. *BMC Med.* 2022;20(1):97.
  29. Osmanodja B, Budde K, Zickler D, Naik MG, Hofmann J, Gertler M, et al. Accuracy of a Novel SARS-CoV-2 Antigen-Detecting Rapid Diagnostic Test from Standardized Self-Collected Anterior Nasal Swabs. *J Clin Med.* 2021;10(10):2099.
  30. Morales C, González R, Martín G, Ramírez A, Gonzalo M, Rodríguez A. Toma de muestras nasofaríngeas para diagnóstico de COVID-19. *Rev ORL.* 2020;11:389-394.
  31. Bidot S, Levy JM, Saindane AM, Oyesiku NM, Newman NJ, Biousse V. Do Most Patients with a Spontaneous Cerebrospinal Fluid Leak Have Idiopathic Intracranial Hypertension? *J Neuroophthalmol.* 2019;39(4):487-495.
  32. Keros P. On the practical value of differences in the level of the lamina cribrosa of the ethmoid. *Z Laryngol Rhinol Otol.* 1962;41:809-813.
  33. De Sousa A, Sandrea M, Quintana L, Rodríguez C, Carrasquero Y. Identificación de la dehiscencia del canal de la arteria etmoidal anterior por tomografía computada de los senos paranasales. *Gac Méd Caracas.* 2016;124(2):111-121.
  34. Pernecky J, Neuchrist C, Sellner J. Rhinorrhea following SARS-CoV-2 nasopharyngeal swab: A case for  $\beta$ 2-transferrin testing. *Eur J Neurol.* 2021;28(11):3552-3553.
  35. Lobo BC, Baumanis MM, Nelson RF. Surgical repair of spontaneous cerebrospinal fluid (CSF) leaks: A systematic review. *Laryngoscope Investig Otolaryngol.* 2017;2(5):215-224.
  36. Alberola-Amores FJ, Valdeolivas-Urbelz E, Torregrosa-Ortiz M, Álvarez-Sauco M, Alom-Poveda J. Meningitis due to cerebrospinal fluid leak after nasal swab testing for COVID-19. *Eur J Neurol.* 2021;28(11):e91-e92.
  37. Kim DH, Kim D, Moon JW, Chae SW, Rhyu IJ. Complications of Nasopharyngeal Swabs and Safe Procedures for COVID-19 Testing Based on Anatomical Knowledge. *J Korean Med Sci.* 2022;37(11):e88.