

# SUSTITUTO DÉRMICO. EXPERIENCIA EN EL POSTGRADO DE CIRUGÍA PLÁSTICA RECONSTRUCTIVA DEL INSTITUTO AUTÓNOMO HOSPITAL UNIVERSITARIO DE LOS ANDES

Isaias Duque<sup>1</sup>, Williams Gil<sup>2</sup>, Oscar Lobo<sup>3</sup>

## RESUMEN

La piel tiene una función primordial en el control de la integridad del medio interno. En consecuencia, su pérdida en proporciones importantes como aquellas que ocurren en las pérdidas traumáticas, cirugías reconstructivas, cirugías oncológicas y grandes quemados, es factor predisponente a complicaciones. En las últimas décadas se han desarrollado diversos métodos que permiten reemplazar los principales componentes de la piel. Es así como el tejido dérmico ha sido homologado mediante sustitutos a base de biopolímeros de origen animal. Los equivalentes dérmicos le confieren resistencia mecánica a los injertos y gradualmente facilitan su colonización y reemplazo por fibroblastos y células endoteliales del paciente. La matriz dérmica es un biomaterial que ha sido utilizado por la cirugía plástica, con el propósito de reconstruir en superficie o volumen un tejido que ha sido afectado y que presenta alteraciones en su morfología. Se presenta una revisión y análisis de un ensayo clínico multicéntrico de los pacientes donde se efectuaron 336 biopsias en serie de 131 pacientes participantes, en un lapso de 7 días a 2 años post-aplicación del producto. Se obtiene como resultado que la matriz de regeneración dérmica fue bien tolerada, no hubo notificaciones de respuestas inmunológicas o histológicas con importancia clínica a la implantación del producto. En las evaluaciones clínicas no hubo notificaciones de rechazo a la matriz. Además se recopilaban datos sobre la colonización o infección de las heridas. Las consecuencias de una infección en los lugares tratados con la matriz incluyen pérdida parcial o total de absorción del producto.

**Palabras clave:** Reemplazo de Piel, Dermis, Matriz, Reconstrucción, Biomateriales.

## ABSTRACT

The skin has a major role in controlling the integrity of the internal environment. Consequently, their loss in major proportions as those occurring in traumatic losses, reconstructive surgery, cancer surgery and severe burns, is a predisposing factor for complications. In the last decades various methods have been developed that allow replacing the main components in the skin. Thus the dermal tissue has been approved by biopolymers based substitutes animal. Dermal equivalents confer mechanical strength to the grafts and gradually facilitate colonization and replacement by fibroblasts and endothelial cells of the patient. Dermal matrix is a biomaterial that has been used for plastic surgery, for the purpose of reconstructing or surface tissue that volume has been affected and having alterations in morphology. A review and analysis of a multicenter clinical trial of 336 patients where biopsies were performed in series of 131 patients participating in a span of 7 days to 2 years post-spraying. As result the dermal regeneration matrix was well tolerated, no notifications immune responses or clinically significant histological to implantation of the device. In no clinical assessments of rejection notices to the matrix. Also collected data on the colonization or infection of wounds. The consequences of infection sites treated with the matrix include partial or total loss of absorption.

**Keywords:** Replacement Skin, Dermis, Matrix, Reconstruction, Biomaterials.

## INTRODUCCIÓN

La piel tiene una función primordial en el control de la integridad del medio interno. En consecuencia, su pérdida

1 Médico Cirujano Residente 1er año de Postgrado Cirugía Plástica Reconstructiva y Maxilofacial del Instituto Autónomo Hospital Universitario de Los Andes. isaiajdjuque@hotmail.com

2 Médico Especialista Cirujano Plástico, Adjunto y Coordinador del Postgrado de Cirugía Plástica Reconstructiva y Maxilofacial del Instituto Autónomo Hospital Universitario de Los Andes. willgilbr@yahoo.com.br

3 Médico Cirujano Residente 3er año de Postgrado Cirugía Plástica Reconstructiva y Maxilofacial del Instituto Autónomo Hospital Universitario de Los Andes. ostetra@hotmail.com

Recibido: 29.07.2013

Aprobado: 29.11.2013

en proporciones importantes como aquellas que ocurren en las pérdidas traumáticas, cirugías reconstructivas, cirugías oncológicas y grandes quemados, es factor predisponente a complicaciones.

En las últimas décadas se han desarrollado diversos métodos que permiten remplazar los principales componentes de la piel. Es así como el tejido dérmico ha sido homologado mediante sustitutos a base de biopolímeros de origen animal. El desarrollo de equivalentes biológicos de la epidermis y dermis corresponde a uno de los objetivos clínicos prioritarios de la ingeniería de tejidos.

La técnica empleada para corregir defectos cutáneos tanto traumáticos como quirúrgicos, corresponde al injerto de piel autólogo, que incluye epidermis y grados variables de dermis. Su utilización multifenestrada permite la máxima expansión de la piel disponible para el injerto. Sin embargo, las propiedades mecánicas y cosméticas de la piel injertada son pobres y a menudo evoluciona con cicatrizaciones viciosas, que afectan estética y funcionalmente segmentos corporales de importancia, las cuales podrían imposibilitar la rehabilitación total de los pacientes.<sup>(1)</sup>

El sustituto bioartificial (Matriz de Regeneración Dérmica), fue desarrollado por John F. Burke, V. Yannas, en el Instituto de Tecnología de Massachusetts (MIT) en 1979 y utilizado por primera vez en su primera paciente, una mujer cuya quemaduras se extendían más de la mitad de su cuerpo en el año 1981, ésta matriz de regeneración dérmica ha sido utilizado con diferentes grados de éxito en lesiones de piel extensas y profundas. El primer producto aprobado por la FDA producto de ingeniería tisular para cirugía reconstructiva fue patentado en 14 de agosto 1990.<sup>(2)</sup>

Gracias a esta matriz se pueden realizar reconstrucciones de lesiones de piel extensas. Ya que se requiere de un injerto autólogo mucho más delgado, una vez que se removió la capa de silicón, las áreas donantes pueden ser utilizadas con mayor frecuencia y de esta manera optimizar su uso. Debido al suministro de un componente dérmico, el sustituto bioartificial tiene la ventaja de disminuir futuras contracciones en la cicatrización o en la herida, previniendo inestabilidad funcional en el sitio del injerto. Los resultados clínicos son superiores en cuestiones de funcionamiento y estética.<sup>(2)</sup> En Venezuela actualmente existe poca experiencia con el uso de este sustituto bioartificial a nivel hospitalario y no se encontraron publicaciones al respecto sin embargo en Colombia y México esta difundido su uso principalmente en cirugía odontológica.<sup>(3)</sup>

Las principales funciones de la piel en relación con las 2 capas que la forman:

La epidermis, la capa superficial cutánea, tiene como misiones más importantes el hacer de barrera protectora

frente a las agresiones microbianas, el ser una barrera que evita las pérdidas hidro-electrolíticas y dar pigmentación a la piel. Tiene una gran facilidad para regenerarse, tanto in vitro como in vivo, a partir de las células de su capa basal. La dermis, la capa profunda cutánea, tiene como misiones más importantes el ofrecer una resistencia a las agresiones mecánicas, la elasticidad y textura de la piel y la calidad de la futura cicatriz.<sup>(4)</sup>

Los cirujanos plásticos conocen perfectamente los efectos de estas funciones pues una cicatriz será tanto más inestética cuanto más se haya lesionado la dermis en el traumatismo; la mejor calidad de la cicatriz en un injerto de piel total frente a un injerto laminar se debe a que en el primero hemos aportado la totalidad de la dermis y así obtenemos una cicatriz más elástica, con menos contractura y con una mejor calidad estética y funcional. La dermis tiene una desventaja frente a la epidermis que es su incapacidad de regeneración, también los cirujanos plásticos conocen el efecto de esta incapacidad pues cada vez que se obtiene un injerto laminar de una zona dadora se va adelgazando progresivamente su grosor dérmico, de tal forma que tras 3-4 obtenciones de piel laminar de una misma zona dadora la calidad de su cicatrización es bastante deficiente.<sup>(5)</sup>

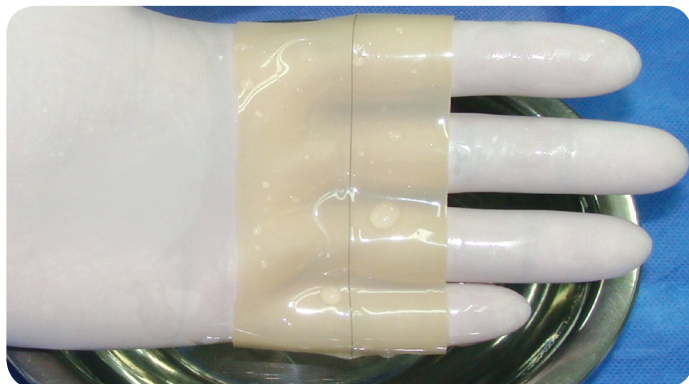
La matriz de regeneración dérmica es un sistema de membrana de dos capas para la sustitución de la piel. La capa para la sustitución dérmica es acelular está hecha de una matriz porosa de fibras de colágeno entrecruzadas de tendón bovino y un glicosaminoglicano (condroitin-6-sulfato) obtenido del cartílago de tiburón. Es fabricada con una porosidad controlada y un índice definido de degradación, proporciona el rendimiento de sellado de la violación piel y previene la formación de cicatrices.<sup>(6)</sup> (Figura 1).

**Figura 1.** Fotografía. Lámina de matriz. Capa interna para sustitución dérmica. (Duque, Gil, Lobo 2012).



La capa que sustituye la epidermis esta hecha de una capa delgada de polisiloxano (silicona) para controlar la pérdida de humedad de la herida.<sup>(6)</sup> (Figura 2).

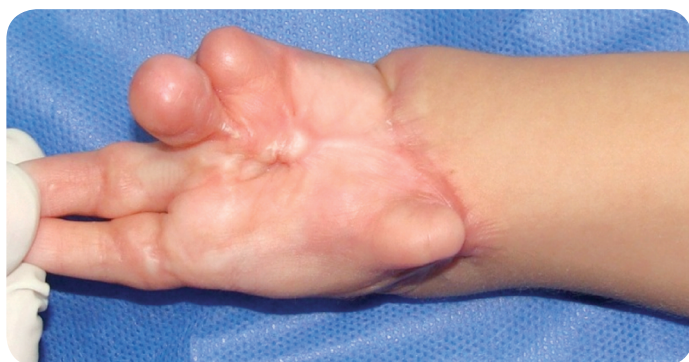**Figura 2.** Fotografía. Lámina de matriz. Capa de silicón externa. (Duque, Gil, Lobo 2012).



La matriz de regeneración dérmica, facilita que el lecho receptor forme una neodermis. La porción dérmica de colágeno/glicosaminoglicano sirve como una matriz para la infiltración de fibroblastos, macrófagos, linfocitos, células endoteliales y capilares que forman la red neovascular, a medida que la curación progresa, la capa de colágeno GAG es reabsorbida y los fibroblastos depositan un nuevo colágeno para formar la neodermis. Tras la vascularización adecuada de la neodermis y al disponer de autoinjerto, se retira la capa de silicona y se coloca sobre la neodermis una capa delgada de autoinjerto de epidermis laminar o mallado. Las células del autoinjerto epidérmico crecen y forman una epidermis madura cerrando así la herida y constituyendo una dermis y epidermis funcionales.<sup>(6)</sup>

La matriz de regeneración dérmica está indicada para el tratamiento post-desbridamiento de defectos cutáneos o excresis cicatrices retractiles o de lesiones de espesor total y espesor parcial tanto traumáticas o cirugías oncológicas con compromiso importante de piel. Igualmente cuando el cirujano tratante analice un beneficio potencial para el paciente que optimice un resultado reconstructivo, funcional y estético.<sup>(7)</sup> Figura 3.

**Figura 3.** Fotografía. Sinequia palmar de mano izquierda en lactante mayor femenina posterior a quemadura de 3er grado de 1 año evolución. (Duque, Gil, Lobo 2012).



La matriz de regeneración dérmica, está contraindicada en pacientes con hipersensibilidad conocida al colágeno bovino, condroitin o los materiales de silicona.<sup>(6)</sup>

La matriz se fabrica de colágeno obtenido del tendón flexor profundo de bovinos, que está clasificado según las normas europeas, como material de Categoría C (infectividad no detectable para encefalopatía espongiiforme bovina). El tendón bovino es conocido como una de las fuentes más puras de colágeno tipo I.

El proceso de manufacturación de la matriz de regeneración dérmica, cumple con las normas estadounidenses y europeas para la adquisición y manipulación de tejidos animales, y la inactivación de virus y agentes transmisibles. Este proceso incluye un tratamiento con hidróxido de sodio, que es un método reconocido de inactivación de los patógenos de la encefalopatía espongiiforme.<sup>(6)</sup>

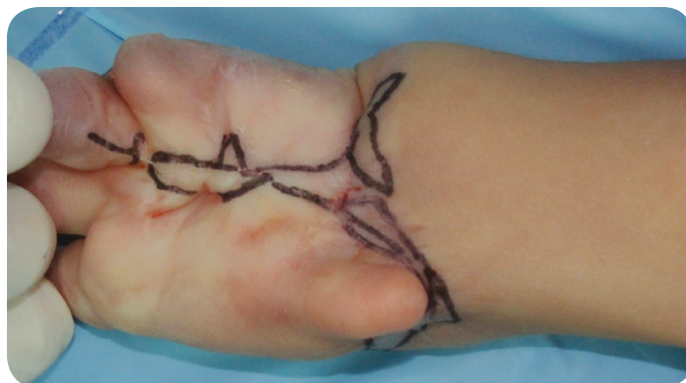## MÉTODOS

Se realizó un ensayo clínico multicéntrico de los pacientes donde se efectuaron 336 biopsias en serie de 131 pacientes participantes, en un lapso de 7 días a 2 años post-aplicación del producto.

## Aplicación del producto

La decisión del cirujano reconstructivo de usar la matriz de regeneración debe basarse en su evaluación de área afectada o defecto pre-existente. En área quirúrgica bajo reglas de asepsia y antisepsia se procede a demarcar el área afectada, realizamos infiltración del área con solución vasoconstrictora (adrenalina), analgésica (cifarcaína al 2%) diluida en solución fisiológica 0.9% en 1:200.000. (Figura 4).

**Figura 4.** Fotografía. Demarcación de área a resear. Vista apical. (Duque, Gil, Lobo 2012).



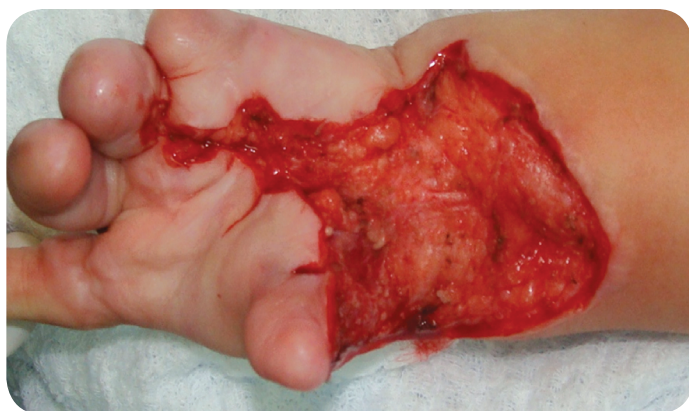La adecuación debe realizarse meticulosamente, retirando todo el tejido cicatrizal, las escaras de coagulación y tejidos inviables del lecho de la herida (necrosis por caute-



rización o tejidos desvitalizados), en vista de que la matriz de regeneración dérmica no se adhiere a tejidos inviables. Dejar cualquier tejido inviable podría crear un medio para el crecimiento de bacterias, o áreas de no contacto entre el lecho receptor y el producto. También debe lograrse la hemostasia.

El control inadecuado de una hemorragia interferirá con la incorporación de la matriz. Este producto debe aplicarse inmediatamente a la excresis o desbridamiento del área, demorar la aplicación puede perjudicar substancialmente la absorción del material. (Figura 5).

**Figura 5.** Fotografía. Área reseca y liberada. Vista apical. (Duque, Gil, Lobo 2012).



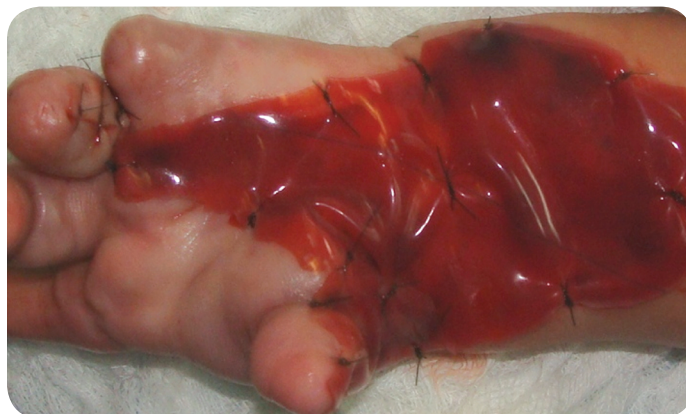Se realizó la incisión con bisturí frío en los márgenes de la lesión a retirar biselando delicadamente hasta encontrar el plano subcuticular, luego con tijera de metzembaun se realizó el decolamiento sigilosamente del tejido a escindir hasta haber sido retirado totalmente.

En caso de aparecer algún sangrado se realizó la aplicación de gasas impregnadas de solución estéril con adrenalina, haciendo compresión con vendajes por 5 minutos, que posteriormente fueron retiradas lentamente y se cauterizó cualquier foco hemorrágico discretamente.

Al tener en condiciones óptimas el lecho receptor, se procedió inmediatamente a adaptar la lámina al defecto, evitando cualquier plegamiento en su superficie.

Se aseguro que el producto se mantuviese en íntimo contacto con el lecho receptor durante los próximos 21 días. Los métodos de fijación utilizados fueron grapas quirúrgicas para piel de 35w y/o monofilamento nylon 4-0 siendo cauteloso para no producir desgarros de la lámina. (Figura 6).

**Figura 6.** Fotografía. Lamina adaptada y fijada al lecho receptor. Vista apical. (Duque, Gil, Lobo 2012).



Sin embargo, para la incorporación de la matriz de regeneración al lecho del paciente, se necesita una adherencia continua y firme. En determinadas circunstancias es difícil asegurar esta adherencia mediante apósitos o vendajes.

Es por ello que para mejorar el contacto con el lecho de la herida, se aplica la terapia de vacío. Esta terapia como adyuvante para el tratamiento de heridas fue introducida por Argenta en 1997; consiste en la aplicación de vacío sobre una herida, homogeneizando la presión y el cizallamiento o desplazamiento por movilidad, sobre el lecho mediante el uso de una esponja de poliuretano (goma espuma) con un tamaño de poro definido, que permite evacuar el exudado, manteniendo controlada la humedad el cual puede interferir con el proceso de integración de la matriz, fijar el producto (ferulización) en caso de encontrarse en áreas móviles (cuello, articulaciones, áreas faciales; manos o zonas de presión), homogeneiza la presión sobre toda la superficie de la matriz y produce acortamiento en el tiempo de integración de la lámina dérmica sobre el lecho receptor.<sup>(6)</sup>

Nuestro servicio elaborada artesanalmente este sistema de cura con lo que contamos a la disponibilidad de nuestro país. Los materiales necesarios para realizar el sistema absorbente como lo podemos observar en la Figura 7.

#### De arriba hacia abajo son:

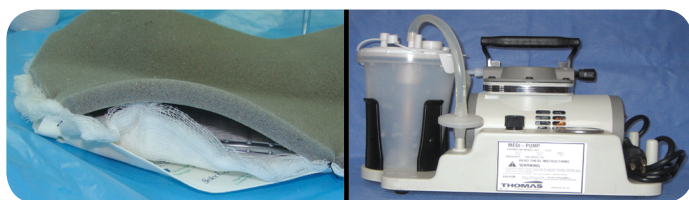
- Goma espuma que puede ser de 1cm a 0.5 cm espesor
- Sistema de succión para drenaje de 1/4 0 1/8 (difiere dependiendo del tamaño del defecto y ubicación del segmento afectado).
- Colocamos una capa de apósito haciendo una especie de emparedado entre el drenaje para colaborar con la absorción y disminuir el calor local.

- Inmediatamente debajo del apósito fijamos una gasa especializada sugerida la cual desprende nitrato de plata y colabora con la esterilidad del área.

- Para fijar el sistema absorbente utilizamos apósitos impermeables para campo quirúrgico tipo film adhesivo, el cual se fija hacia el segmento corporal cubriendo total y herméticamente la goma espuma y el defecto.

- Este sistema absorbente es conectado al equipo aspirador portátil, comúnmente encontrado en nuestras instituciones. figura 7b. Durante el post operatorio recomendamos activarlo cada 2 horas por 20 minutos, habiendo variaciones dependiendo de las condiciones previas del defecto cutáneo. Este sistema se levanta y cambia cada 5 días a partir del día de la colocación del producto.

**Figura 7.** Fotografía. Implementos para la terapia al vacío. A la izquierda: Sistema absorbente, a la derecha: Equipo aspirador. (Duque, Gil, Lobo 2012).



## Como funciona

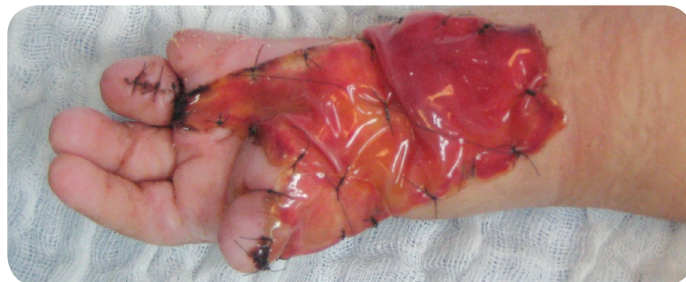**Día 0:** contractura. Contractura causada por lesión del tejido. (Figura 4).

**Día 1:** escisión del tejido con contractura. La contractura es completamente removida hasta llegar a tejido viable (sano). (Figura 5).

**Día 1-Continuación:** Aplicación. La matriz es aplicada en el tejido sano, donde fue removido la contractura. La primera fase de la integración comienza en los primeros minutos cuando los fluidos invaden la matriz y las fibrinas se adhieren al lecho del tejido. (Figura 5).

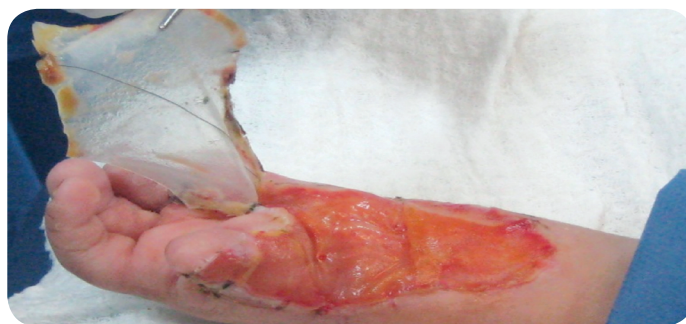**Día 7 al 14:** Formación neodérmica. Los fibroblastos, linfocitos y macrófagos migran a la matriz. Posteriormente las células endoteliales comienzan la formación de la red vascular. Durante el progreso de la sanación, el colágeno endógeno es depositado por los fibroblastos, reemplazando la capa de colágeno y glucosaminoglicano de la matriz. (4). El color de la neodermis comienza a cambiar de rojo a amarillo pálido. (Figura 8).

**Figura 8.** Fotografía. Apariencia a los 14 días. Vista apical. (Duque, Gil, Lobo 2012).



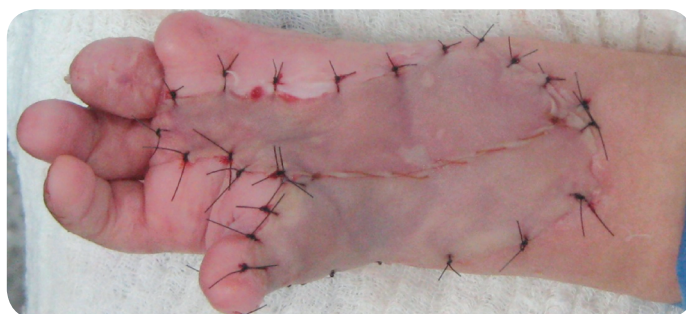**Día 21:** Formación neodérmica completa. Remoción de la silicona. Cuando la neo dermis se haya formado y la vascularización sea adecuada, la capa de silicona es removida. La capa de integra ahora está incorporada, dejando la dermis autóloga en su lugar. (Figura 9).

**Figura 9.** Fotografía. Apariencia a los 21 días y Remoción de cubierta externa. (Duque, Gil, Lobo 2012).



**Día 21:** Auto injerto epidermal. Una capa muy fina (aproximadamente de 0.0004" - 0.0006") de auto injerto epidermal (laminar o mallada y expandida) es aplicada a la neo dermis. (Figura 10).

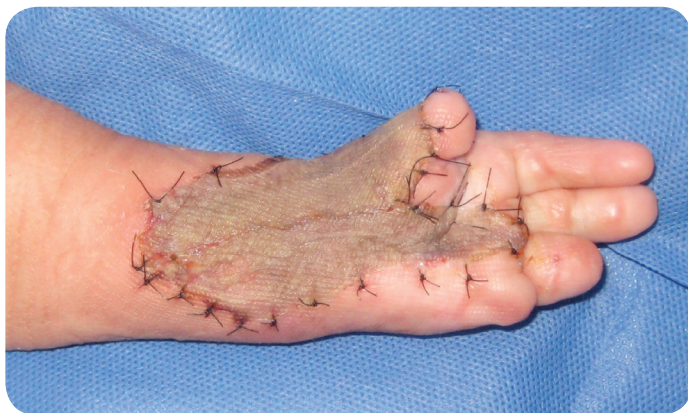**Figura 10.** Fotografía. Autoinjerto epidermal completo. (Duque, Gil, Lobo 2012).



**Día 28 – 56:** Piel regenerada. El proceso de prendimiento del injerto y la sanación de la lesión es completado. La neo vascularización está establecida. En las pruebas clínicas, la neo dermis es indistinguible histológicamente de la piel de otra parte del cuerpo. (Figura 11).



**Figura 11.** Fotografía. Autoinjerto epidermal laminar delgado. Integrado a lecho receptor a los 28 días. (Duque, Gil, Lobo 2012).



## RESULTADOS

Se obtiene como resultados que la matriz de regeneración dérmica fue bien tolerada en 4 ensayos clínicos realizados con la inclusión de 119 pacientes y 157 lugares lesionados. No hubo notificaciones de respuestas inmunológicas o histológicas con importancia clínica a la implantación del producto. En las evaluaciones clínicas no hubo notificaciones de rechazo a la matriz. Además se recopilieron datos sobre la colonización o infección de las heridas. Las consecuencias de una infección en los lugares tratados con la matriz incluyen pérdida parcial o total de absorción del producto.

Los Ensayos realizados demostraron que el índice de infección en los lugares lesionados por defectos cutáneos post traumáticos o quemaduras tratadas con la matriz dérmica osciló entre 14 y 55%. En el estudio post aprobación con la inclusión de 216 pacientes y 841 lugares lesionados. El índice total de infección fue 16.3%.

## DISCUSIÓN

A pesar que la estructura de la piel posee una aparente menor complejidad que otros órganos, su reemplazo por equivalentes dérmicos ha tenido un lento desarrollo. No obstante, los resultados obtenidos con este sustituto dérmico actualmente son estimulantes. El tratamiento de elección para la cobertura de algunos defectos cutáneos es el autoinjerto de piel; sin embargo, cuando se utiliza un injerto de piel parcial se sabe que se produce un fenómeno de retracción del mismo que en algunas ocasiones provoca déficits funcionales y cicatrices inestéticas. Estos fenómenos adquieren especial relevancia en áreas especiales como cara, cuello, flexuras y manos. La principal causa de estas retracciones y de los trastornos en la cicatrización parece derivar del déficit de dermis en la cobertura

con injerto de piel parcial. Por este motivo, en los últimos años, se ha dirigido un gran esfuerzo hacia el desarrollo de nuevas matrices de regeneración dérmica que permitan solucionar los problemas cicatriciales secundarios al uso de injertos de piel. Estas matrices han ido evolucionando en la última década, siendo las compuestas fundamentalmente de colágeno las que han alcanzado mayor tasa de éxito.

## AGRADECIMIENTO

Al Doctor Tulio Chacín, Cirujano Plástico, Coordinador general del Hospital Coromoto de Maracaibo y de la unidad de atención al paciente quemado, por su aporte científico y la orientación prestada al momento de realizar este trabajo de investigación.

## REFERENCIAS

1. Bendlin A, Linares HA, Benaim F. Tratado de Quemaduras. México: McGraw-Hill; 1993.
2. Donati L, Farrone M, Campiglio GL. Biomaterials: the present and future in Plastic Surgery. Proceedings of the Xth World Congress International Conference for Plastic and Reconstructive Surgery. 1992 Jun 28-Jul 3; Madrid: Ed. Elsevier Science; 1992.
3. Mejía E, Téllez H, Lara J, Guerrero F. Uso de la matriz dérmica acelular: estudio comparativo. Rev Nac Odont. 2009; 1:14-16.
4. Bolgiani A. Factores de crecimiento y quemaduras. Rev Argent Quemad. 1997; 12(1-2):23-25.
5. Cuono CB, Langdon R, Birchall N, Barttelbort S, McGuire J. Composite autologous-allogeneic skin replacement: development and clinical application. Plast Reconstr Surg. 1987 Oct;80(4):626-37.
6. Donati L. Sustitutos de piel semiartificial fabricado con técnicas de ingeniería tisular para tratamientos de quemaduras y úlceras. Italia: Universidad de Milán; 1997.
7. Hansbrough JE. Reemplazo cutáneo. Expansión cutánea. Simposio Internacional sobre Cicatrización de Heridas y Reparación de Tejidos. Buenos Aires: Fundación A.J. Roemers. Editor Martí LM; 199