

## Leiomioma extrauterino parasitario gigante: A propósito de un caso





### Giant parasitic extrauterine leiomyoma: About a case

Marín, José; Franco, Jorge; Duque, Sergio; Ladera, María; Jaime, Geraldyn; Guerrero, Gineth

 José Marín  
jimmynfante@gmail.com  
Postgrado de Cirugía General, Facultad de Medicina,  
Universidad Central de Venezuela, Venezuela

 Jorge Franco  
jorgefranco17punk@hotmail.com  
Adjunto del postgrado de Cirugía General, Facultad  
de Medicina, Universidad Central de Venezuela,  
Venezuela

 Sergio Duque  
serduque1@gmail.com  
Postgrado de Cirugía General, Facultad de Medicina,  
Universidad Central de Venezuela, Venezuela

 María Ladera  
mjlara96@gmail.com  
Postgrado de Cirugía General, Facultad de Medicina,  
Universidad Central de Venezuela, Venezuela

 Geraldyn Jaime  
geraldynjaime18@gmail.com  
Postgrado de Cirugía General, Facultad de Medicina,  
Universidad Central de Venezuela, Venezuela

 Gineth Guerrero  
postgradohuciv@gmail.com  
Postgrado de Cirugía General, Facultad de Medicina,  
Universidad Central de Venezuela, Venezuela

Revista Digital de Postgrado  
Universidad Central de Venezuela, Venezuela  
ISSN-e: 2244-761X  
Periodicidad: Cuatrimestral  
vol. 13, núm. 3, e406, 2024  
revistadpgmeducv@gmail.com

Recepción: 29 de octubre de 2024  
Aprobación: 21 de noviembre de 2024

DOI: <https://doi.org/10.37910/RDP.2024.13.3.e406>

Cómo citar: Marín J, Franco J, Duque S, Ladera M, Jaime G, Guerrero G. Leiomioma extrauterino parasitario gigante: A propósito de un caso. Rev. Digit Postgrado2024;13(3)e406.doi: 10.37910/RDP.2024.13.3.e406

**Resumen:** Los miomas uterinos son los tumores benignos más frecuentes en las mujeres, los leiomiomas parasitarios son una variante poco común de la miomatosis uterina. Se han identificado en la pared abdominal, intestino delgado, muñón cervical o vaginal, vasos ilíacos, ovarios, colon sigmoideos y en el omento mayor. Se expone el caso de una femenina de 48 años, quien acudió a consulta por presentar sensación de pesadez en hipogastrio, y dolor abdominal de aparición progresivo que se fue intensificando; se realizaron estudios de imágenes, donde se evidenció tumoración uterina gigante. Se le realizó histerectomía abdominal total más salpingectomía bilateral con conservación de anexos, omentectomía total y resección de LOE abdominal. Egresó en condiciones clínicas satisfactorias.

**Palabras clave:** Tumor Extrauterino, Mioma, Histerectomía.

**Abstract:** Uterine myomas are the most common benign tumors in women. Parasitic leiomyomas are a rare variant of uterine myomatosis. They have been identified in the abdominal wall, small intestine, cervical or vaginal stump, iliac vessels, ovaries, sigmoid colon and in the greater omentum. The case of a 48-year-old woman is presented, who presents a feeling of heaviness in the hypogastrium, abdominal pain of progressive onset that intensifies. Imaging studies are performed where the correct diagnosis of giant uterine leiomyoma is achieved. The treatment was surgical. She underwent total abdominal hysterectomy plus bilateral salpingectomy with preservation of adnexa + total omentectomy + resection of abdominal LOE and the evolution was satisfactory.

**Keywords:** Extrauterine tumor, Myoma, Hysterectomy.

## INTRODUCCIÓN

Los leiomiomas son tumoraciones benignas de músculo liso, constituyen los tumores uterinos y ginecológicos más frecuentes, se clasifican según su localización en el miometrio: subseroso, intramural, transmural y submucoso. Su prevalencia se incrementa durante la edad reproductiva, siendo más común (2 a 3 veces) en mujeres de raza negra.<sup>(1)</sup> Pueden recibir distintos nombres: mioma, fibromioma, tumor fibroide, leiomioma. Se ubican generalmente en el útero (cuello uterino, ligamento redondo, trompas de Falopio, ovario, ligamento uterosacro y uretra), y localizaciones extrauterinas abdominales peritoneal-epiploicas (parasitarias), adherido en la superficie de vísceras huecas o macizas; retroperitoneal, benigna, o metastizante en pulmón, cerebro, corazón, ganglios linfáticos, huesos y piel; también con ubicación inusual como intravenosa.<sup>(2)</sup>

## CASO CLÍNICO

Femenina de 48 años de edad, quien, desde 3 meses previos a su ingreso, presentó sensación de pesadez en hipogastrio, acompañado de dolor abdominal progresivo de moderada intensidad, opresivo, irradiado a flanco derecho y epigastrio; concomitante sangrado uterino, motivo por el cual se ingresó. El objetivo de publicar este caso es revisar la información respecto a la incidencia y la morbimortalidad de esta patología.

Exposición del caso: Se trata de paciente femenina de 48 años de edad, con antecedente de miomatosis uterina, quien refirió inicio de enfermedad actual 3 meses previos a su ingreso, caracterizado por presenta sensación de pesadez en hipogastrio, acompañado de dolor abdominal progresivo de moderada intensidad, opresivo, irradiado a flanco derecho y epigastrio, aumento de la circunferencia abdominal, acompañado por sangrado uterino, motivo por el cual se ingresó. Se realizó ultrasonido donde se apreció útero de 10,5 x 8 cm, con tumor subseroso de 10 cm, en fondo y cara anterior.

Examen físico de ingreso: TA: 100- 110 mmHg FC: 100 xm FR: 80 rpm Sat: 96 %. Paciente en RsCsGs afebril, hidratada, eúpnéica, tolerando vía oral, hemodinámicamente estable, abdomen: globoso a expensas de pániculo adiposo y distensión abdominal, ruidos hidroaéreos presentes; dolor a la palpación profunda en hipogastrio, evidenciándose masa dura, poco móvil, cuyo borde superior se ubicó a 2 cm debajo de cicatriz umbilical. Genitales sanos, cuello uterino central, móvil, no doloroso, sin lesiones; a la palpación bimanual, impresionó fondo uterino a 2 cm de la cicatriz umbilical, con un útero de 18 cm aproximadamente, de consistencia firme, móvil, doloroso a la palpación. Se ingresó con el diagnóstico de probable leiomiomatosis uterina gigante.

Se planteó tratamiento cruento: histerectomía abdominal total más salpingectomía bilateral con conservación anexos + omentectomía total + resección de LOE abdominal .

Tratamiento: se realizó laparotomía ginecológica. Hallazgos: 1500 cc de líquido ascítico claro, LOE de 15 x15 cm redondeado de consistencia dura, fibromatosa, de superficie lisa, libre en cavidad abdominal, adherido a epiplón del cual se nutre, epiplón mayor donde se evidencian vasos engrosados, tortuosos de aproximadamente 0.8 cm de diámetro que confluían al LOE ya descrito; útero de 10 x 10 cm aproximadamente a expensas de múltiples miomas submucosos y serosos de 3 x 3 cm (Fig.1A1B). Se realizó histerectomía total + salpingectomía bilateral, omentectomía total y resección de LOE abdominal (Fig. 1C). En el postoperatorio evolucionó satisfactoriamente, sin complicaciones, egresada a las 48 horas.

## RESULTADOS

Anatomía patológica reportó: Útero mide:10 x 10 cm, concluyendo con tumor de músculo liso, leiomioma, con cambios degenerativos, liquido peritoneal negativo para malignidad (Fig. 1D).

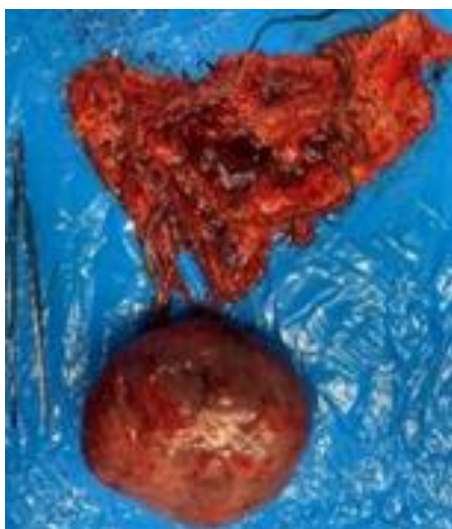


FIGURA 1A.

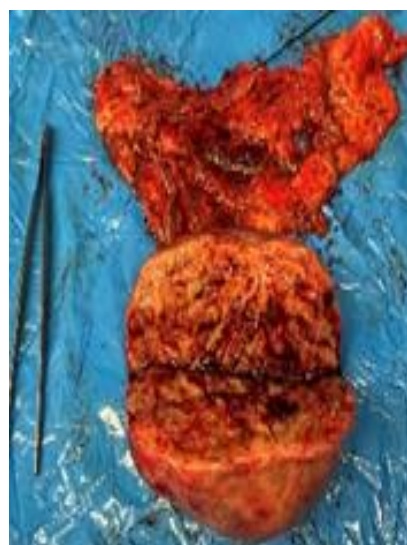

FIGURA 1B.

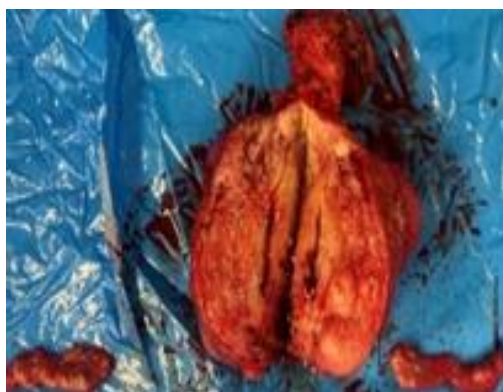

FIGURA 1C.

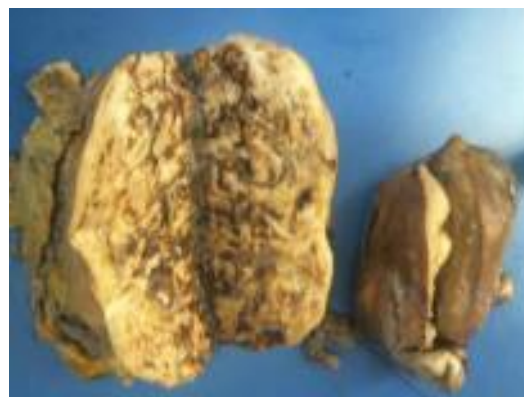

FIGURA 1D.

Evolución intrahospitalaria: Paciente que durante postoperatorio inmediato en condiciones médicas estables, afebril, hidratada, cardiopulmonar estable, ruidos respiratorios sin agregados; abdomen blando no doloroso. Resto sin alteración, por lo que se decidió alta médica.

## DISCUSIÓN

Los leiomiomas son los tumores pélvicos más frecuentes en mujeres, su prevalencia se incrementa durante la edad reproductiva; en ocasiones, los leiomiomas tienen un patrón de crecimiento agresivo de localización extrauterina, siendo su manifestación significativamente rara, y se documentan incluso en un 80 % de los exámenes histopatológicos de las piezas de histerectomía. También pueden tener localizaciones poco comunes: vejiga, vulva, intestino, entre otros; incluso diseminarse por vía peritoneal o expresarse con un leiomioma metastásico benigno que, en conjunto, se denominan leiomiomas parásitos o parasitarios.<sup>(3)</sup> Los miomas uterinos se clasifican según los criterios de la FIGO (*International Federation of Gynaecology and Obstetrics*): corresponden al tipo 8 los miomas parasitarios.<sup>(3,4)</sup>

El riesgo de metástasis tampoco está suficientemente claro en este tipo de tumores. Se han identificado en pacientes jóvenes, con mayor tasa de crecimiento y degeneración hialina, asociados con concentraciones

altas de estrógenos durante la edad fértil.<sup>(3)</sup> La hipótesis de metaplasia de células mesenquimales, causada por las hormonas sexuales (estrógeno y progesterona), explica su manifestación en mujeres fértiles.<sup>(3,5)</sup>

El origen de los leiomiomas parasitarios es multifactorial, en la actualidad la morcelación representa uno de los principales factores de riesgo. Existen cuatro mecanismos fisiopatológicos que explican su origen y, además, definen cuatro subtipos o formas clínicas de manifestación: 1) leiomiomas parasitarios por tumores pélvicos separados del útero, con comportamiento clínico similar a los miomas uterinos, 2) leiomiomatosis intravenosa por proliferación de músculo liso en los vasos, asociado con trombosis venosa profunda y diseminación a sitios distantes, 3) leiomiomatosis peritoneal diseminada de forma espontánea, debido a metaplasia peritoneal multifocal y que puede activarse por fragmentos de miomas en la cavidad abdominal, y 4) leiomioma metastásico benigno, descrito por un nódulo pulmonar accidental en pacientes con antecedente de miomatosis uterina. La incidencia estimada de leiomiomas parasitarios después de la miomectomía laparoscópica o miomectomía con morcelación varía de 0.12 a 1.1 %, incluso se ha registrado un 0.57 % en quienes se practican histerectomía supracervical laparoscópica con morcelación, y mayor riesgo cuando se aplica morcelación eléctrica o en pacientes con extirpación del útero de más de 350 g.<sup>(5)</sup>

Además de los leiomiomas o leiomiosarcomas, como diagnóstico diferencial debe considerarse el tumor anexial, debido al aumento del perímetro abdominal por el crecimiento de la neoplasia. Al igual que Grapsa, el acceso inicial en la paciente del caso fue el de un tumor anexial por sus grandes dimensiones; el diagnóstico de tumor uterino se estableció durante el acceso quirúrgico que, posteriormente, se confirmó como leiomioma.<sup>(5)</sup>

## CONCLUSIONES

Los leiomiomas extrauterinos son manifestaciones extremadamente raras, estos tumores pueden surgir como una proliferación metaplásica independiente, a partir de células indiferenciadas mesenquimales. Existen pocos casos reportados en la literatura., por lo que se recomienda el estudio histológico de forma rutinaria para descartarlo, si bien en un 2-5 % de los casos se produce progresión a malignidad con degeneración sarcomatosa, siendo necesaria un seguimiento estricto. La resonancia magnética es el estudio de elección para diferenciar los miomas parasitarios de otros tumores sólidos. La morcelación y las endobolsas requieren la participación de personal experimentado, con la intención de disminuir la tasa de complicaciones y los factores asociados con esta alteración. Evolución intrahospitalaria: Paciente que durante postoperatorio inmediato en condiciones médicas estables, afebril, hidratada, cardiopulmonar estable, ruidos respiratorios sin agregados; abdomen blando no doloroso. Resto sin alteración, por lo que se decidió alta médica.

## REFERENCIAS

1. Tserotas K. Fibromas uterinos: conceptos actuales. *Revista Médico Científica*. 2002;15(2):76-9.
2. Schoolmeester JK, Erickson LA. Uterine Leiomyoma. *Clin Proc*. 2019; 94:2150–2151.
3. Barnaś E, Raś R, Skręt-Magierło J, Wesecki M. Natural history of leiomyomas beyond the uterus. *Medicine (Baltimore)* 21 de junio de 2019; 98(25): e15877.; DOI:10.1097/MD.0000000000015877.
4. .Lete I, González J, Ugarte L, Barbadillo N. Parasitic leiomyomas: a systematic review. *Eur J Obstet Gynecol Reprod Biol*. 2016; 203: 250-259. DOI: 10.1016/j.ejogrb.2016.05.025.
5. Li J, Dai S. Leiomyomatosis Peritonealis Disseminata: A Clinical Analysis of 13 Cases and Literature Review. *Int J Surg Pathol* 2020; 28(2):163-168. DOI: 10.1177/1066896919880962.