


Tratamiento quirúrgico de las neoplasias en la glándula parótida

Surgical treatment of the neoplasms of the parotid gland

Valls Puig, Juan Carlos; Blanco, Aníbal; Carmona, Eduardo; Palacios, Nelsimar; Tabacco Salvador; Tabacco Francisco


 Juan Carlos Valls Puig
vallstru@gmail.com
Escuela Luis Razetti. Universidad Central de Venezuela, Venezuela

 Aníbal Blanco
anibalblancoalvarez@hotmail.com
Hospital Pérez de León 2, Venezuela

 Eduardo Carmona
eduardohvs@gmail.com
Hospital Pérez de León 2, Venezuela

 Nelsimar Palacios
nettypd@yahoo.com
Universidad Central de Venezuela, Venezuela

 Salvador Tabacco
tabacco8@hotmail.com
Hospital Ortopédico Infantil, Venezuela

 Francisco Tabacco
tabacco8@hotmail.com
Hospital Universitario de Caracas, Venezuela

Revista Digital de Postgrado
Universidad Central de Venezuela, Venezuela
ISSN-e: 2244-761X
Periodicidad: Cuatrimestral
vol. 13, núm. 1, e383, 2024
revistadpgmeducv@gmail.com

Recepción: 14 de noviembre de 2023
Aprobación: 03 de marzo de 2024

DOI: <https://doi.org/10.37910/RDP.2024.13.1.e383>

Cómo citar: Valls J, Blanco A, Carmona E, Palacios N, Tabacco S, Tabacco F. Tratamiento quirúrgico de las neoplasias en la glándula parótida. Rev. Digit Postgrado. 2024;13(1):e383.doi:10.37910/RDP.2024.13.1.e383

Resumen: Objetivo: Caracterizar a pacientes con diagnóstico de neoplasias en glándula parótida, según el procedimiento quirúrgico efectuado, la técnica de identificación del nervio facial, y la relación de los hallazgos patológicos definitivos con los estudios de muestreo histológico preoperatorio. Métodos: Estudio multidisciplinario, multiinstitucional, descriptivo, cuantitativo y retrospectivo de 26 pacientes con diagnóstico de neoplasias en glándula parótida entre el año 2018 al 2023. Se dividieron de acuerdo a la histología en benignas y malignas. Las distintas frecuencias fueron expresadas en número y porcentaje. Se calculó la sensibilidad y especificidad de la punción con aguja fina como prueba de muestreo histológico. Resultados: Categoría benigna: 16 pacientes (61,5% %). El resto de la serie, diez pacientes, de la categoría de tumores malignos (38,5%). La lobectomía superficial parotídea fue el procedimiento más frecuente en las neoplasias benignas (75%) y malignas (60%). La técnica anterógrada de identificación del nervio facial fue la más común. Entre 25% a 30% de parálisis temporales en ambos grupos. La sensibilidad y especificidad de la punción con aguja fina para el diagnóstico de neoplasias benignas fue de 92,3% y 50%, el porcentaje de falsos negativos de 5,8%. Conclusión: La lobectomía superficial de la glándula parótida y la técnica anterógrada representaron el procedimiento quirúrgico y la técnica de identificación del nervio facial más frecuentemente realizado en ambas categorías. La baja especificidad de la punción con aguja fina y el porcentaje de falsos negativos representaron algunas de las dificultades a afrontar para decidir la extensión del tratamiento quirúrgico.

Palabras clave: Neoplasia, Parótida, Cirugía, Lobectomía.

Abstract: Objective: To evaluate the surgical procedure, technique identification of nerve facial and correlate the pathological findings with the preoperative histological sampling studies, in patients with neoplasms parotid underwent surgery. Methods: Study multi-institutional,

multi-disciplinary, descriptive y quantitative of 26 patients with neoplasm parotid between the years 2018 to 2023. We divided in two categories benign and malignant. The frequency was expressed in number and percentage. It was calculated the sensibility and specificity of the fine needle puncture. Results: Category benign: 16 patients (61,5% %). Malignant, ten patients (38,5%). The lobectomy superficial was the surgical procedure more frequent in the neoplasm benign (75%) and malignant (60%). The anterograde technique of identification of nerve facial was the more common. Between 25% and 30% presents facial palsy temporal. The sensibility and specificity of the fine needle puncture were 92,3% y 50%, the percentage of false negatives was 5,8%. Conclusion: In this study the lobectomy superficial and anterograde technique were the surgical procedure and technique of identification of nerve facial more frequent in both categories. The low specificity of fine needle puncture and the percentage of false negatives were some of the difficulties to affront in the decision of the surgery extent.

Keywords: Neoplasm, Parotid, Surgery, Lobectomy.

INTRODUCCIÓN

Las neoplasias de la glándula parótida representan el 2% de los tumores del área de cabeza y cuello, además corresponden al 80% de aquellas surgidas en las glándulas salivales⁽¹⁻⁴⁾. El tratamiento operatorio representa la principal opción terapéutica^(5,6). El procedimiento quirúrgico está determinado por varios retos a afrontar durante la cirugía. La resección de la cápsula del tumor con un margen de tejido sano, la identificación intraoperatoria del nervio facial, y el conocimiento de la amplia variedad de tipos histológicos existentes^(7,8).

La intervención operatoria en la mayoría de las neoplasias benignas implica la remoción del lóbulo superficial de la glándula parótida en lobectomías parotídeas superficiales, y menos frecuentemente la totalidad de la glándula como parotidectomías totales. Ambos procedimientos quirúrgicos simbolizan el parámetro de comparación con otras opciones terapéuticas^(2,7). Nuevas alternativas menos invasivas para tumores benignos han surgido desde el inicio del nuevo milenio como la parotidectomía superficial parcial o la disección extracapsular^(5,6,9). En el caso de los tumores malignos son referidas otras intervenciones quirúrgicas según la extensión del procedimiento, el grado de radicalidad, y el sacrificio de estructuras anatómicas y su función. El riesgo o la presencia de adenopatías en cuello determinarán la ejecución de algún tipo de disección ganglionar de cuello⁽⁸⁻¹⁰⁾

La anatomía del nervio facial es ampliamente variable e impredecible. Algunas clasificaciones por tipos anatómicos han surgido para enmarcar la variabilidad de opciones. Además, se señalan la técnica anterógrada y retrograda como las maniobras ejecutadas para la correcta identificación del nervio facial, según si se el procedimiento quirúrgico inicia por la ubicación del tronco principal del séptimo par o por una de sus ramas divisorias, respectivamente^(11,12). Entre las complicaciones inherentes a los procedimientos quirúrgicos se refieren: la parálisis facial temporal o permanente, el síndrome de Frey, la fistula salival entre otros^(1,13,14).

Respecto al tipo histológico, 80% de las neoplasias de la glándula parótida son benignas. El 20% restante son tumores malignos. En ambos casos existe una amplia variedad de tipos histológicos de distinto patrón de comportamiento y grado de agresividad^(1,3,7,6). La punción con aguja fina es la principal alternativa de muestreo histológico preoperatorio. Otras opciones son el corte congelado intraoperatorio y la biopsia incisional de neoplasias extensas o ulceradas^(7,8,10).

Además de los tumores malignos surgidos de la glándula parótida que requieren tratamiento quirúrgico se deben considerar otros dos grupos. El primer grupo relacionado con aquellas metástasis ganglionares que aparecen en la glándula salival provenientes de neoplasias cutáneas de piel facial, auricular o de cuero cabelludo. El segundo grupo se asocia a la extensión de tumores primarios originados en estructuras anatómicas cercanas a la glándula parótida, como la infiltración por neoplasias de conducto auditivo externo^(3,8). Aunque el propósito de la cirugía es el control de la enfermedad en cada uno de estos grupos, cada uno posee distintos porcentajes de recurrencia y supervivencia⁽⁷⁾.

El objetivo general del presente trabajo es caracterizar a pacientes con diagnóstico de neoplasias en la glándula parótida en varios centros hospitalarios capitalinos desde los años 2018 al primer trimestre del 2023, según el procedimiento quirúrgico efectuado, la técnica de identificación del nervio facial, y la relación de los hallazgos patológicos definitivos con los estudios de muestreo histológico preoperatorio.

MÉTODOS

Se realizó un estudio multiinstitucional, multidisciplinario, descriptivo y cuantitativo, de veintiséis pacientes evaluados desde los años 2018 al primer trimestre del 2023. Con diagnóstico de patología neoplásica en la glándula parótida y tratados quirúrgicamente por los autores. Evaluados en las consultas de cirugía de cabeza y cuello de la Cátedra Servicio de Otorrinolaringología del Hospital Universitario de Caracas, del Hospital Pérez de León 2 y del Hospital Ortopédico Infantil.

Se analizaron los pacientes de acuerdo al sexo, edad, localización de las neoplasias primarias en la glándula parótida, etapa tumoral, tipo de procedimiento quirúrgico efectuado, técnica para la identificación del nervio facial, tipos de variantes anatómicas del nervio facial, estudios de muestreo histológico previos y reporte final de anatomía patológica del tumor primario, número de ganglios extirpados y tipo de complicaciones postquirúrgicas.

Se dividieron en dos categorías de acuerdo al resultado final de anatomía patológica en neoplasias benignas o malignas. Esta última categoría incluyó los grupos de tumores primarios originados en la glándula salival, la extensión de neoplasias de conducto auditivo externo, y las metástasis de lesiones malignas de piel auricular y cuero cabelludo. Todos los especímenes quirúrgicos fueron procesados para estudio histológico.

La localización de las neoplasias primarias de glándula parótida se ubicó según la división anatómica por subdivisiones. El nervio facial divide la glándula en lóbulo superficial y profundo. El borde posterior de la rama ascendente de la mandíbula subdivide el lóbulo superficial en anterior y posterior. El punto equidistante de una línea trazada entre el borde superior e inferior de la glándula, separa la subdivisión posterior en superior e inferior. Por debajo del nervio marginal se identifica la cola de la glándula descrita⁽⁷⁾. (Ver figura 1).

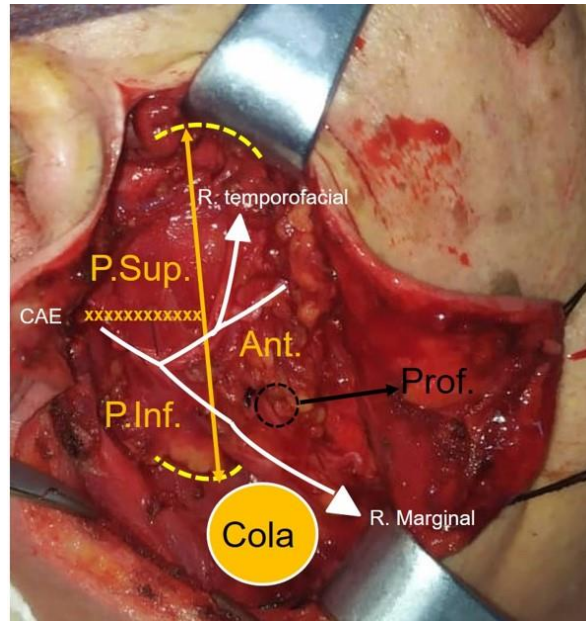


FIGURA 1.

Esquema de la clasificación de la localización de las neoplasias por subdivisiones en la glándula parótida. Líneas blancas, Nervio facial. Ant., subdivisión anterior del lóbulo superficial. Prof., lóbulo profundo. Líneas amarillas interrumpidas, borde superior e inferior de la glándula. Línea amarilla, borde posterior de la rama ascendente de la mandíbula. Línea continua de X, punto equidistante de la línea previa que divide la subdivisión posterior del lóbulo superficial en superior e inferior. P. sup., subdivisión posterosuperior. P.inf, subdivisión posteroinferior. Círculo amarillo, cola de la glándula. CAE, conducto auditivo externo.

Los tumores malignos fueron clasificados por etapas según la 8va, clasificación TNM del *American Joint Committee of Cancer (AJCC)* para glándulas salivales mayores, piel facial y conducto auditivo externo, además de las metástasis ganglionares (N) de cabeza y cuello.

El tipo de disección ganglionar de cuello estuvo determinado según la clasificación propuesta por *el Committee for Head and Neck and Surgery and Oncology of the American Academy of Otolaryngology- Head and Neck Surgery* publicada en 1991 y actualizada en 2002⁽¹⁵⁾. Otros procedimientos adicionales realizados e incluidos fueron hemiauriclectomías, auriclectomías, mastoidectomías, extirpación de piel o procedimientos reconstructivos.

La incisión para el abordaje de la región parotídea estuvo representada por el trazo de Bailey. En caso de requerir extensión facial por el extenso compromiso tumoral o por la asociación de algún tipo de disección cervical, se ejecutó la incisión cervicofacial de colgajo superior adaptable. Esta última fue caracterizada en las consultas de cabeza y cuello de las instituciones hospitalarias señaladas^(16,17). (Figura 2a y b).

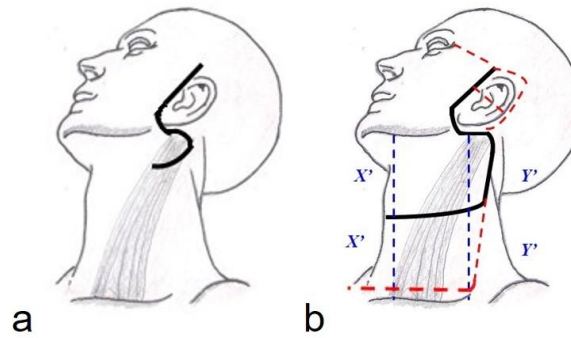


FIGURA 2.
Esquema de incisiones efectuadas en el estudio ^(16,17). a) Bailey. b) Cérvicofacial de colgajo superior adaptable o Francisque. En líneas rojas cada una de las alternativas de adaptación.

Para la identificación de los tipos de variantes anatómicas del nervio facial se tomó en cuenta la clasificación anatómica adaptada por el cirujano venezolano Francisco Montbrum, según los hallazgos evidenciados en la población nacional (18). Para facilitar su reconocimiento intraoperatorio se hizo énfasis en las variantes anatómicas de la rama cérvicofacial (Figura 3).

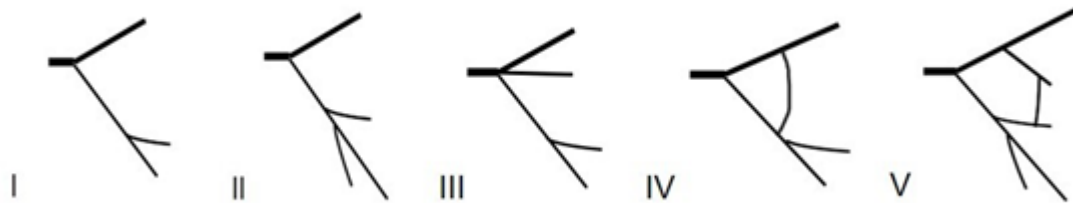


FIGURA 3.
Esquema de clasificación anatómica del nervio facial según el cirujano venezolano Francisco Montbrum. Detalle de la rama cérvicofacial del séptimo par⁽¹⁸⁾.

RESULTADOS

Dieciséis pacientes integraron la categoría de las neoplasias benignas de la glándula parótida (61,5%). El resto de la serie, diez pacientes, conformaron el de los tumores malignos (38,5%). Al desglosar esta última categoría se identificaron las siguientes neoplasias primarias: seis de la glándula salival mayor (23,1%), dos de piel auricular (7,8%), otra de cuero cabelludo (3,8%), y finalmente una lesión extensa de conducto auditivo externo con infiltración a la glándula parótida (3,8%).

La edad estuvo comprendida entre 27 y 76 años. La media y el sexo por grupo se ubicó en el de las neoplasias benignas en 58 años, con predominio del masculino (68,8%). Respecto al de los tumores malignos se localizó en 50 años y el sexo femenino fue el más común (60%). En el 65,3% de la serie se practicaron punciones con aguja fina previa. Se realizaron tres biopsias intraoperatorias con corte congelado. El resto de la serie poseía reportes de anatomía patológica provenientes de biopsias incisionales de las lesiones malignas primarias en estado de ulceración tomadas en consulta.

La ubicación superficial posteroinferior representó la localización más frecuente en casi la mitad de las neoplasias primarias de la serie (45%). Seguido de la superficial posterosuperior (25%), la cola (20%), y el lóbulo profundo (10%). La lesión primaria de cuero cabelludo se intervino en otro centro hospitalario.

El tamaño tumoral de las neoplasias malignas de glándula parótida fueron mayores o iguales a T2. Las de piel auricular y la de conducto auditivo externo se describieron como T3. El caso de piel auricular y el de cuero cabelludo presentaron una adenopatía palpable en región parotídea. Se identificó una adenopatía palpable en el nivel I ganglionar de un tumor primario de glándula salival mayor, se catalogó como N2.

La lobectomía superficial parotídea fue el procedimiento más frecuente en la categoría de las neoplasias benignas (75%). El resto, cuatro pacientes con lesiones ubicadas en la cola fueron sometidos a parotidectomías superficiales parciales. Todas abordadas por la incisión de Bailey. En doce pacientes se usó la técnica anterógrada para la correcta identificación del tronco del nervio facial. Cuatro pacientes con tumores ubicados en la división anatómica superficial posterior e inferior requirieron la aplicación de la técnica retrograda para acceder al tronco del citado nervio y el resto de sus ramas (Figura 4 a-c).

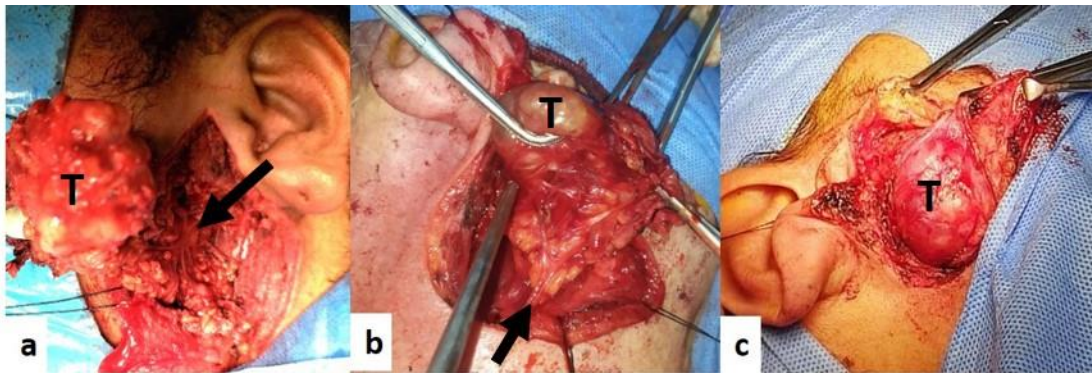


FIGURA 4.

Pacientes sometidos a lobectomía superficial parotídea por adenomas pleomorficos en distintas ubicaciones glandulares. Flecha negra, tronco del nervio facial. Letra "T", neoplasia benigna.

En la categoría de las neoplasias malignas, se realizaron seis lobectomías superficiales parotídeas por técnica anterógrada, dos asociadas con hemiauriclectomía del tumor primario en piel auricular. Tres lesiones malignas primarias ubicadas en glándula parótida, cuero cabelludo y conducto auditivo externo, se sometieron a parotidectomía radical extendida que incluyó auriclectomía total, y mastoidectomía parcial. Un paciente con neoplasia maligna de glándula salival mayor requirió parotidectomía radical (Figura 5 a-f).

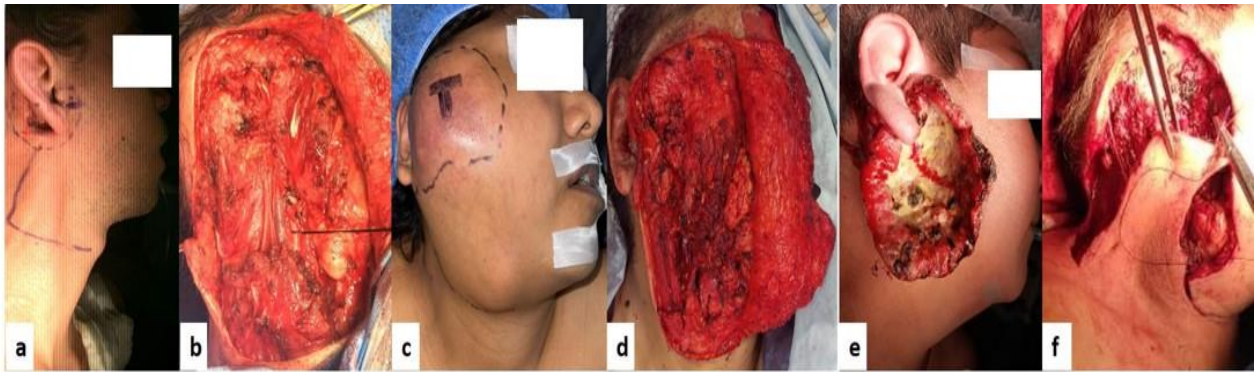

FIGURA 5.

Pacientes sometidos a parotidectomía radical por neoplasias malignas. a) Incisión cervicofacial de colgajo superior adaptable por metástasis provenientes de lesión primaria de cuero cabelludo en glándula parótida. b) Auriculectomía total con mastoidectomía y disección ganglionar de cuello en el paciente anterior. c) Tumor de glándula parótida con metástasis en cuello. d) Prolongación del extremo superior de la incisión de colgajo superior adaptable en sentido del arco cigomático para incluir toda la neoplasia en el paciente previo. Disección ganglionar de cuello. e) Extensa neoplasia de glándula parótida que infiltra la piel. f) Auriculectomía total y disección ganglionar de cuello seguido de reconstrucción con colgajo de avance en paciente anterior.

Respecto a la disposición anatómica del tronco y las ramas del nervio facial según la clasificación de Montbrum para la población venezolana se identificó el tipo I como el más común (45,5%) de la casuística. A continuación, los tipos III (22,8%), II (18,2%), y el IV (13,6%). Se acompañaron de disecciones ganglionares de cuello selectivas aquellos pacientes sometidos a hemiauriculectomía, parotidectomía radical y parotidectomía radical extendida.

Los niveles ganglionares resecaos vinieron determinados por la ubicación de las neoplasias primarias y la presencia de adenopatías palpables. Todos los casos en que se solo se ejecutó lobectomía superficial parotídea se aplicó el trazo de Bailey; en aquellos con disección ganglionar de cuello se emplazó la incisión del colgajo superior adaptable. Esta última permitió ampliar el procedimiento operatorio para la realización de las hemiauriculectomías o auriculectomías totales. El trazo quirúrgico facilitó la extirpación de una extensa neoplasia primaria de glándula salival mayor al prolongar el extremo craneal de la incisión sobre el arco cigomático. Todos los casos de auriculectomía total requirieron para el cierre del defecto, la colocación de injertos libres de piel o la rotación de un colgajo músculo cutáneo del pectoral mayor o trapecio.

El reporte histológico final más común en el grupo de las neoplasias benignas fue el adenoma pleomórfico (81,2%), seguido de un lipoma y un oncocitoma. Un paciente con reporte previo de punción con aguja fina indicado como carcinoma escamoso, fue señalado como ausente de neoplasia. El carcinoma mucoescamoso (50%) represento el más frecuente del grupo de tumores primarios malignos de glándula salival mayor. Un caso fue indicado como adenocarcinoma basaloide. Las lesiones primarias de piel auricular como carcinomas escamosos. El de cuero cabelludo y el del conducto auditivo externo fueron reportados como carcinoma basoescamosos. La sensibilidad y especificidad de la punción con aguja fina para el diagnóstico de neoplasias benignas fue de 92,3% y 50%, el porcentaje de falsos negativos es de 5,8%. El promedio de ganglios extirpados para las disecciones ganglionares de cuello selectivas fue de siete. Un paciente presentó metástasis ganglionares en un espécimen quirúrgico de linfadenectomía de cuello.

El dolor postoperatorio requirió analgésicos antiinflamatorios no esteroideos por vía endovenosa u oral, hasta el quinto día en ambos grupos. Respecto a las complicaciones inmediatas, solo un paciente con neoplasia benigna requirió reintervención por un hematoma expansivo para hemostasia selectiva. Un colgajo músculo cutáneo del pectoral mayor presentó dehiscencia en el sitio de implante, requiriendo necrectomía, y curas diarias para cierre por segunda intención. Una incisión de colgajo superior adaptable se acompañó de epidermólisis del margen posterior. El promedio de retiro de los sistemas de drenaje fue de siete días.

En la categoría de neoplasias benignas se identificó un 25% de parálisis faciales temporales, dos casos del síndrome de Frey (12,5%), y una fistula de glándula salival autolimitada por dos semanas (6,2%). No hubo diferencias significativas entre las lobectomías superficiales parotídeas y las parotidectomías superficiales parciales. Respecto a las lesiones malignas, 60% presentaron parálisis permanentes incluidas aquellas en las que se realizó parotidectomía radical. Treinta por ciento de parálisis temporales.

Durante el periodo de estudio no hubo recaídas en la categoría de neoplasias benignas. Cuarenta por ciento de los tumores malignos presentó recidivas locales antes de los dos años. Correspondiendo a una lesión primaria de glándula parótida y a las metástasis de piel auricular y de cuero cabelludo. Poseían márgenes histológicos con enfermedad en el borde profundo de la pieza, recibieron radioterapia externa y quimioterapia. Fueron reintervenidos para intentos de remoción de las recaídas locales o por ligadura de vasos arteriales sangrantes. Todos fallecieron por progresión de la enfermedad.

DISCUSIÓN

Varios cirujanos europeos describieron la realización de cirugías sobre las glándulas salivales a partir del siglo XVII. En 1921, Walter Sistrunk sugirió antes de extirpar el tumor, la identificación de la rama mandibular del nervio facial, continuando en sentido retrogrado hacia el tronco, y completar la disección de todas sus divisiones. Posteriormente, R. Janes, desarrolló la técnica de aislar el tronco del nervio entre el borde anterior del músculo esternocleidomastoideo, la porción cartilaginosa del conducto auditivo externo y el vientre posterior del músculo digástrico para seguir en sentido anterogrado por sus ramas^(16,17,19).

En Venezuela el tipo de tratamiento quirúrgico de las neoplasias en la glándula parótida también ha sido tema de interés de estudio. Eliseo Acosta ejecutó la primera extirpación parcial de la parótida por primera vez en 1848. Una década después, Guillermo Michelena realizaría la primera parotidectomía con conservación del nervio facial. Cirujanos desde finales del siglo XIX, como Luis E Rodríguez, Pablo Acosta Ortiz, Alfredo Celis Pérez, Jorge González Celis, Domingo Luciani entre otros, realizaron parotidectomías o publicaron artículos y tesis doctorales relacionadas con tumores de las glándulas salivales. En el Primer Congreso Venezolano de Cirugía, O'Daly & Bruni Celli revisaron 62 casos de tumores de glándulas salivales y los compararon desde el punto de vista patológico con la literatura internacional del momento^(11,19). Montbrum en un estudio de veinte cadáveres, estableció las relaciones anatómicas del nervio facial desde su salida del agujero estilomastoideo y su transcurrir por la glándula parótida⁽¹⁸⁾.

En el presente estudio se identificaron hallazgos similares a lo señalado en la literatura nacional e internacional, en cuanto a la frecuencia por categoría del sexo, edad, tipo histológico, y ubicación en el lóbulo superficial^(1,3,8,20,21). El adenoma pleomórfico representa más del 65% de los tumores benignos. Ocurre en personas de todas las edades, con una alta incidencia entre la cuarta y sexta década de la vida. Algunas características frecuentes al momento del diagnóstico son su ubicación en el lóbulo superficial, con un diámetro que puede ser menor de 4 cms y movable^(1-7,20,21). Respecto al carcinoma mucoceloso

es referido como la variedad histológica más común en el grupo de las neoplasias malignas con un elevado porcentaje entre el cuarto y séptimo decenio de la vida^(3,8,10,20,21).

Se estima que aproximadamente tan solo un quinto del tejido parotídeo conforma el lóbulo profundo. La mayoría de este tejido se localiza en el lóbulo superficial. Por tal motivo, el 90% de las neoplasias aparecen en este último lóbulo, y el 80% se concentra en las subdivisiones inferiores, incluida la cola de la glándula^(7,8,12). En la serie actual el 65% de las neoplasias primarias de la glándula parótida se ubicaron entre la subdivisión posteroinferior y la cola.

El tamaño tumoral promedio para el momento del diagnóstico corresponde a lesiones menores de T2 según la literatura internacional consultada (3,8). Sin embargo, durante nuestro periodo en estudio las condiciones inherentes a nuestro medio, como las dificultades económicas, la ausencia de gasolina para el traslado a los centros hospitalarios, la grave situación sanitaria y la pandemia por la COVID 19, determinaron un importante número de pacientes con neoplasias malignas mayores o iguales a T2 (22). Este aspecto suscitó la necesidad de extender las intervenciones quirúrgicas en el 60 % de la categoría maligna a procedimientos extendidos como parotidectomías radicales, mastoidectomías, auriclectomías disecciones ganglionares de cuello, y complejas reconstrucciones cutáneas.

La resección de la capsula del tumor con un margen de tejido sano, la identificación intraoperatoria del nervio facial, y el conocimiento de la amplia variedad de tipos histológicos existentes, representaron los retos a enfrentar durante las intervenciones quirúrgicas en ambas categorías de neoplasias. Las decisiones estuvieron relacionadas con la extensión de la cirugía a efectuar según el tipo histológico de neoplasia, la técnica de identificación del nervio facial para evitar su lesión, además del tipo de incisión^(7,10). El tipo histológico, el tamaño de la neoplasia, y la localización de la lesión en la glándula parótida fueron orientadores en el acto quirúrgico. Permitieron precisar la extensión del procedimiento, la incisión en piel, y el tipo de técnica a realizar para lograr la identificación del nervio facial^(8,16,20).

En cuanto a la extensión de la cirugía, la lobectomía superficial fue la intervención quirúrgica más frecuentemente realizada en ambas categorías en consonancia con lo evidenciado en la literatura consultada^(3,6-8). Son señaladas otras alternativas en las neoplasias benignas menores de 2cm como la parotidectomía superficial parcial y la disección extracapsular. Ambas con resultados comparables a la lobectomía superficial en cuanto a complicaciones. La primera alternativa se realizó en la actual serie y estuvo indicada en lesiones ubicadas en la subdivisión posteroinferior o en la cola. Este procedimiento solo demanda la identificación de la rama cervicofacial del séptimo par. La segunda alternativa puede realizarse en otras localizaciones de la glándula, pero requiere disponer del equipo de monitoreo de identificación intraoperatoria del nervio facial^(6,9,23). No contamos con el dispositivo mencionado.

El tipo de procedimiento quirúrgico en la categoría maligna de acuerdo al caso, incluyó varias opciones que abarcaron desde la lobectomía parotídea superficial, parotidectomía radical y parotidectomía radical extendida. Aquellos con metástasis parotídeas con biopsia previa de neoplasia primaria en otra localización anatómica o con adenopatías palpables en cuello de tumor maligno primario en región parotídea, fueron sometidos a disección ganglionar de cuello.

Además de la lobectomía superficial parotídea, son referidas otras intervenciones quirúrgicas para neoplasias malignas de la parótida según la extensión del procedimiento, el grado de radicalidad, y el sacrificio de estructuras anatómicas y su función. Se reconocen la parotidectomía radical y la parotidectomía radical extendida. La primera está relacionada con el sacrificio del nervio facial por su compromiso. La segunda implica la asociación de procedimientos quirúrgicos como remoción de la piel en la región auricular, auriclectomías o mastoidectomías por la invasión tumoral a estructuras cercanas como la piel sobre la región temporal, la oreja, o la mastoides. El riesgo o la presencia de adenopatías en

cuello determinarían la ejecución de algún tipo de disección ganglionar de cuello^(3,8,10). Es necesario que el cirujano posea experiencia para seleccionar el tipo de intervención apropiada⁽⁹⁾.

Diferentes tipos de incisiones han sido ideadas para el abordaje de las neoplasias de parótida. El trazo más frecuentemente utilizado fue inicialmente descrito por el profesor de cirugía oral Vilray Papin Blair de Washington en 1917. El cirujano inglés Hamilton Bailey lo modificó para completar la parotidectomía (Figura 2a). Este último ofrece una amplia exposición para la identificación del tronco del nervio facial, sus ramas y la neoplasia^(13,16,17). La herida quirúrgica de Bailey representó la incisión más frecuentemente ejecutada en la serie.

La incisión cervicofacial de colgajo superior adaptable caracterizada en las instituciones mencionadas, combina los conceptos sobre los colgajos preauriculares y exposición del nervio facial de Vilray Papin Blair, Hamilton Bailey y Francisco Montbrun, las premisas de irrigación cutánea cervical identificadas por Kambic & Sirca, con la adaptabilidad del procedimiento de acuerdo a la ubicación del tumor primario de Grandon & Brintnall⁽¹⁶⁾ (Figura 2b).

El trazo quirúrgico pudo adaptarse según la localización del tumor primario en la glándula parótida. Una extensión horizontal del extremo craneal siguiendo el arco cigomático o la prolongación por el margen posterior del pabellón auricular en sentido craneal, permitió el abordaje de lesiones de la porción superior de la región preauricular o confeccionar una auriclectomía parcial o total, respectivamente. El uso de colgajos pediculados ofreció mejores resultados en la reconstrucción de amplias áreas de defecto cutáneo, por encima de los injertos libres^(9,23), este aspecto se corroboró en el estudio.

La técnica anterógrada fue la más común para la identificación del nervio facial en la actual serie. Realizándose en la mayoría de las neoplasias ubicadas en la localización superficial posterior e inferior y en todas aquellas de las localizaciones superficial posterosuperior, la cola, y el lóbulo profundo. Solo cuatro pacientes con tumores ubicados en la división anatómica superficial posterior e inferior requirieron la aplicación de la técnica retrograda por la dificultad para evidenciar el tronco del séptimo par.

Desde el año 1955 hasta el inicio del milenio, varias instituciones hospitalarias capitalinas, desarrollaron su experiencia quirúrgica en procedimientos operatorios sobre las glándulas salivales, en series mayores de veinte pacientes. La cirugía más frecuente sería la lobectomía superficial parotídea por adenomas pleomórficos, algunos estudios recomendaron la técnica anterógrada y otros la retrograda para la identificación del nervio facial⁽¹⁹⁾. En la literatura internacional la técnica de identificación del séptimo par más reportada es la anterógrada^(2,3,9,12,23).

En la Tabla 1 se comparan los tipos de variantes anatómicas del nervio facial identificadas en el presente estudio con respecto a las evidenciadas por Francisco Montbrun⁽¹⁸⁾. Se constata un importante incremento de la variedad anatómica tipo I y un descenso del tipo IV, no se identificó el tipo V. Muy probablemente estos hallazgos asociados a la dificultad para la identificación intraoperatoria del arco nervioso que une las ramas temporofacial con la cervicofacial, característico de los tipos IV y V.

TABLA 1.

Comparación de los tipos de variantes anatómicas del nervio facial según el cirujano venezolano Francisco Montbrum⁽¹⁸⁾ y el presente estudio.

Variantes %	I	II	III	IV	V
F. Montbrum	27	13	10	33	17
Estudio Actual	45,5	18,2	22,8	13,6	-

Se señala una elevada sensibilidad y especificidad de la punción con aguja fina para el diagnóstico de las neoplasias benignas, pero un alto porcentaje de falsos negativos que oscila entre un 4% a 7%^(3,7,6,8,21). Esto determina que para poder tomar decisiones intraoperatorias en cuanto a la extensión y radicalidad del procedimiento quirúrgico apropiado, el cirujano deba apoyarse en otros aspectos como la clínica, estudios imagenológicos, los hallazgos intraoperatorios, y el uso del corte congelado intraoperatorio^(7,10,20). En la serie, obtuvimos una elevada sensibilidad, pero baja especificidad, con una tasa de falsos negativos igual a lo reportado en la literatura. La situación económica y social del paciente para poder procesar las muestras de punción con aguja fina en los laboratorios idóneos con personal experto en el área de cabeza y cuello, contribuye con la dificultad para la toma de decisiones en el curso del tratamiento⁽²²⁾.

Respecto al promedio de ganglios extirpados por espécimen quirúrgico de disección ganglionar de cuello, este se correlaciona con lo recomendado por la 6ta edición de clasificación TNM para tumores malignos. Se considera idóneo entre 6 y 10 ganglios en el espécimen quirúrgico de las disecciones selectivas y radicales respectivamente⁽²⁴⁾.

La gran mayoría de las parálisis faciales posterior al procedimiento quirúrgico son temporales oscilando según la literatura nacional e internacional entre 1,4 a 47%^(1-13,21,23) y las permanentes entre 1,6% a 11,4%^(1,5-8,17,13,23). No existe diferencias en cuanto al tipo de técnica y el porcentaje de complicaciones⁽¹²⁾. Según Larian⁽⁷⁾, la presencia de neoplasia en alguna de las subdivisiones con menor cantidad de tejido parotídeo, como la anterior, posterosuperior, anterior, y el lóbulo profundo se acompañan de un mayor número de lesiones del nervio facial durante la identificación de este último. La infiltración del séptimo par en los tumores malignos determina su sacrificio.

Las complicaciones relacionadas con la herida quirúrgica son raras en las parotidectomías, las disecciones ganglionares de cuello solas y ambas asociadas^(4,17,14). El nervio auriculotemporal ofrece ramos motores y secretores a la glándula parótida, su sección implica la reinervación por fibras simpáticas que determinan la aparición del síndrome de Frey. Su presencia en diversos estudios se señala hasta en 60% de los casos^(2,3,5-7,13). Respecto a las fistulas salivales se señalan hasta en un 3% de los casos⁽²⁾.

En la actual serie el porcentaje de parálisis temporales y el síndrome de Frey se ajustó con lo descrito en la literatura consultada. Sin embargo, el tamaño tumoral mayor de T2 de la serie implicó un elevado número de parotidectomías radicales. No hubo correlación entre la localización de la neoplasia y las parálisis temporales. Tres pacientes presentaron complicaciones relacionadas con la herida, un hematoma expansivo, una epidermiolisis de una incisión cervicofacial adaptable, y la dehiscencia de un colgajo músculo cutáneo sobre un área de defecto en piel.

Las recurrencias por adenomas pleomórficos se reportan entre un 1% a 4% en las lobectomías parotídeas, observándose en promedio diez años después de la intervención quirúrgica inicial^(7,8). Por otro lado, el porcentaje de recaídas locales por neoplasias malignas de la glándula parótida se ubica entre un

11% a 44%^(10,21). En la actual serie no se han evidenciado recaídas locales en la categoría de neoplasias benignas durante el periodo de seguimiento.

El tamaño tumoral de la neoplasia primaria, la extensión de otras lesiones malignas a la glándula parótida, la enfermedad metastásica a esta última, los bordes quirúrgicos con presencia de enfermedad en la pieza operatoria, y el compromiso del nervio facial representan factores adversos para la aparición de recaída y disminución de la supervivencia^(8,10,20). Estos aspectos determinaron el elevado número de recaídas y la elevada mortalidad en la categoría de tumores malignos.

CONCLUSIONES

En el presente estudio la lobectomía superficial de la glándula parótida representó el procedimiento quirúrgico más frecuentemente realizado en las neoplasias benignas y malignas. Otras alternativas quirúrgicas según la categoría histológica fueron elaboradas, como la parotidectomía superficial parcial y las parotidectomías radicales. La técnica más común para la identificación del nervio facial fue la anterógrada, destacándose las distintas variedades anatómicas del séptimo par. La baja especificidad de la punción con aguja fina y el porcentaje de falsos negativos representaron algunas de las dificultades a afrontar para decidir la extensión del tratamiento quirúrgico.

AGRADECIMIENTOS

A la Lic. Mary Cruz Lema de Valls y al personal de la biblioteca del Centro Médico de Caracas y el Instituto de Medicina Experimental por su tiempo y orientación en la realización del estudio.

REFERENCIAS

1. Salih A, Baba H, Saed Y. Pattern of facial nerve palsy during parotidectomy: a single-center experience. *J Int Med Res.* 2022; 50 (7): 1-9
2. Laskaris S, Chrysikos D, Koutrafouris I, Piagkou M. Partial Superficial Parotidectomy Versus Extracapsular Anatomical Dissection for the Treatment of Benign Parotid Tumors. *Acta Medica Academica* 2022;51(2):85-91. DOI: <https://doi.org/10.5644/ama2006-124.3763>. Dedeoglu S, Toprak S, Ayra M. Retrospective Analysis of 136 Patients operated for a parotid global tumor. *Med Arch.* 2022; 76(3): 170-174.
3. Dedeoglu S, Toprak S, Ayra M. Retrospective Analysis of 136 Patients operated for a parotid global tumor. *Med Arch.* 2022; 76(3): 170-174.
4. Nielsen Ch, Sand Ch, Bach A, Mirz F. Superficial Parotidectomy: Impact of Postoperative Drainage. *Ear, Nose & Throat Journal.* 2022;101(2): 105–109. DOI: <https://doi.org/10.1177/0145561320942380>
5. Yu G, Peng X. Conservative and functional surgery in the treatment of salivary gland tumours. *International Journal of Oral Science.* 2019; 11:22. DOI: <https://doi.org/10.1038/s41368-019-0059-9>
6. Vanroose J, Scheerlinck J. Clinical outcomes and cost effectiveness of superficial parotidectomy versus extracapsular dissection of the parotid gland. *Int. J. Oral Maxillofac. Surg.* 2023; 52: 191–198. DOI : <https://doi.org/10.1016/j.ijom.2022.05.001>
7. Larian B. Parotidectomy for Benign Parotid Tumors. *Otolaryngol Clin N Am* 2016; 49: 395-413.
8. Venkatesh S, Teerthanath S, Hariprasad S. Parotid Gland Tumors: 2-Year Prospective Clinicopathological Study. *Ann Maxillofac.* 2019;9:103-109.
9. Psychogios G, Bohr C, Constantinidis J, et al. Review of surgical techniques and guide for decision making in the treatment of benign parotid tumors. *Eur Arch Otorhinolaryngol.* 2021;278:15-29.

10. Cracchiolo J, Shaha A. Parotidectomy for parotid cancer. *Otol Clin N Am* 2016; 49: 415-424.
11. Valls J, Palacios N, Valdivia M. La cirugía de cabeza y cuello, una especialidad emergente. *Vitae Academia Biomédica Digital*. 2020; 81: (Enero- Marzo).
12. Suzuki M, Nakaegawa Y, Kobayashi T. Retrograde superficial parotidectomy. Indications for partial superficial parotidectomy for benign parotid gland tumors using the retrograde approach. *Fukushima J. Med. Sci.* 2020; 66 (2).
13. Mijares A, Leon A, Suarez C. Complicaciones en las cirugías de las glándulas salivales mayores. *Rev Ven Onc.* 2020; 32 (2):144-164.
14. Edmond M, Campbell E, Reddy V. Day case superficial parotidectomy—does it work?. *Eur Arch Oto Rhin Lar.* 2021; 278:4107–4112. DOI : <https://doi.org/10.1007/s00405-021-06642-7>
15. Robbins T, Samant S, Ronen O. Neck Dissection. En: Flint P, Robbins T, Haughey B, Editores. Cummings, Otolaryngology, Head and Neck Surgery. 6ta edición. Elsevier Saunders; 2015: 1837-1861.
16. Valls JC. Incisión cervicofacial de colgajo superior adaptable. *Vitae Academia Biomédica Digital*. 2017; 72 (Octubre-Diciembre).
17. Valls J, Lema MC. Historia de las incisiones cervicofaciales en cirugía oncológica. *Rev Soc Ven Hist Med.* 2018; 57.
18. Montbrun F. El facial parotídeo. *Bol Soc Ven Cir.* 1967; XXI (95): 573-584.
19. Valls J. Desarrollo de la cirugía de cabeza y cuello en Venezuela. *Gac Med Caracas.* 2020; 128(2): 159-178.
20. Garriga García E, Brito E. Disección de Cuello. Tumores de Cabeza y Cuello. Atlas Fotográfico [Internet]. 2014: 10-94. Disponible en: <http://www.tumoresdecabezaycuelloatlas.blogspot.com-,url>
21. Tabacco F, Marín J. Neoplasias de parótida. Trabajo especial de investigación para optar al título de especialista en otorrinolaringología. Caracas: Universidad Central de Venezuela; 2017. Disponible en: <http://hdl.handle.net/10872/22254>
22. Valls JC. Alternativas quirúrgicas en cirugía de cabeza y cuello. *Rev Fac Med.* 2022; 45 (1). Disponible en: http://saber.ucv.ve/ojs/index.php/rev_fmcd/issue/view/2439 .
23. Tholken R, Jering M, Mayer M, Schiele S, Muller G, Zenk J. Prospective study on complications using different techniques for parotidectomy for benign tumors. *Laryng Inv Oto.* 2021;6:1367–1375.
24. Sobin LH, Wittekind Ch. In: TNM Classification of malignant tumours. 6th Edition. New York :Wiley. 2002.