

## PRÓTESIS NASAL DE USO NOCTURNO. PRESENTACION DE UN CASO

*Recibido para arbitraje: 11/11/2005*

*Aceptado para publicación: 01/03/2007*

- **LUIZ AUGUSTO NASCIMENTO** Doctor en Otorrinolaringología y Cirugía de Cabeza y Cuello - UNIFESP
- **MARCELO COELHO GOIATO** Professor Adjunto Doutor do Departamento de Materiais Odontológicos e Prótese da Faculdade de Odontologia de Araçatuba - UNESP.
- **DANIELA NARDI MANCUSO** Maestranda do curso de Prótesis Dentaria da Faculdade de Odontologia de Araçatuba - UNESP - Araçatuba
- **MARCELO BASÍLIO DA MOTTA GABRIEL** Especialista en Prótesis Dentaria - UNESP - Araçatuba

### RESUMEN

Después de la cirugía oncológica, el paciente portador de tumor facial encuentra un desafío tan difícil como la propia enfermedad. Tal problema tiene que ver con la reducción de autoestima provocada por su nueva imagen corporal. Siendo así, el presente artículo describe una técnica de simple confección que puede solucionar problemas vividos por el paciente portador de prótesis nasal, sujeta mecánicamente por las gafas, pues por la noche el paciente se ve imposibilitado de usar ese aparato, por existir la posibilidad de estropearse. Para estos pacientes, la prótesis nasal de uso nocturno, a pesar de ser un aparato no estético se vuelve extremadamente satisfactorio proporcionando así una mejoría significativa en la cualidad de vida de estos pacientes.

**PALABRAS-CLAVE:** prótesis nasal de uso nocturno, cualidad de vida

### ABSTRACT

After an oncological surgery, a patient who has a facial tumor encounters a challenge as hard as his own illness. This problem is related to the reduction of his self-esteem, caused by his new body image. Therefore, the following article describes a simple technique that may solve problems experienced by the patient that wears nasal prosthesis mechanically retained to glasses. During his rest, the patient is unable to normally wear his prosthesis because of the risk of breaking them up. For those patients, the night-wear prosthesis, in spite of not being an esthetical prosthesis, becomes extremely satisfying, thus providing a improvement in his quality of life.

### INTRODUCCIÓN

Las cirugías oncológicas mutiladoras son una de las terapéuticas adoptadas en pacientes portadores de tumores en la región de la cabeza y cuello. Muchas veces los resultados obtenidos por esta terapéutica causan alteraciones físico-emocionales además de exclusión social.

Después de la etapa de tratamiento, se observa gran preocupación por parte de los pacientes así como de sus familiares, con la continuidad del tratamiento y la rehabilitación se observa que cuando un paciente busca rehabilitación protética es porque su autoestima ha disminuido bastante.

En este contexto, los profesionales que trabajan con rehabilitación de la región maxilo facial, asumen un papel de gran relevancia dentro de un equipo multidisciplinar, siendo que el simple hecho de confeccionar una prótesis puede mejorar significativamente la cualidad de vida de estos pacientes.

Sin embargo la rehabilitación de la región maxilo facial existe desde que el hombre trató de reparar la pérdida de esa región (Rezende, 1997), siendo que los hindúes eran expertos en reparación nasal, hacían prótesis de cuero, de marfil, de cerámica y aún realizaban el retazo cutáneo frontal como describe Sushruta en 600 a. c. en el libro sagrado de los hindúes. (Souza Filho, M. V. P. 2002)

No obstante no siempre se llega a obtener una estética satisfactoria con la cirugía plástica reparadora y se puede ver el gran rechazo de los pacientes por nuevos procedimientos quirúrgicos. Sin embargo, para esos pacientes la rehabilitación aloplástica

es satisfactorio, pues se consigue rehabilitar al paciente en corto espacio de tiempo e inclusive se evitan nuevas cirugías.

En la literatura existen muchos artículos que describen las más variadas técnicas así como los más variados materiales de confección y de retención de prótesis nasal, no obstante con respecto a la prótesis para uso nocturno, no hay mucho estudio.

Siendo así, y tratando de solucionar los problemas vividos por un paciente portador de prótesis nasal, el presente artículo describe la confección de la prótesis nasal para reposo nocturno con el objetivo de mejorar su calidad de vida.

#### **PRESENTACION DE UN CASO CLINICO**

Paciente de género masculino, moreno, de 69 años de edad, portador de una prótesis nasal, hecha de resina acrílica, sujeta mecánicamente a las gafas y químicamente con pegamento de pestañas, llegó al ambulatorio de atención odontológica para la revisión de la prótesis nasal el paciente portador de cáncer (APAAC) (fig. 1).



Fig. 1

Después de una breve anamnesis, se constató que el paciente no estaba satisfecho con la prótesis, dijo que no era cómodo al usarla en casa, especialmente en el periodo de descanso nocturno, debido a que tenía que sacársela y volver a usar el tampón que le acompañaba hacía nueve años.

Se le propuso al paciente la confección de una prótesis para uso nocturno, y se le explicó que eso, no sería una prótesis estética por sujetarse con elástico, pero que le traería una gran sensación de confort.

Con el consentimiento del paciente iniciamos la confección de la máscara facial. Para obtenerla se hizo una moldura individual en yeso para después hacer el molde propiamente dicho. Para hacer la moldura se puso una gasa humedecida en suero fisiológico en el interior de la cavidad y se hizo el moldura con alginato (JELTRATE), para después verter yeso para obtener del modelo de trabajo.

Con el modelo de trabajo listo se hizo la escultura de la prótesis propiamente dicha. Para la escultura de la nariz se utilizó arcilla y para el moldaje se empleó la anatomía artística, basada en conceptos biotipológicos del paciente. Se pidió una fotografía antigua del paciente para que la escultura quedara lo más natural posible, sólo que eso, no lo proporcionó el paciente.

Después de lista la escultura en arcilla (fig. 2) se hizo la duplicación de esta para obtener de la nariz en cera. Luego se le hizo la prueba en cera y se midió el tamaño del hilo de silicona transparente se usaría para sujetar la prótesis (fig. 3)

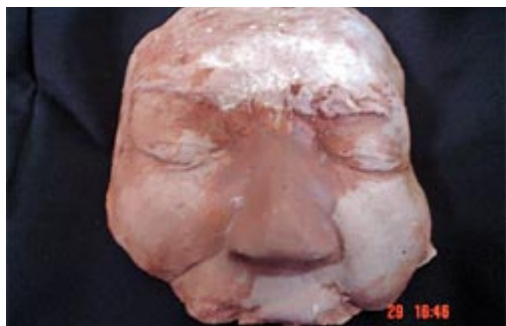

Figura 2

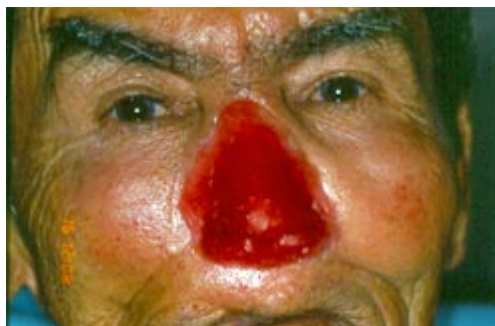

Figura 3

Se hizo la selección del color de la prótesis, juntamente con el paciente utilizando el método de "tentativa y error". Se hicieron algunas piezas pequeñas de prueba en silicona mezclados con colorantes usados en cerámica para poder conseguir mejor aspecto, lo más natural posible. (fig. 4)

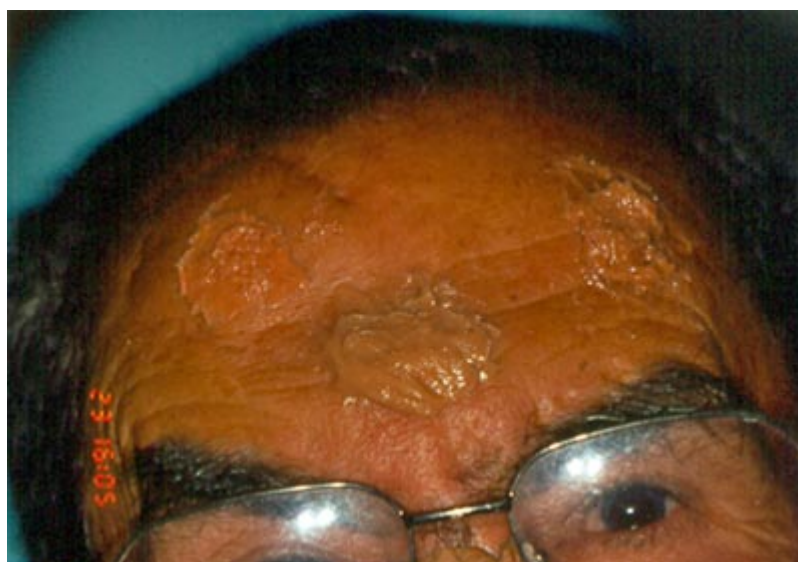

Fig. 4

Obtenido el color de la piel del paciente se procedió a la inclusión de la pieza protética en mufla para que posteriormente se pueda eliminar la cera del conjunto. Se mezclaron los colorantes cerámicos adoptados a la silicona industrial RODHIASTIC-151 (RHODIA do BRASIL). Después de procesar el material, se procedió a retirarlo del conjunto la pieza protética del paciente, dándole las debidas indicaciones de la higiene de la pieza con agua y jabón neutro. Pasado un mes el paciente volvió al APAAC, manifestando satisfacción plena con la prótesis de descanso nocturno.

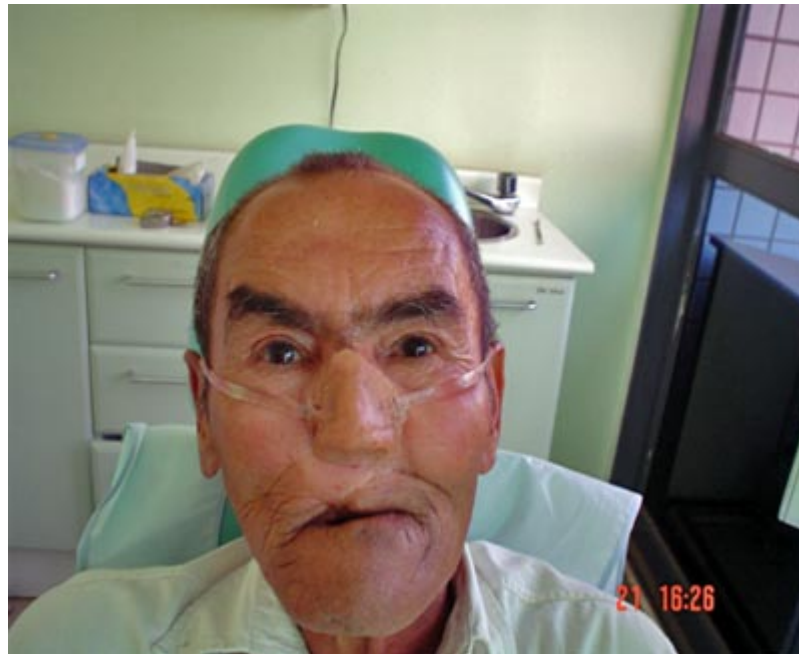


Fig. 5

#### Discusión

La prótesis nasal tiene por finalidad restaurar aloplásticamente todo o parte de la nariz que fue removida, debido a las amputaciones traumáticas, quemaduras graves y cirugías oncológicas. Estas prótesis además de restablecer la estética del paciente, ayudan a mantener limpia y humedecida la mucosa respiratoria superior, también sirve como soporte de las gafas y proporcionan un aumento significativo en la calidad de vida de los pacientes.

Se ha observado que el efecto de su nueva imagen afecta drásticamente el cotidiano del paciente pues muchas veces el paciente se aísla socialmente por presentar baja autoestima. Además para estos pacientes la prótesis nasal ya sea de uso diurno o nocturno tiene gran importancia por traer enorme beneficio, según criterios definidos por el propio paciente (principio bioético de mayor relevancia).

La reparación aloplástica de la nariz depende del conocimiento completo de los principios de armonía facial, mezcla de colores, anclaje, retención, peso de la prótesis, de la durabilidad, de la tolerancia de los tejidos, y de la comprensión residual y principalmente de la fácil adquisición del material (NITCHAUSER & SÁ-LIMA, 1996).

Sin embargo, a pesar de ser la silicona, el material que más se aproxima a lo ideal en nuestro país, el requisito de fácil adquisición ha sido un factor problemático, pues en casi su totalidad, utilizamos materiales importantes para la confección de prótesis faciales. (SCHAAF, 1970; NEVES & VILELA, 1998).

Como en nuestro país, la gran mayoría de los pacientes portadores de las secuelas quirúrgicas de tumores en la región de cabeza y cuello, presentan bajo nivel de escolaridad y rendimientos económicos insuficientes hasta incluso, para atender a sus propias necesidades básicas (AMAR et. al 2002), el protésista investiga constantemente materiales que sean de bajo costo.

Para estos pacientes, la prótesis nasal de uso nocturno, ha mostrado ser altamente eficaz porque además de ser de fácil confección, los materiales utilizados, para hacerla, se adquieren fácilmente. Además de ser, de fácil confección adquisición, la prótesis nasal viene a solucionar un gran problema vivido por los pacientes que ya usan la nocturna.

Como en la mayoría de los casos la prótesis nasal se sujeta mecánicamente a las gafas, el paciente se ve imposibilitado de utilizar la prótesis a la hora de dormir, porque se puede romper la prótesis, proporcionando así una gran consternación, ya que el paciente vuelve a revivir los problemas vivenciados antes del uso de la prótesis convencional, estos problemas relacionados aún con la baja auto estima y el temor de que pudiera entrar algún cuerpo extraño en la cavidad nasal.

Por lo tanto, lo que se observa es que la prótesis nasal de uso nocturno, aún no siendo un aparato estético provoca un aumento significativo en la calidad de vida de los paciente que lo usan.

### Conclusión

El tratamiento rehabilitador protético de pacientes con defectos faciales ofrece condiciones para que haya una mejora significativa en la calidad de vida personal, este criterio se viene observando en el aumento de la puntuación, cuando se aplica los protocolos de calidad de vida.

En este caso específico, mediante el uso de la prótesis nasal nocturno fue posible solucionar un gran problema vivenciado por los pacientes que utilizan la prótesis nasal convencional sujeta mecánicamente a las gafas; el de uso es nocturno, que además de humedecer la mucosa respiratoria superior, proporciona al paciente que la usa, mejoría en la autoestima, porque el paciente no se preocupará con estropear el aparato, e incluso tendrá la cavidad protegida contra agresiones del medio externo, durante el reposo nocturno.

### Referencias

1. Rezende J.R.V.: Fundamentos de prótese buco maxilo facial. Editora Sarvier. São Paulo. 1997. 212p.
2. Souza Filho M.V.P., Kobig R.N., Barros P.B., Dibe M.J.A., Leal P.R.A.: Reconstrução nasal: análise de 253 casos realizados no Instituto Nacional de Câncer. Revista Brasileira de Cancerologia (2002); 48(2): 239-245.
3. Nitchauser B., Sá-Lima J.R.: Desenvolvimento de uma escala cromática de tons de pele para confecção de próteses faciais em resina acrílica termopolimerizável. Rev. Odontol. UNESP (1996); 25: 41-9.
4. Schaaf N.G.: Color characterizing silicone rubber facial prostheses. Int. Dent. J. (1970); 24(.2): 198-202.
5. Neves A.C.C., Villela L.C.: Desenvolvimento de uma escala em silicona para tons de pele humana. Rev. Odontol. Univ. São Paulo (1998); 12(1): 57-63.
6. Amar A., Rapoport A., Franzi S.A. et al.: Qualidade de vida e prognóstico nos carcinomas epidermóides de cabeça e pescoço. Rev. Bras. Otorrinolaringologia (2002); 68(3): 400-3.