

TRATAMIENTO LAPAROSCÓPICO DE UN QUISTE HIDATÍDICO HEPÁTICO POLIQUÍSTICO *PORECHINOCOCCUS VOGELI*. REPORTE DE UN CASO EN VENEZUELA

Héctor Eduardo Cantele¹, José Enrique Gutiérrez², Jorge Alfredo Safar³, Adriana Falco⁴, María Alejandra Egui⁴, María Conchita Díaz⁴, Salha Abdul-Hadi⁵, Nathalie de Jesús Chacón⁶, Ana Cecilia Bruces⁷, María Valentina Díaz⁸, Carolina Urdaneta⁸, María Elena Ruíz.

1Profesor Asociado, 2Cirujano General, 3Cirujano General, 4Médico Cirujano, 5Maestría en Hematología. Profesor Asociado, 6Doctorado en Inmunología. Profesor Agregado, 7Licenciada en Bioanálisis. Auxiliar docente, 8Anatomopatóloga.

1,2,3,4Servicio de Cirugía IV. Hospital Universitario de Caracas. Cátedra de Clínica y Terapéutica Quirúrgica "D". Escuela de Medicina "Luis Razetti". Facultad de Medicina. Universidad Central de Venezuela.

5Sección de Hematología y Cátedra de Medicina Tropical. Instituto de Medicina Tropical. Escuela de Medicina "Luis Razetti". Facultad de Medicina. Universidad Central de Venezuela, Apartado Postal 47623, Zona Postal 1041-A. Los Chaguaramos-Caracas Venezuela.

6,7Sección de Biohelmintiasis y Geohelmintiasis y Cátedra de Parasitología. Instituto de Medicina Tropical. Escuela de Medicina "Luis Razetti". Facultad de Medicina. Universidad Central de Venezuela, Apartado Postal 47623, Zona Postal 1041-A. Los Chaguaramos-Caracas Venezuela.

8Sección de Patología Gastrointestinal y Hepática "Dr. Pedro Grases". Instituto Anatomopatológico "Dr Antonio O' Daly". Facultad de Medicina. Universidad Central de Venezuela.

Autor de Correspondencia: Dr. Héctor Cantele. Servicio de Cirugía IV. Hospital Universitario de Caracas. Cátedra de Clínica y Terapéutica Quirúrgica "D". Escuela de Medicina "Luis Razetti". Facultad de Medicina. Universidad Central de Venezuela. Correo electrónico: drhcantele@yahoo.es.

RESUMEN

Hidatidosis es hipoendémica en Venezuela, el primer caso autóctono en indígenas fue reportado en una paciente del estado Amazonas, de la etnia Yekuana. En este trabajo reportamos un caso de hidatidosis hepática en una indígena yekuana procedente de Amazonas por *Echinococcus vogeli*. El diagnóstico presuntivo se basó en: ecosonograma, tomografía abdominal, eosinofilia marcada y ELISA y Western Blot positivos. Se realizó resolución quirúrgica por laparoscopia llevándose a cabo punción-aspiración más cistectomía parcial y omentoplastia de quiste de 15cm entre zona 5ta y 6ta hepática, obteniéndose 250 cm³ del contenido del quiste, confirmándose al microscopio de luz la presencia de ganchos del roseto de *Echinococcus sp*. Luego se realiza cistectomía total de quiste de 3cm ubicado en el epiplón mayor (extra-hepático). La paciente egresó a las 48 horas sin complicaciones. Este trabajo constituye el primer reporte en latinoamérica de un quiste hidatídico tipo III causado por *E. vogeli* y tratado quirúrgicamente por laparoscopia.

Palabras clave: Hidatidosis hepática, Laparoscopia, *Echinococcus vogeli*

ABSTRACT

Hydatidosis is a hypoendemic disease in Venezuela. The unique autochthonous indigenous case was reported in a person from Yekuana ethnia in Amazonas State. We report in this study a hepatic hydatid case in an indigenous from Yekuana ethnia (Amazonas) caused by *Echinococcus vogeli*. The presumptive diagnosis was based on abdominal ecosonography, tomography, pronounced eosinophilia and positive ELISA and Western Blot. Laparoscopic surgery was performed to puncture-aspiration, partial cystectomy and omentoplasty of a cyst in 5th and 6th hepatic zone of 15cm diameter. It was obtained 250cc from cystic cavity, evaluated by light microscopy and confirmed the presence of rostellar hooks of *Echinococcus sp*. Later was made a total cystectomy of a 3cm diameter extra hepatic cyst located in large omentum. Patient went out at the hospital 48 hours after without complications. This work is the first report of a type III hydatid cyst by *E. vogeli* treated by laparoscopy in Latin

American.

Key words: Hydatidosis, Hepatic, Laparoscopy, Echinococcus vogeli

Recibido: 08-03-06. Aceptado: 15-06-06.

INTRODUCCIÓN

La hidatidosis es una enfermedad hipoendémica en Venezuela (1) *Echinococcus granulosus*, es la especie con mayor prevalencia a nivel mundial(2,3). Esta especie en Venezuela, prevalece en extranjeros residentes en Venezuela que se infectan en otros países endémicos como Argentina, Uruguay, Chile, Italia Portugal y España(4,5). Las especies neotropicales, *Echinococcus vogeli* y *Echinococcus oligarthrus* parasitan animales salvajes en América Central y Sudamérica(6). Los cánidos, el perro salvaje (*Speothos venaticus*) y el perro doméstico, sirven de hospedador definitivo para *E. vogeli*, en cambio los felinos silvestres son los hospedadores definitivos para *E. oligarthrus*. Con respecto a los hospedadores intermediarios, las pacas y los agutíes (*Dasyprocta* spp) sirven de hospedador intermediarios para *E. vogeli* y adicionalmente, los roedores silvestres descritos en Venezuela, Colombia y Panamá sirven de hospedadores intermediarios para *E. oligarthrus*(3,7,8). El hombre se comporta como un hospedador intermediario accidental, con quistes hidatídicos que se ubican con preferencia en hígado y pulmón.

En Venezuela el primer caso de hidatidosis en humanos fue descrito por Razetti(9) (1901), mientras que Gómez López y Luna(10) (1983) describieron la presencia de quistes hidatídicos en animales. El primer caso en humano descrito en Venezuela se le atribuye a Szotlender y col.(11) (1969) descrito en un maquinista, de raza negra, de 37 años procedente de El Callao, Estado Bolívar, con un quiste con masas poliquísticas en el lóbulo derecho del hígado y el segundo caso autóctono fue descrito por Grasses y Salazar en 1970 (12) en una paciente indígena procedente del estado Amazonas, de la etnia Yekuana y en la autopsia se evidenció un hígado con múltiples hidátides detectándose protoescolísises. Ambos casos fueron clasificados como hidatidosis "alveolar", porque para ese momento no se habían identificado las dos especies neotropicales de Suramérica.

El hígado es el sitio más frecuente de localización de los quistes hidatídicos (52 %-77 %), con mayor frecuencia en el lóbulo derecho (85 %), en los segmentos VI y VII (13) Puede afectar otros órganos en menor frecuencia como el pulmón (10 %-40 %), cerebro, bazo, hueso, piel y riñón (14) quiste hidatídico es un complejo patológico formado por la adventicia (reacción fibrosa inflamatoria crónica como respuesta del huésped al quiste), la hidátide está compuesta de la membrana hidatídica conteniendo en su interior el líquido hidatídico y la arenilla hidatídica donde se encuentran los escólex (cabeza de la taenia) que nacen de las cápsulas prolíferas que a su vez se desarrollan en la membrana hidatídica. Cada escólex (hay 400 000 por mL de arenilla hidatídica) puede escapar para formar una nueva hidátide si sale de su quiste original (15).

Cuando el tratamiento de la hidatidosis hepática es quirúrgico se fundamenta en la aspiración, toma de muestra, recambio del líquido hidatídico por una solución escolicida, aspiración del contenido de la hidátide y la extracción de las vesículas hijas. El abordaje laparoscópico ha demostrado ser efectivo y seguro para la realización de las diferentes técnicas de tratamiento de esta patología (14,16).

Las punciones percutáneas han sido utilizadas recientemente para el drenaje de los quistes, en casos complicados, en países donde la hidatidosis constituye un problema de salud pública, sin embargo, este procedimiento no se ha realizado en Venezuela(17, 18).

El caso que presentamos representa el segundo caso autóctono reportado en indígenas y el primer quiste hidatídico por *E. vogeli* resuelto vía laparoscópica en Venezuela y en Latinoamérica.

CASO CLÍNICO Y MÉTODOS

Paciente femenina de 42 años de edad, de la etnia Yekuana, natural y procedente de Cacurí, Municipio Manapiare, Estado Amazonas, quien inicia su enfermedad actual en noviembre de 2003, caracterizada por dolor en hipocondrio derecho y epigástrico, de carácter punzante, de moderada intensidad, sin atenuantes ni concomitantes. Es evaluada en el Hospital "José Gregorio Hernández" de Puerto Ayacucho, estado Amazonas donde se le realiza un ecosonograma abdominal que demostró la presencia de un tumor hepático derecho de aproximadamente 10 cm de diámetro, por lo que es referida al Hospital Universitario de Caracas. Al examen físico de ingreso se evidencia abdomen discretamente doloroso a la palpación en hipocondrio derecho y epigástrico, sin masa palpable. Entre los exámenes paraclínicos se demostró una eosinofilia de 23,6 %, con un valor absoluto de

eosinófilos (VAE) de 1 740/mm³ que llegó hasta valores de 52,8 % (VAE: 6 190/mm³), ecosonograma abdominal que demostró la presencia de lesión ocupante de espacio (LOE) hepático ecomixto con áreas quísticas hipoeogénicas, que dejan sombra acústica posterior y que ocupa la mayor parte del lóbulo hepático derecho, de 9,4 cm x 10,6 cm; tomografía axial computarizada (TAC) (**Figura 1**) que fue informada como LOE localizado en segmento hepático 5 y 6 de 15x17 cm de diámetro. Se solicitó alfa feto proteína (AFP): 2,6 ng/mL (valor normal: 0 - 10 ng/mL). Ante la sospecha de enfermedad hidatídica, se realizó test de ELISA(4,5,19) resultando positivo para hidatidosis con un valor 0,475 (valor normal: < 0,230) confirmado por Western Blot(4,5). En vista que la paciente cumplía con varios criterios de enfermedad hidatídica hepática: antecedentes epidemiológicos (contacto con perros y procedencia de zona endémica: selva amazónica), clínica, LOE quístico por TAC y Eco y diagnóstico inmunológico, se inició tratamiento médico preoperatorio, con albendazol 10 mg/kg/día, en dos ciclos por 4 semanas y 2 semanas de descanso entre ciclos. Cumplido el tratamiento médico, es llevada a quirófano para realizarle el tratamiento quirúrgico de la enfermedad hidatídica hepática, vía laparoscópica. Durante la intervención, se estudió el contenido del líquido del quiste con microscopio de luz, determinando la presencia de ganchos de los protoescolices del género *Echinococcus sp.* Posteriormente se midieron los ganchos grandes y pequeños y se determinó la especie *E. vogeli*(20). La biopsia fue informada como fragmento de membrana laminada sugestivo de quiste hidatídico, pared fibrosa con infiltrado inflamatorio crónico reagudizado, reacción gigante-celular, hemorragia reciente y calcificaciones, fragmento de parénquima hepático con proliferación ductular y hemorragia reciente focal (**Figura 3 y 4**).

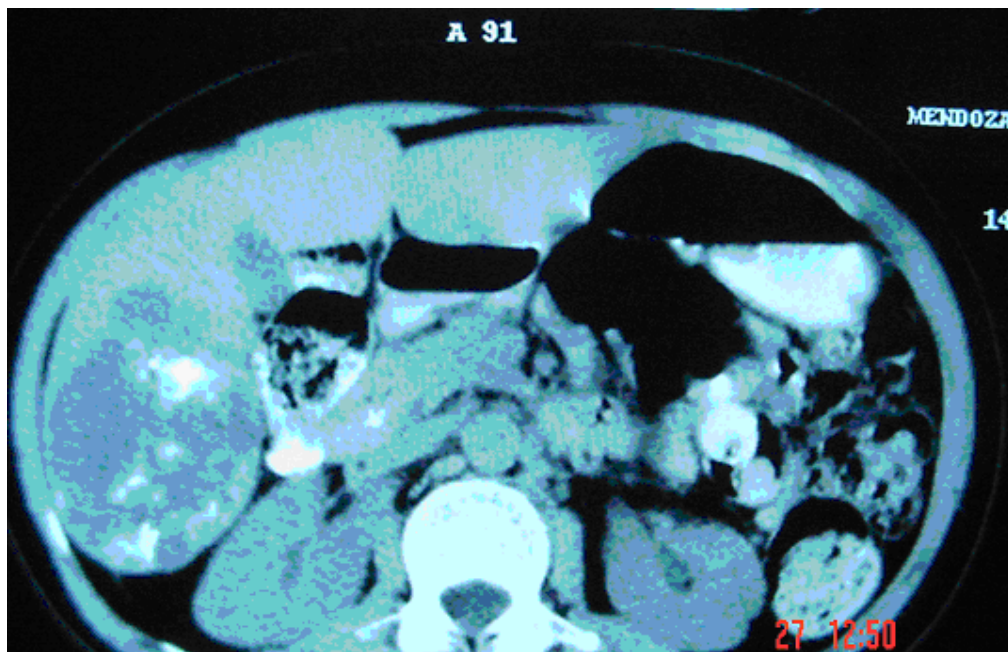


Figura 1. TAC de abdomen en la cual se observa el quiste hidatídico en el lóbulo derecho del hígado.

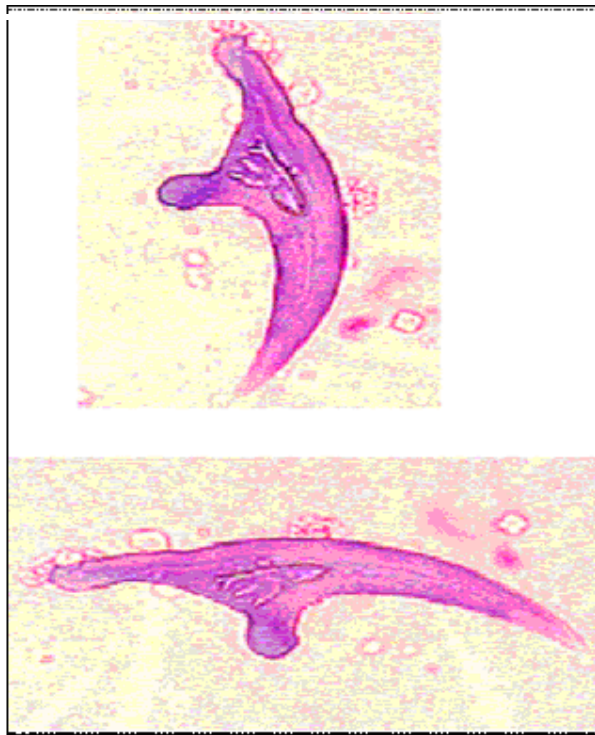


Figura 2. Se observan los ganchos del rostellum de un *Echinococcus* sp. al microscopio de luz, durante el acto quirúrgico, para la confirmación del diagnóstico parasitológico.

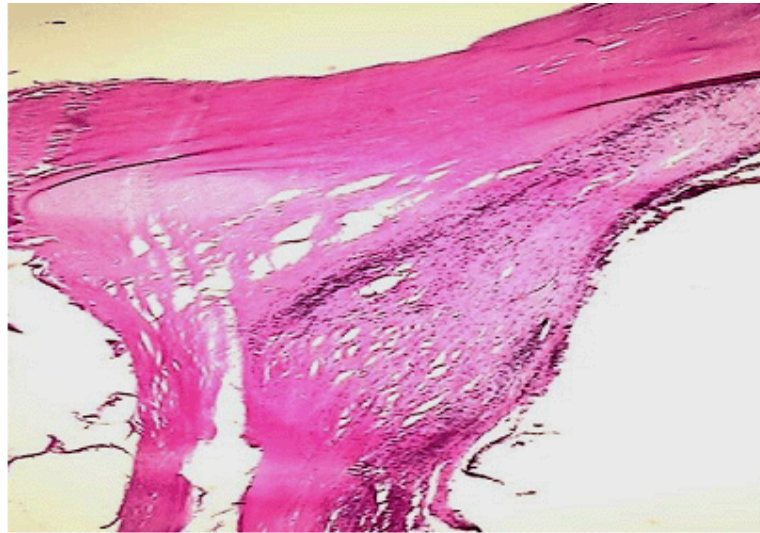


Figura 3. Corte histológico de la pared trilaminar del quiste hidatídico de *E. vogeli*.

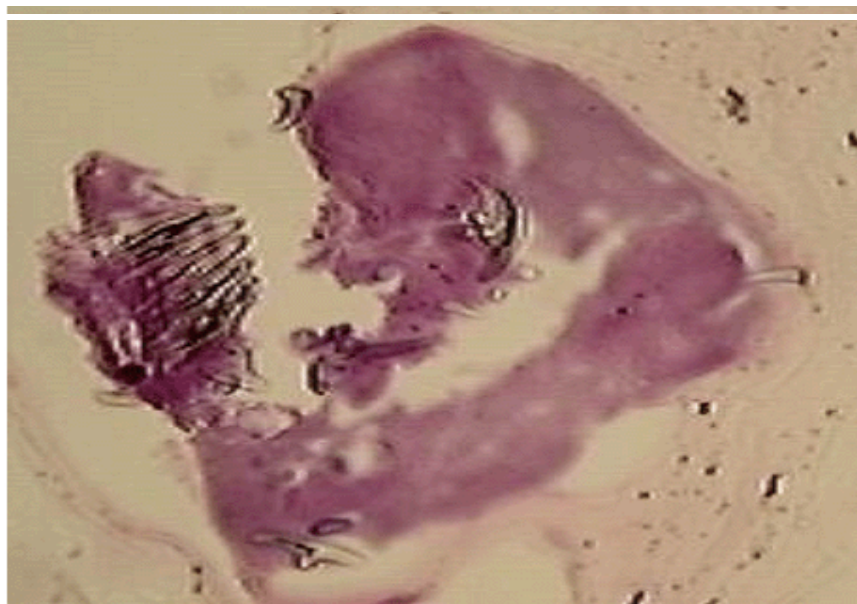


Figura 4. Corte histológico donde se observan los ganchos rostelares del protoescolice *E. vogeli*.

RESULTADOS

Procedimiento quirúrgico

Se colocó la paciente en posición en decúbito supino, Trendelenburg invertido y lateralizada hacia la izquierda 20°. Se utilizaron 4 trócares: tres de 10-12 mm de diámetro, uno a nivel de la cicatriz umbilical, otro en epigastrio a 2 cm por debajo del apéndice xifoides, otro en hipocondrio derecho en línea medio-clavicular derecha; y uno de 10 mm en línea axilar anterior derecha a 3 cm del reborde costal. Se identifican dos quistes, uno de aproximadamente 15 cm de diámetro localizado en zona 5 y 6 hepática y otro de 3 cm de diámetro, en el epiplón menor sub-hepático (extra-hepático). Se colocaron 4 ga-sas impregnadas en solución hipertónica de NaCl al 20 %, subhepáticas, que se introducen a través del portal subxifoideo, rodeando los quistes y zona de trabajo. Se realizó cistectomía total del quiste ubicado en el epiplón menor. A continuación se realizó punción y aspiración del quiste hepático, ubicado en zona 5 y 6 con dos sistemas de succión, uno dentro del quiste y otro para la aspiración del contenido quístico, que se extravase alrededor de la primera cánula. Se obtuvieron 250 cm³ del contenido del quiste, se lavó la cavidad del mismo con 250 cm³ de solución de NaCl al 20 %, cumpliendo con el precepto de colocar la misma cantidad de lo extraído dejándolo in situ durante 5 minutos para "esterilizar" el contenido y luego se aspiró, repitiendo dicho procedimiento en cinco oportunidades. Se tomó muestra del contenido del quiste y se evidenció al examen directo al microscopio de luz, protoescolices de *Echinococcus sp* ([Figura 2](#)). Posterior al lavado de la cavidad quística, con soluciones hipertónicas, se procedió a realizar la cistectomía parcial y omentoplastia con puntos intracorpóreos, utilizando sutura Ethibond® 2-0. Luego, se sustituyó el trocar de 10-12 mm ubicado subxifoideo, por uno de 18 mm para la extracción de la pared del quiste hepático, el quiste ubicado en el epiplón menor y las gasas impregnadas en solución hipertónica, introducidas en una bolsa extractora. La pérdida sanguínea aproximada durante la intervención fue de 20 cm³. El tiempo de la cirugía fue de 210 minutos. Se inició dieta vía oral a las 24 horas posoperatorias. Recibió morfina 5 mg IM cada 8 horas por 24 horas, luego ketoprofeno 100 mg cada 8 horas por 2 días. No hubo complicaciones. La paciente egresó a las 48 horas con tratamiento médico con albendazol 400 mg/día hasta completar 6 meses. Se mantuvo en control para evaluaciones ecosonográficas sucesivas a los 2 y 6 meses posoperatorio. La biopsia fue informada como fragmento de membrana laminada sugestivo de quiste hidatídico, pared fibrosa con infiltrado inflamatorio crónico reagudizado, reacción gigante-celular, hemorragia reciente y calcificaciones, fragmento de parénquima hepático con proliferación ductular y hemorragia reciente focal ([Figura 3 y 4](#)).

DISCUSIÓN

Las alternativas terapéuticas para los quistes hidatídicos hepáticos son fundamentalmente tres: tratamiento médico, punción y

drenaje por vía percutánea y la cirugía que puede ser por laparotomía o por laparoscopia (14, 16-18, 21-23)

La selección del método a utilizar es fundamental y va a depender de las características ecográficas según la clasificación de Gharbi y col. (24) (**Tabla 1**) y del tamaño del quiste (14) (**Tabla 2**). Nuestra paciente, se presentó de acuerdo a la clasificación de Gharbi y col.(24) como un quiste hidatídico tipo III, por lo cual recibió un esquema diario de 10 mg/kg/día vía oral de albendazol durante 2 meses preoperatorio, para luego ser operada y seguir con un esquema de albendazol posoperatorio como será descrito posteriormente.

Tabla 1

Clasificación ecosonográfica de Gharbi y col., 1981

Tipo	Características
I	Univesicular, contenido líquido
II	Univesicular, membranas flotantes
III	Multivesicular, contenido a predominios líquidos
IV	Heterogéneo a predominio sólido
V	Lesión sólida calcificada

Tabla 2

Esquemas de tratamiento según tipo de quiste hidatídico y tamaño (Sayek y col., 2004)

Tipo	Tamaño (cm)	Conducta
I	<3 3-7,5 >7,5	Control ecográfico Tratamiento médico Drenaje y/o cirugía
II	<7,5 >7,5	Tratamiento medico Drenaje y/o cirugía
III	<7,5 >7,5	Tratamiento medico Drenaje y/o cirugía
IV	Cualquiera	Evaluar situaciones particulares. Diagnósticodiferencial. Control ecográfico
V	Cualquiera	Evaluar situacione particulares. Control ecográfico

El drenaje percutáneo asociado a la inyección de escolicidas es un método que se realiza con éxito en algunos centros siendo recomendado en aquellos pacientes en los que el abordaje quirúrgico es difícil por su localización anatómica o cuando existen múltiples quistes, lo que imposibilita su resección(17,18). Sin embargo, en ningún momento fue planteado como tratamiento en esta paciente pues reunía las condiciones necesarias para el tratamiento quirúrgico.

Existen 2 formas de abordar quirúrgicamente los pacientes portadores de quistes hidatídicos de esta localización, vía laparotomía o vía laparoscopia(14, 22). Para el tratamiento quirúrgico del quiste hidatídico se deben seguir los pasos establecidos que permitan esterilizar el quiste y evitar la contaminación secundaria con el contenido del mismo que puede desencadenar anafilaxia, asma, y edema laríngeo o siembra y posterior desarrollo de nuevos quistes cuyo manejo es sumamente dificultoso(25,26).

En nuestra paciente, hicimos un abordaje laparoscópico, porque en múltiples estudios se ha comprobado como seguro, simple,

efectivo, con baja morbi-mortalidad y viable para el tratamiento del quiste hidatídico hepático, con la misma efectividad que los procedimientos abiertos, en casos seleccionados como en quistes únicos, en segmentos III; IV; V y VIII sin evidencia de infección o calcificación e independientemente del tamaño(22,23,25).

Una vez localizado el quiste, se realiza la hidatidotecnia, que consiste en la protección de la pared abdominal, el peritoneo y el área de la punción con compresas (gasas en el caso de la laparoscopia) impregnadas con soluciones hipertónicas, para posteriormente realizar la punción-aspiración del contenido del quiste inyectando soluciones escolicidas(27), en la misma cantidad que se extrajo, manteniéndola dentro del quiste durante 2-5 min y repitiendo este procedimiento durante 4-5 veces. En nuestro caso, fueron introducidas a través del trocar de epigastrio 4 gasas impregnadas con solución de NaCl al 20 % y fueron colocadas, como fue descrito anteriormente, al igual que utilizamos 2 cánulas de succión para evitar la extravasación del contenido del quiste. Se han utilizado múltiples soluciones escolicidas entre las cuales tenemos peróxido de hidrógeno al 3 %-5 %, etanol al 70 %-95 %, yodo-povidona al 10 % y soluciones hipertónicas desde el 15 % al 21 % siendo esta última la utilizada por nosotros(27).

En cuanto a la técnica para el tratamiento quirúrgico del quiste, todas deben cumplir las siguientes condiciones: evitar la contaminación, impedir la persistencia de la cavidad residual, impedir la supuración, evitar las fistulas biliares, evitar las recidivas, reducir la hemorragia intra-operatoria, la inserción precoz del paciente y reducir los costos(25).

Para la selección del método a utilizar se debe tomar en cuenta la edad y condición general del paciente; tamaño, localización, número, estado y evolución del quiste, edad del parénquima circulante, estado inmunológico, el equipo quirúrgico y la complejidad del control posoperatorio.

En nuestra paciente realizamos la cistectomía parcial con epiploplastia intracavitaria que esta indicada en quistes univesiculares hialinos o con vesículas hijas hialinas con adventicia fina y situados en los bordes hepáticos en la región supravesicular o posterovesicular, tal cual los hallazgos de esta paciente. La epiploplastia u omentoplastia intracavitaria tiene por objeto imitar el procedimiento de curación natural de las superficies cruentas intrabdominales reduciendo la tasa de complicaciones posoperatorias. No debe ser utilizado cuando existan evidencias o sospechas de infección o cualquier otra patología adventicial(26). Existen otros procedimientos quirúrgicos de acuerdo a las características del quiste, como por ejemplo, el procedimiento de Mabit, el método de Posadas, la marsupialización, la cistostomía, la resección de la adventicia, la cistectomía en bloque de Napalakkoff, las hepatectomías regladas: excepcionalmente en quistes múltiples que asienten en un lóbulo hepático, en quistes calcificados y con destrucción casi total del lóbulo(28,29). Estas técnicas pueden realizarse por vía laparoscópica siendo las más utilizadas la cistectomía parcial o total con omentoplastia intracavitaria, en vista de ser un procedimiento sencillo y efectivo a través de este abordaje con algunas modificaciones que permitan la seguridad del procedimiento(30).

En el abordaje laparoscópico la protección de la cavidad se realiza con gasas impregnadas con soluciones hipertónicas; deben utilizarse dos sistemas de succión, uno que permita la aspiración del quiste y otro que aspire el contenido que salga alrededor de la otra cánula de aspiración que se encuentra dentro del quiste aspirando su contenido. Se recomienda utilizar para la aspiración del quiste una cánula de aspiración gruesa que tenga un sistema que permita la aspiración e irrigación intermitente. Se han utilizado trócares de laparoscopia, dispositivos de liposucción y se han diseñado cánulas especiales para la aspiración irrigación de los quistes hidatídicos(31,32).

En nuestra paciente, se logró visualizar la cavidad del quiste para descartar comunicación con conductos biliares y para verificar la aspiración de todo el contenido. La pared del quiste resecada y las gasas fueron retiradas introducidas en una bolsa extractora tal cual como ha sido descrito por otros autores(23,25).

Las principales complicaciones posoperatorias son la infección de la cavidad quística, la aparición posoperatoria o persistencia de fistula bilioquística, hemorragia intraquística, persistencia de la cavidad residual y diseminación a órganos vecinos (cáncer blanco)(16,30). En esta paciente no se presentó ninguna complicación.

Consideramos que la laparoscopia es un método seguro y efectivo para el tratamiento del quiste hidatídico hepático siendo factible reproducir la técnica abierta con todas las medidas de seguridad (hidatidotecnia) para minimizar el riesgo de diseminación de la enfermedad.

Agradecimiento: Al Dr. Marco Alvarez del Instituto Anatómico de la Facultad de Medicina de la Universidad Central de Venezuela por su colaboración con la medición y fotografía de los ganchos del parásito.

REFERENCIAS

1. D'Alessandro A. Polycystic echinococcosis in tropical America: *Echinococcus vogeli* and *E. oligarthrus*. *Acta Trop.* 1997;15:67:43-65.
2. Boureé P. Hydatidosis: Dynamics of transmission. *World J Surg.* 2001;25:4-9.
3. D'Alessandro A. Descripción morfológica, ciclo biológico y distribución geográfica de las especies del género *Echinococcus*. En: Situación de la Hidatidosis-Echinococcosis en la República Argentina. Mar del Plata, Argentina: Editorial Martín; 2002.p.19-30.
4. Chacón N, Bruces AC, Alarcón de Noya B. Western blot con antígeno de quiste hidatídico como método confirmatorio de Hidatidosis en Venezuela. XXXIII Jornadas de Parasitología "Jose W"itremundo Torrealba" 26 de junio de 2004. Cumaná, Sucre - Venezuela.
5. Chacón N, Bruces AC, Salinas R, Romero K, Schmid V, Alarcón de Noya B. ELISA y Western blot con antígeno de quiste hidatídico ovino en el diagnóstico diferencial de quistes hepáticos. LV Convención Anual de AsoVac. Facultad de Ciencias, 20 al 25 de noviembre de 2005. Caracas-Venezuela.
6. D'Alessandro A, Rausch RL, Cuello C, Aristizabal N. *Echinococcus vogeli* in man, with a review of polycystic hydatid disease in Colombia and neighboring countries. *Am J Trop Med Hyg.* 1979;28:303-317.
7. Vogelsang EG, Herrera LA. *Echinococcus granulosus* (Batch, 1786) en Venezuela. *Rev Med Vet Parasitol.* 1949;8:37-42.
8. D'Alessandro A. Equinococosis neotropical en el hombre y los animales. *Colomb Med.* 1982;13:99-109.
9. Razetti L. Los quistes hidatídicos. Resumen de un trabajo de los Dres. Herrera Vegas y Cranwell de Buenos Aires. *Gac Méd Caracas.* 1901;8:65-66.
10. Gomez L, Luna G. Primeros casos de quiste hidatídico del pulmón encontrados en Venezuela. *Memorias del I Congreso Venezolano de la Tuberculosis Caracas-Venezuela.* 1938:573-576.
11. Szotlender N, Acevedo F, Carbonel E, Sogbe E. Hidatidosis hepática. Presentación de un caso autóctono. *Arch Hosp Vargas.* 1969;176:192.
12. Grasses P, Salazar N. Hidatidosis alveolar. *Gen.* 1970;25:71-89.
13. Frider B. En: Situación de la Hidatidosis-Echinococcosis en la República Argentina. Mar del Plata: Argentina Editorial Martín. 2002.p.79-106.
14. Sayek I, Tirnaksiz MB, Dogan R. Cystic hydatid disease: Current trends in diagnosis and management. *Surg Today.* 2004;34:987-996.
15. Zoppi JA. Diagnóstico histopatológico de la hidatidosis en el hombre. Experiencia del laboratorio de patología del hospital privado de comunidad. Mar del Plata. En: Situación de la Hidatidosis-Echinococcosis en la República Argentina. Mar del Plata, Argentina: Editorial Martín; 2002.p.133-137.
16. Cirenei A, Bertoldo I. Evolution of surgery for liver hydatidosis from 1950 to today: Analysis of a personal experience. *World J Surg.* 2001;25:87-92.
17. Dwivedi M, Misra SP, Dwivedi S, Kumar S, Misra V. Percutaneous treatment of hepatic hydatid cysts using hypertonic saline. *J Assoc Phys India.* 2002;50:647-650.
18. Schipper HG, Lameris JS, van Delden OM, Rauws EA, Kager PA. Percutaneous evacuation (PEVAC) of multivesicular echinococcal cysts with or without cystobiliary fistulas which contain non-drainable material: First results of a modified PAIR

method. Gut. 2002;50:718-723.

19. Bruces AC, Krizanosvski L, López J, Luciani M, Iglesias C, Loreto A, et al. ELISA y Western blot con antígeno de quiste hidatídico para el diagnóstico de hidatidosis en un país sin transmisión. XV Congreso Latinoamericano de Parasitología, XVIII Congreso Brasileiro de Parasitología y I Congreso de la Sociedad Paulista de Parasitología. Sao Paulo, Brazil 2001.

20. D'Alessandro A. Equinococosis neotropical en el hombre y los animales. Colomb Med. 1982;13:99-109.

21. Scaglioni M, Pérez J A. Tratamiento médico con albendazol en niños con hidatidosis hepática. Arch Arg Ped. 2002;100:487-492.

22. Ramachandran, C, Goel D, Arpra V. Laparoscopic surgery in hepatic hydatid cysts: A technical improvement. Surg Laparosc Endosc Percutan Tech. 2001;11:14-18.

23. Seven R, Berber E, Mercan S, Eminogh L, Budak D. Laparoscopic treatment of hepatic hydatid cysts. Surgery. 2000;128:36-40.

24. Gharbi HA, Hassine W, Brauner MW, Dupuch K. Ultrasound examination of the hydatid liver. Radiology. 1981;139:459-463.

25. Buttenschoen K, Arli Buttenschoen D. Echinococcus granulosus infection: The challenge of surgical treatment. Lang Arch Surg. 2003;388:218-230.

26. Yagci G, Ustunsoz B, Kaymakciogh N, Bozlar U, Gorgulu S, Simsek A, et al. Results of surgical, laparoscopic, and percutaneous treatment for hydatid disease of the liver: 10 Years experience with 355 patients. World J Surg. 2005;29:1670-1679.

27. Manterola C, Mansilla JA, Fonseca F. Preoperative albendazole and scolices viability in patients with hepatic echinococcosis. World J Surg. 2005; 29:750-753.

28. McFall B, Yousaf M, Calvert H, Diamond T, eparomeritakis M. Surgical treatment of hepatic hydatid cyst. Int J Clin Pract. 2004;58:479-482.

29. Schipper HG, Kager PA. Diagnosis and treatment of hepatic echinococcosis: An overview. Scand J Gastroenterol. 2004;241(Suppl):50-55.

30. Altini E, Saribeyoglu K, Pekmezci S, Uras C, Tasci H, Akcal T. An effective omentoplasty technique in laparoscopic surgery for hydatid disease of the liver. JSLS. 2002;6:323-326.

31. Zengin K, Unal E, Karabicak I, Apaydin B, Taskin M. A new instrument, the "Perfore-Aspirator" for laparoscopic treatment of hydatid cysts of the liver. Surgl Lap Endosc Perc Tech. 2003;13:80-82.

32. Guiliante F, D'Acapito F, Vellone M, Giovannini I, Nuzzo G. Risk for laparoscopic fenestration of liver cysts. Surg Endosc. 2003;17:1735-1738.
