

**UNIVERSIDAD CENTRAL DE VENEZUELA
FACULTAD DE ODONTOLOGÍA
POSTGRADO DE PROSTODONCIA**

**PROTOCOLO PARA LA TOMA DE DECISIONES EN LA
ELABORACIÓN DE PROTESIS TOTALES**

Autor: Od. Isabella Aquique R

Tutor: Prof. Otto Hoffmann I

Caracas, Noviembre de 2008

**UNIVERSIDAD CENTRAL DE VENEZUELA
FACULTAD DE ODONTOLOGÍA
POSTGRADO DE PROSTODONCIA**

**PROTOCOLO PARA LA TOMA DE DECISIONES EN LA
ELABORACIÓN DE PROTESIS TOTALES**

Trabajo especial de grado presentado
Ante la ilustre Universidad Central de
Venezuela por la Odontólogo Isabella
Aquiue Reyes; para optar al título de
Especialista en Prostodoncia

Caracas, Noviembre de 2008

Aprobado en nombre de la
Universidad Central de Venezuela
por el siguiente jurado examinador:

(Coordinador) Nombre y Apellido
C.I.

FIRMA

Nombre y Apellido
C.I.

FIRMA

Nombre y Apellido
C.I.

FIRMA

Observaciones:

Caracas, Noviembre de 2008

AGRADECIMIENTO

A Dios por ser mi guía en este largo y difícil camino.

A mi familia por apoyarme incondicionalmente en todo momento y hacer de esta meta una realidad. Mil Gracias. Los quiero mucho.

A mis compañeros de postgrado y amigos Douglas, María Angélica, Pipo, Egilda, Franklin y Juan Ramón. Somos un gran grupo.

Al Dr. Otto Hoffmann, por el apoyo y estímulo que siempre nos brindó y las carreras que nos hizo dar.

A todos los profesores de la Universidad Central de Venezuela (especialmente a los Doctores Castor Velázquez, Ramiro Bastidas y Carolina Molina), Y de la Universidad de Carabobo que nos brindaron su tiempo y conocimiento. Mi más sincero respeto.

LISTA DE CONTENIDOS

	Página
AGRADECIMIENTOS.....	iv
LISTA DE FIGURAS.....	viii
LISTA DE CUADROS.....	xiv
RESUMEN.....	xv
I.- INTRODUCCIÓN.....	1
II.- REVISIÓN DE LA LITERATURA.....	7
1. HISTORIA CLÍNICA DEL PACIENTE EDENTULO.....	10
2. EXAMEN CLÍNICO DEL PACIENTE EDENTULO.....	16
2.1 Mucosa.....	20
2.2 Saliva.....	22
2.3 Tamaño y forma de los maxilares.....	24
2.4 Tamaño y forma de los rebordes.....	26
2.5 Relación de los rebordes en sentido horizontal.....	28
2.6 Inserciones musculares.....	28
2.7 Forma de la bóveda Palatina.....	29
2.8 Lengua.....	30
2.9 Espacio sublingual y retromilohioideo.....	31
2.10 Relación labio-alveolar.....	32
2.11 Evaluación de la prótesis anterior.....	32

3. EXÁMENES RADIOGRÁFICOS.....	34
3.1 Radiografía Panorámica.....	36
3.2 Radiografía Cefálica Lateral.....	43
4. CONSENTIMIENTO INFORMADO.....	46
5. IMPRESIONES ANATÓMICAS.....	48
5.1 Desinfección de las Impresiones.....	53
6. MODELOS ANATÓMICOS.....	55
7. IMPRESIONES FUNCIONALES.....	61
7.1 Modelado del Borde Funcional.....	62
7.1.1 Técnica.....	64
7.2 Impresión Propiamente dicha.....	67
7.3 Tipos de Impresión.....	68
8. MODELOS FUNCIONALES O DE TRABAJO.....	74
8.1 Placas de articulación.....	75
9. REGISTRO DE RELACIONES INTERMAXILARES.....	78
9.1 Plano Protésico.....	80
9.2 Individualización de las referencias para el montaje de los dientes.....	82
9.3 Dimensión Vertical y Relación Céntrica.....	86
10. SELECCIÓN DE FORMA Y TAMAÑO. ENFILADO.....	95
10.1 Forma y Tamaño.....	95
10.2 Enfilado.....	99
11. PROCESADO DE LA DENTADURA O ACRILIZADO.....	102
11.1 Pasos.....	103

11.1.1 Enmuflado.....	103
11.1.2 Desencerado.....	104
11.1.3 Empacado y prensado del acrílico.....	104
11.1.4 Tratamiento Térmico.....	105
11.1.5 Desenmuflado.....	105
11.1.6 Remonta.....	106
11.1.7 Acabado y Pulido.....	106
12. INSTALACIÓN, INSTRUCCIÓN Y CONTROL.....	106
III.- CONCLUSIONES.....	113
IV.- REFERENCIAS.....	117
V.- ANEXOS.....	127

LISTA DE FIGURAS

Figuras		Página
Figura 1	Clasificación de las prótesis. Tomado de Plasencia, 1988.....	7
Figura 2	Protocolo para la toma de decisiones en prótesis totales, 2008.....	9
Figura 3	Fases en la realización de la historia clínica en prótesis totales. La autora. La autora, 2008.....	10
Figura 4	Examen clínico en prótesis totales. Esquema. La autora, 2008.....	16
Figura 5	Relaciones intermaxilares. Tomado de Geering, 1989.....	25
Figura 6	Exámenes radiográficos en prótesis total. Esquema. La autora 2008.....	34
Figura 7	Referencias anatómicas que se pueden observar en RX panorámica de maxilar Tomado de Haring y Jansen, 2002.....	40

Figura 8	Referencias anatómicas que se pueden observar en RX panorámica de mandíbula Tomado de Haring y Jansen, 2002.....	41
Figura 9	RX Cefálica lateral. Clasificación de Atrofia mandibular. Tomado de Guerrero, 1984.....	45
Figura 10	Impresiones anatómicas en prótesis Total. Esquema. La autora 2008.....	49
Figura 11	Cubetas stock metálicas y plásticas. La autora, 2008.....	51
Figura 12	Modificación de la cubeta con cera de utilidad. Tomado de Bortolotti, 2006.....	52
Figura 13	Elementos a observar en una correcta Impresión anatómica del maxilar edentulo. Tomado de Preti, 2008.....	52
Figura 14	Elementos a observar en una correcta Impresión anatómica de la mandíbula edéntula. Tomado de Preti, 2008.....	53

Figura 15	Desinfección de las impresiones. Tomado de Bortolotti, 2006.....	54
Figura 16	Lavado y secado de las impresiones Tomado de Bortolotti, 2006.....	55
Figura 17	Modelos anatómicos. Esquema. La autora, 2008.....	55
Figura 18	Modelos anatómicos. Estructuras Anatómicas que se deben visualizar. Cortesía Od. Juan Zárate, 2008.....	56
Figura 19	Modelos anatómicos. Delimitación de línea cero anatómica y cero funcional. Cortesía Od. Montagne 2007.....	59
Figura 20	Cubetas individuales. Cortesía Od. Montagne, 2008.....	61
Figura 21	Impresiones funcionales. Esquema. La autora. 2008.....	61

Figura 22	Modelado de los bordes con pasta Termoplástica. Cortesía Od. Juan Zárate, 2008.....	67
Figura 23	Impresiones encajonadas. Cortesía Od. Juan Zárate. 2008.....	73
Figura 24	Impresiones funcionales. Esquema. La autora, 2008.....	74
Figura 25	Modelos funcionales. Cortesía Od. Juan Zárate, 2008.....	75
Figura 26	Conformación de los rodetes. Cortesía Od. Juan Zárate.....	76
Figura 27	Altura de los rodetes. Tomado de Preti 2008.....	77
Figura 28	Altura de los rodetes. Tomado de Geering, 1989.....	78
Figura 29	Registros intermaxilares. Esquema. La autora, 2008.....	78

Figura 30	Soporte labial. Sin prótesis y con prótesis. Tomado de Koeck, 2007.....	80
Figura 31	Plano de Camper y Línea bipupilar. Tomado de Nayar, 2005.....	81
Figura 32	Bisectriz del ángulo. La autora. 2008.....	83
Figura 33	Determinación del ancho total de Los dientes anterosuperiores. Tomado De Garcia, 2006.....	84
Figura 34	Determinación del largo de los Dientes anteriores. Tomado de Garcia 2006.....	85
Figura 35	Zona neutra. Tomado de Plasencia 1988.....	86
Figura 36	Puntos de referencia para la toma de dimensión vertical. Tomado de Garcia, 2006.....	88

Figura 37	Técnica de manipulación de Dawson. Tomado de Bortolotti, 2006.....	93
Figura 38	Técnica de manipulación de Guichet. Tomado de Bortolotti, 2006.....	93
Figura 39	Técnica de manipulación de Ramfjord. Tomado de Bortolotti, 2006.....	93
Figura 40	Técnica de las cúspides de Cera. Tomado de Bortolotti, 2006.....	94
Figura 41	Triada estética de Berry. Tomado de Garcia, 2006.....	96
Figura 42	Tipos de perfiles. Tomado de Garcia, 2006.....	97

LISTA DE CUADROS

Cuadros	Página
Cuadro 1 Características de las pastas Termoplásticas. Tomado de Bortolotti, 2006.....	65
Cuadro 2 Comparación entre el polisulfuro Y la pasta a base oxido de zinc Eugenol. Tomado de Bortolotti, 2006.....	69

RESUMEN

La prótesis total está inmersa en un proceso de cambios. La nueva imagen se caracteriza no tanto por las innovaciones técnicas o instrumentales como por otros dos factores: el aumento de la expectativa de vida y los éxitos de la medicina preventiva. La acción conjunta de ambos desplaza cada vez más el momento del tratamiento protésico total hacia la tercera edad. En la práctica, ello significa posiblemente una disminución del número de sujetos con prótesis, pero al mismo tiempo un aumento notorio del grado de dificultad de cada tratamiento, ya que las condiciones anatómicas, fisiológicas y psicológicas suelen volverse más problemáticas con el proceso de envejecimiento. Desde esta perspectiva el tratamiento del paciente desdentado se convierte en una tarea que exige mucho más que la simple habilidad manual para construir una prótesis. Basado en lo anterior, la presente monografía tiene como objetivo principal proponer un protocolo para la toma de decisiones en la elaboración de prótesis total basado en la evidencia científica. El cual incluye la valoración general del paciente, así como de los aspectos clínicos y radiográficos que permitan llegar a un diagnóstico y plan de tratamiento acertados. De igual manera incluye aspectos importantes en la toma de impresiones, registros intermaxilares, oclusión, procesamiento, colocación y controles protésicos.

I.- INTRODUCCIÓN

La Organización de las Naciones Unidas (1991) en el marco de los estudios sobre poblaciones en el mundo, tomó en consideración la distribución de los sujetos ancianos, subdividiéndolos por procedencia, sexo, edad y formuló previsiones demográficas que son interesantes para entender cómo será la representatividad de estos individuos en los próximos años. En las proyecciones realizadas para el futuro cercano se calculó que para el año 2050 las personas con más de 60 años en el mundo pasarán desde los actuales 600 millones a 2 millardos, con una variación porcentual de 10% al 21%.

De esta manera, la sociedad de los años futuros estará compuesta por una población que envejece (Hernández, 2001). Para los individuos ancianos, un buen estado de salud bucal y una capacidad masticatoria satisfactoria son importantes para una buena calidad de vida, ya que estas situaciones influyen tanto en la composición de la dieta, las consecuentes repercusiones sobre la salud general así como en la socialización.

Para el paciente desdentado total su rehabilitación requiere de prótesis totales, que le deben devolver la estética, la fonética, la función masticatoria perdida y que además deben ser estables, contribuyendo a que el mismo conserve o recupere su salud general, manteniendo el sistema estomatognático en condiciones de normalidad.

Según fue reportado por Franks (citado por Chaar, 1996 y Stonki, 2004), el edentulismo tiene gran significado para un individuo en términos de calidad de vida y se resume en: nutrición, fonación, autoestima y aceptación social.

Según la Federación Dentaria Internacional (1987), la prevalencia del edentulismo difiere substancialmente en la mayoría de los países del mundo. Algunos de los índices más altos son encontrados en el Reino Unido y Nueva Zelandia, y los más bajos en Estados Unidos (Chester, 2002). En Suecia 49% de las personas de 54 a 64 años de edad no poseen ningún diente, subiendo hasta un 65% en el grupo de 65 a 74 años de edad (Ettinger, 1993). En varios países la prevalencia de edentulismo es mayor en mujeres que en hombres (Spanish Geriatric Oral Health Research Group, 2001).

Venezuela no se escapa de las tendencias mundiales y una de las características más relevantes de la sociedad actual, es el constante incremento de la población de adultos mayores. Según el Instituto Nacional de Estadística (2001), la población venezolana se estimó para esa fecha en 24.765.581 habitantes y la población mayor de 60 años en 1.711.298, representando esto el 6.9% del total de habitantes. Para el año 2006, este segmento de la población experimentó un aumento, llegando a 2.109.427 personas lo que equivale a 7.80% del total de habitantes para ese año.

Las proyecciones para el 2010 indican que este crecimiento continuará, estimándose en 2.519.751 (8.73% del total de habitantes). Esto se debe en gran parte al incremento de las expectativas de vida como una de las consecuencias de los adelantos experimentados en el ámbito científico y tecnológico que repercuten positivamente en el diagnóstico y tratamiento de enfermedades propias de la tercera edad. Tras este aumento de la población geriátrica, también se produce un incremento de las necesidades de la atención médica y odontológica, determinado por las características propias del envejecimiento que generan en muchos casos diferentes

grados de invalidez física y/o mental. El sistema estomatognático igualmente se ve afectado por la degeneración tisular propia de la edad, traduciéndose en una mayor incidencia de la enfermedad periodontal y pérdidas dentarias determinadas por este cuadro clínico.

Los efectos del envejecimiento en el hueso alveolar son muy parecidos a los que se manifiestan en el sistema óseo general. Así mismo, la mucosa bucal se vuelve más fina, lisa y seca con un aspecto más satinado y edematoso y con pérdida de la elasticidad (Pisanty, Mersel, Markitziu, 1989). Estos cambios fisiológicos degenerativos generan una serie de inconvenientes en los pacientes portadores de prótesis totales muco-soportadas (PTM) debido al importante compromiso en cuanto a la estabilidad y retención de las mismas.

En base a esto, la odontología se ha preocupado por el tratamiento y prevención de la etiología multifactorial del edentulismo, con lo que se ha logrado una disminución en la cantidad de personas edéntulas. El reciente énfasis impuesto en la odontología con el advenimiento de diferentes materiales y los progresos en procedimientos

restauradores, han ampliado la longevidad de la dentición natural. Sin embargo gran cantidad de la población está completamente desdentada o parcialmente dentada en el mundo. Si bien estos datos son menores en relación a épocas pasadas, el edentulismo continúa siendo un problema social en nuestros países, que debemos resolver (Palla, 1998).

La Odontología es una disciplina, que en todos sus aspectos se muestra eminentemente objetiva, donde el conocimiento teórico debe necesariamente estar acompañado por la práctica, ya en el modelo o en el individuo. La senda para cumplir este propósito no es otra que el adiestramiento paulatino que conduzca a la adquisición de destrezas psicomotoras que permitan alcanzar al estudiante los mejores logros en su práctica.

En este mismo orden de idea, los principios para la fabricación de una prótesis total son algo que todo odontólogo de práctica general debe conocer y es responsabilidad de todas las universidades el asegurarse que sus alumnos aprendan estos conceptos (Revoredo, 2007).

Por lo tanto la presente monografía tiene como objetivo principal proponer un protocolo para la toma de decisiones en la elaboración de prótesis totales.

II. REVISIÓN DE LA LITERATURA

El concepto de Prótesis Dental en la actualidad se encuentra integrado dentro del contexto amplio del paciente como una unidad funcional, que requiere un tratamiento integral, parte del cual es el tratamiento protésico.

En el esquema siguiente (fig. 1), se ofrece una panorámica de los tipos de prótesis bucal.

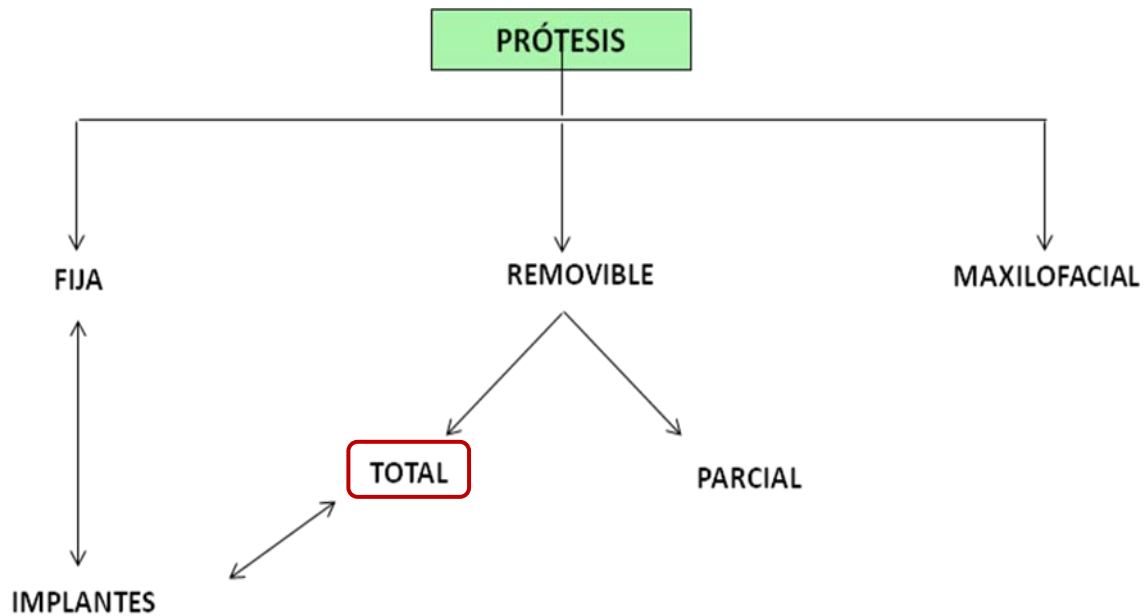


Fig. 1 Clasificación de las prótesis. Tomado de Plasencia 1988.

Dentro de esta clasificación se encuentran las prótesis removibles totales, cuyo estudio representa el interés del siguiente trabajo.

Según Geering y Kundert (1989:3), “el tratamiento de un paciente edéntulo es una tarea médica. Se trata de restablecer el equilibrio (homeostasis) del sistema masticatorio, es decir de crear unas condiciones sanas, basadas en la relación armónica entre la oclusión dental, la musculatura, las articulaciones temporomandibulares y en sistema nervioso central”.

De esta manera, el tratamiento protésico presupone mucho más que la simple habilidad manual para elaborar la prótesis dental, el tratamiento óptimo de un paciente edéntulo no es posible sin unos conocimiento básicos de anatomía, fisiología, patología, fisiopatología, radiología, microbiología, farmacología, neurología, psicología, otorrinolaringología, psiquiatría y geriatría.

Aunado a esto, se deben realizar correcta y secuencialmente todos los pasos que conllevan a su construcción, estando consientes de que cada paso es el

más importante. Siendo un conjunto de pasos, procedimientos y exámenes auxiliares solicitados para un paciente con características determinadas definido como protocolo (Diccionario Enciclopédico U.T.E.H.A, 1953), se propone un protocolo como guía para la elaboración de prótesis totales.

PROTOCOLO PARA LA TOMA DE DECISIONES EN LA ELABORACIÓN DE PROTESIS TOTALES

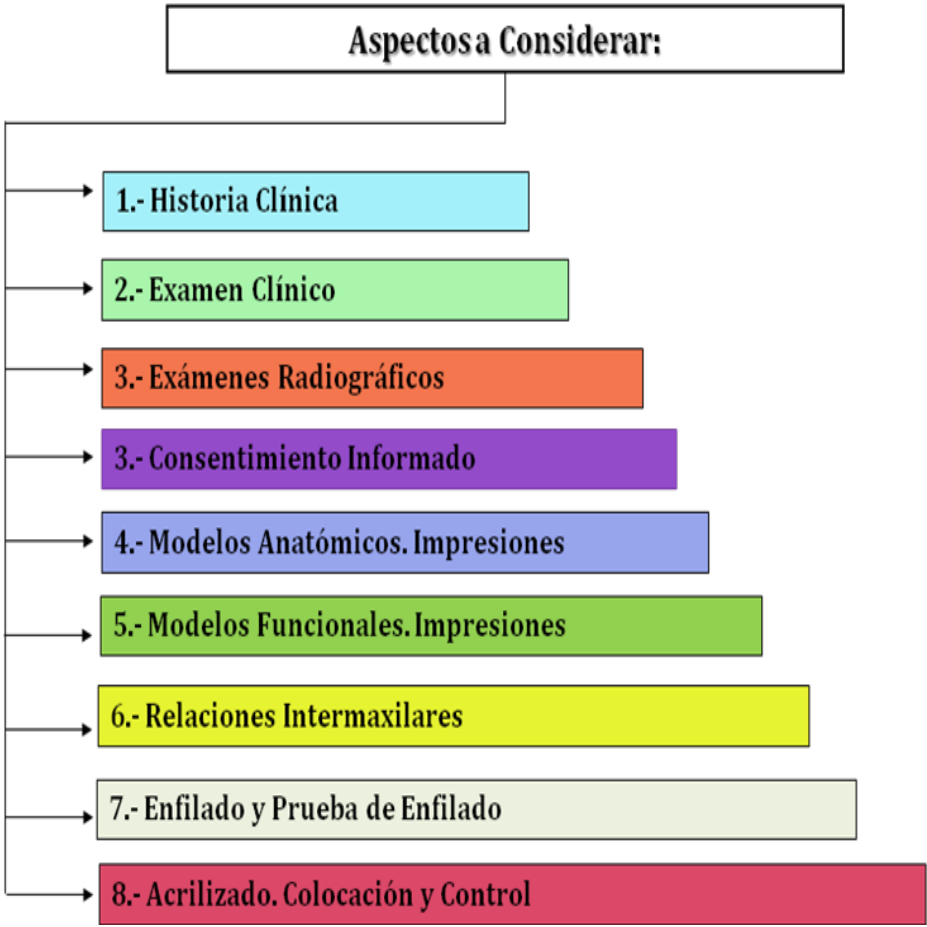


Fig. 2 Protocolo para la toma de decisiones en la elaboración de prótesis Totales. La autora, 2008.

1. HISTORIA CLÍNICA EN EL PACIENTE EDENTULO.

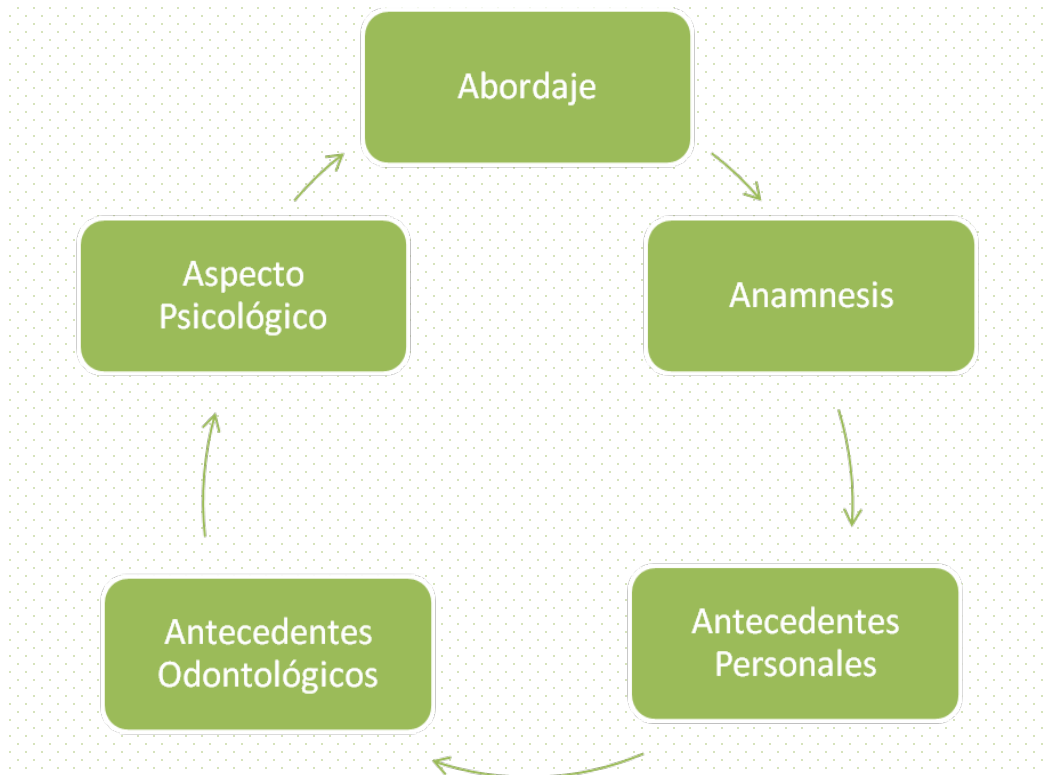


Fig. 3 Fases en la realización de la historia clínica en prótesis Totales. La autora, 2008.

La Historia clínica está compuesta de una serie de fases (Fig. 3) entre ellas abordaje, anamnesis, examen clínico y hallazgos objetivos que permitan llegar a un diagnóstico, pronóstico y plan de tratamiento adecuado que lleve a satisfacer las necesidades y expectativas del paciente edéntulo total.

La frase “nunca trates a un paciente al que no conozcas” engloba un importante concepto en el tratamiento dental, particularmente en el tratamiento del paciente edéntulo total (Geering y Kundert, 1989; Boucher, 1975). El abordaje comienza con la observación y evaluación del paciente. Cuando éste entra en el consultorio dental se deben evaluar sus funciones motoras, sus rasgos faciales, su actitud mental y su capacidad de adaptación. Una vez se entable conversación, debe indagarse acerca de su motivo de consulta y de su historia médica y medicamentos que esté recibiendo. La anamnesis más el examen clínico, deben permitir confeccionar una historia clínica completa, única manera de llegar a un diagnóstico acertado

De esta manera la rehabilitación protésica del paciente edéntulo, constituye para el odontólogo no sólo un desafío a sus capacidades técnicas, sino también a su capacidad para captar los problemas emocionales del paciente. Por lo tanto, el éxito del tratamiento depende de una interacción compleja de factores psicológicos, biológicos y constructivos (Langer, Michman, Seifert, 1961; Carlsson, 1998).

Desde el punto de vista psicológico, en 1950, el Doctor M.M. House ideó un sistema de clasificación en base a la respuesta psicológica de los pacientes edentulos, que dependió estrictamente de su impresión clínica. House clasificó a los pacientes en 4 tipos (Gamer, Tuch, Garcia, 2003):

1. Filosófico: Estos pacientes aceptan sin cuestionamiento su necesidad de tratamiento con prótesis total y están dispuestos a aceptar el juicio del odontólogo en cuanto al diagnóstico y tratamiento.
2. Crítico: Estos pacientes son los que encuentran fallas en todo lo que se hace para ellos. Nunca están contentos con sus anteriores odontólogos.
3. Histérico: Estos pacientes son descuidados con su salud bucal, dentofóbicos y están poco dispuestos a adaptarse al uso de la prótesis. Si bien estos pacientes pueden tratar de usar la prótesis, ellos frecuentemente suspenden el uso de la misma porque esperan que ésta se vea y funcione como los dientes naturales.

4. Indiferente: Este paciente tiende a no ser cuidadoso con su imagen personal. Con frecuencia buscan tratamiento solo por insistencia de su familia, ellos pueden sobrevivir sin el uso de sus prótesis.

Además de catalogar al paciente desde el punto de vista sociocultural y psicológico, es importante entender sus deseos, esperanzas y requerimientos. En efecto, muchos pacientes edéntulos tienen expectativas no realistas con respecto a los resultados estéticos y funcionales de la rehabilitación protésica total. El odontólogo debe ser lo suficientemente flexible para adaptar su conducta a cada paciente en forma individual

A partir de esta consideración resulta claro cuán importante es condicionar la conducta de los pacientes con respecto al odontólogo, para mejorar su disponibilidad y contener la aprehensión que suscita en ellos la terapia. Hirsch, Levin y Tiber (1972), encontraron que los pacientes involucrados en forma activa con las fases de la terapia están más satisfechos, que aquellos no involucrados.

Así mismo en los estudios realizados por Corah, O'Shea, y Bissell (1985), se evidenció que los pacientes que no han instaurado un buen diálogo con el odontólogo están menos satisfechos que aquellos que lograron un diálogo constructivo con el profesional.

Como en cualquier tratamiento odontológico, la historia clínica provee de información vital que permite planificar apropiadamente. El conocimiento del estado de salud/enfermedad del paciente, su medicación y sus terapias dentales previas proveen información indispensable para optimizar el curso del tratamiento y acrecentar el éxito del mismo.

Así mismo, mediante la realización de una anamnesis detallada, el odontólogo tiene la oportunidad de conocer determinadas características de la personalidad y de la vida del paciente que quizá puedan tener un efecto negativo o positivo sobre el desarrollo o el resultado del tratamiento (Geering y Kundert, 1989).

Como ya se dijo, el éxito en el tratamiento de dentaduras completas, depende de la valoración minuciosa del estado

físico y mental del paciente y de que la elección del tratamiento proporcione dentaduras completas que satisfagan las necesidades del mismo. Según DeFranco y Ortman (Del libro de Winkler capítulo 4, 2001), es una tarea difícil dominar con maestría las habilidades necesarias para elaborar dentaduras completas; igualmente desafiante es adquirir las habilidades necesarias para tratar al paciente como un todo.

Para obtener un resultado predecible es importante proceder a una cuidadosa evaluación de las condiciones de salud general y oral del paciente, entre ellas las causas de pérdidas dentarias (caries, enfermedades periodontales, traumatismos), así mismo obtener información acerca de las prótesis existentes, hábitos, de las expectativas y de la situación psicológica del mismo (Berg, 1993).

El paciente geriátrico puede tener limitaciones en muchos aspectos: problemas sistémicos y por acción de medicamentos. El anciano está frecuentemente afectado por enfermedades sistémicas que requieren de un tratamiento farmacológico. Se ha calculado que el 55% de los medicamentos ingeridos por el anciano inhiben la salivación

(Kreher, Graser y Handelman, 1987). Así mismo padece problemas propios del envejecimiento y otros de orden psicológico sensorial, mental, dificultad de movilización, etc;(Hernández, 2001), que debemos tomar en cuenta para llevar a buen término la rehabilitación.

Hay autores que plantean la necesidad desde el comienzo del tratamiento de informar y educar al paciente sobre el tipo de tratamiento que va a recibir, de modo que conozca condicionante, trascendencia, posibles limitaciones, así como participación y cooperación que deben aportar (Gray y King, 1980).

2. EXAMEN CLÍNICO DEL PACIENTE EDENTULO

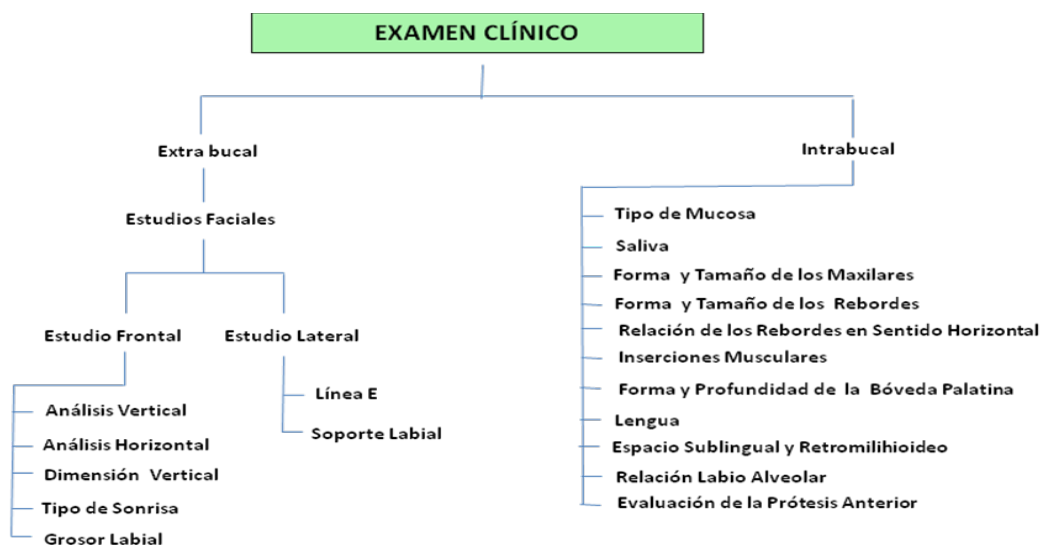


Fig. 4 Examen clínico en prótesis Totales. . La autora, 2008.

Como se describió en el apartado anterior, la evaluación del paciente con dentadura completa incluye la valoración de sus condiciones psicológicas (Gamer, Tuch y Garcia, 2003) y físicas identificadas en su historia, así como las condiciones faciales y bucales en las cuales deberá ser enfocado el esfuerzo del tratamiento.

El examen clínico consiste en determinar o averiguar ciertas circunstancias, hechos y estados patológicos. En odontología, consiste en acumular datos para formular el diagnóstico (Cátedra de Dentaduras Totales, 1992).

El exámen de las bocas edéntulas deberá ser visual y palpatorio y se deberá efectuar después del interrogatorio preliminar que hace el odontólogo.

Como lo expresan Malpica y Rossell (2007), cuándo se va a construir una prótesis total sea superior, inferior o ambas, lo primero que se debe realizar es un detallado y minucioso estudio semiológico (ver Fig. 4); los dedos deben transmitir todos aquellos detalles que la vista no alcanza a distinguir. Hecho el estudio facial que revelará la presencia o no de anomalías, se comienza con el estudio total de

la cavidad bucal; apreciándose la tonicidad y desplazamiento de los músculos labiales para prevenir al paciente de las posibles molestias durante la toma de las impresiones, para luego conocer los elementos anatómicos del terreno protético.

Los diversos autores que se han ocupado del examen clínico (House, Whighth, Giffen, Nell, Randall, etc.), coinciden en términos generales en cuanto a la manera de encararlo y en que todo lo que se observe se deberá ir anotando en la historia clínica (Cátedra de Dentaduras Totales, 1992)).

Los tejidos protésicos son denominados también terreno protésico, estos son una unidad biológica constituida por hueso y mucosa adherida, los cuales van a soportar el trabajo de las prótesis (Winkler, 2001).

Así tenemos entonces que en el maxilar superior nuestro terreno protésico será:

1.- Mucosa que recubre los procesos óseos del reborde alveolar y paladar duro, 2.- Reborde residual, 3.- Bóveda

palatina, Paladar blando (zona vibrátil), 4. Frenillo anterior (vestibular), 5.- Frenillos laterales, 6.- Papila incisiva, 7.- Rugosidades palatinas, 8.- Rafe medio, 9.- Foveólas palatinas, 10.- Zona del sellado posterior (Postdamming), 11.- Tuberosidades maxilares, 12.- Surco vestibular anterior, 13.- Surco vestibular posterior, 14.- Surco ptérigomaxilar o hamular.

En cuanto a la Mandíbula se encuentra: 1.- Mucosa que recubre los procesos óseos, 2.- Reborde residual, 3.- Frenillo labial, 4.- Frenillos laterales, 5.- Frenillo lingual, 6.- Surco vestibular anterior, 7.- Surco vestibular posterior, 8.- Línea oblicua externa, 9.- Línea oblicua interna, 10.- Papila piriforme, 11.- Surco lingual (Malpica y Rossell, 2007).

Debemos considerar también los tejidos paraprotésicos, que son todos los tejidos circunvecinos al área protésica y que se relacionan directa o indirectamente con la prótesis total sin ser soporte de ella.

Los tejidos paraprotésicos del maxilar Superior son: Paladar blando, Mucosa que recubre: Área vestibular, labio

superior, carrillo, Músculos: Mirtiforme, canino, orbicular de los labios (Haz superior) y buccinador (inserción superior).

Los tejidos paraprotésicos de la mandíbula son: Parte posterior de la papila piriforme, Lengua, piso de la boca, Mucosa que recubre: Área vestibular, labio inferior, carrillo, Músculos como el Orbicular de los labios (haz inferior), triangular, cuadrado de la barba, borla del mentón, buccinador (inserción inferior), milohioideo (Winkler, 2001)

El examen del terreno protésico debe hacerse de una manera ordenada y metódica, llevando anotación de cada una de las evaluaciones realizadas.

2.1. Mucosa.

El examen bucal debe verificar en especial el estado de las mucosas, para excluir la presencia de hiperplasias, inflamaciones, sobreproducciones micóticas y ulceraciones. La salud de la mucosa tiene gran importancia para la adaptación y estabilidad de la prótesis, así mismo, las características estructurales y funcionales de las diversas áreas de ésta y su importancia clínica han sido descritas

detalladamente por diversos autores (Boucher, 1975; Plasencia, 1988; Winkler, 2001).

El color de la mucosa revela mucho acerca de su salud. Son evidentes las diferencias entre una mucosa rosada y sana, y un tejido rojo inflamado, el problema es lograr que toda la mucosa bucal esté sana. La solución variará según las diferencias en las causas de la inflamación y el tiempo que los tejidos han estado irritados.

Algunos tejidos se recuperarán con el simple reposo (manteniendo las dentaduras fuera de boca); otros, requerirán resinas acondicionadoras de tejido dentro de las dentaduras anteriores y otros requerirán cirugía para hacerlos tan sanos como sea posible.

Según acota Geering (1989), la salud de la mucosa depende, entre otras cosas de la alimentación, que debe ser rica en vitaminas y albúmina. La alimentación con frecuencia poco variada en los pacientes de edad avanzada, tiene por ello un efecto negativo sobre los tejidos

No importa cuál sea el problema y su tratamiento, los tejidos bucales deben estar sanos antes de tomar las impresiones para las nuevas dentaduras

2.2. Saliva

La saliva interviene en el proceso de retención protésico, mediante una delgada capa de ésta que se interpone entre la mucosa y la superficie interna de la prótesis. Según Boucher (1975), el proceso de retención viene dado por factores como:

a.- Cohesión: Fuerzas que mantienen unidas a las moléculas que forman un cuerpo, por ejemplo: moléculas de saliva con moléculas de saliva.

b.- Adhesión: Atracción existente entre las superficies de dos cuerpos distintos, por ejemplo: mucosa-saliva, saliva-prótesis

c.- Tensión superficial: Fuerza que debemos ejercer para agrandar la superficie de un líquido hasta romper su unión

cohesiva. En la saliva esta tensión superficial es muy elevada.

d.- Atracción capilar: Es una fuerza desarrollada a causa de la tensión superficial, que hace que la superficies de un líquido se eleve o baje cuando está en contacto con un sólido.

Por lo anteriormente expuesto, la cantidad y consistencia de la saliva afectará la estabilidad y retención de las dentaduras y el confort con el cual el paciente las puede usar. La humedad es necesaria para que actúen los factores normales de retención.

El exceso de saliva complicará la toma de impresión y será fastidioso para el paciente, la falta de saliva o xerostomía, presenta algunos problemas más complejos como disminución de la capacidad retentiva y puede haber dolor e irritación. (Plasencia, 1988)

La saliva gruesa y viscosa también puede causar problemas. Ella puede forzar la dentadura fuera de su posición correcta, además complica la toma de impresiones

y es uno de los factores que causa que el paciente sienta náuseas mientras se le está tomando la impresión y después de la colocación de las nuevas dentaduras. Lo ideal es que haya un flujo moderado de la saliva tipo seroso, que es lo más frecuente (Boucher, 1975).

La evaluación clínica de la consistencia salival se debe realizar con el mango de un instrumento en la zona sublingual, debiendo ésta hacer un hilo al retirar el mango del mismo de esta zona.

2.3. Tamaño y Forma de los Maxilares

El tamaño del maxilar y la mandíbula determinan el tamaño del asiento basal. En términos generales mientras más grande sea el tamaño, mayor será el soporte; mientras más amplia sea la superficie de contacto, mayor será la retención (Winkler, 2001), pero a veces el gran tamaño puede deberse a hipertrofias óseas que en vez de favorecer, perjudican la retención o dificultan la colocación de la prótesis. Tales particularidades deben observarse para estudiar la posibilidad de corrección quirúrgica.

Existen tres tamaños relativos entre ambas arcadas: (ver Fig. 5) Tipo I: El maxilar y la mandíbula son del mismo tamaño, Tipo II: La mandíbula es menor que el maxilar, Tipo III: La mandíbula es mayor que el maxilar. Esto se denomina relación intermaxilar y nos define la clasificación de Angle (Clase I ó normoclusión, clase II ó prognata, y clase III ó retrognata). (Plasencia, 1988)

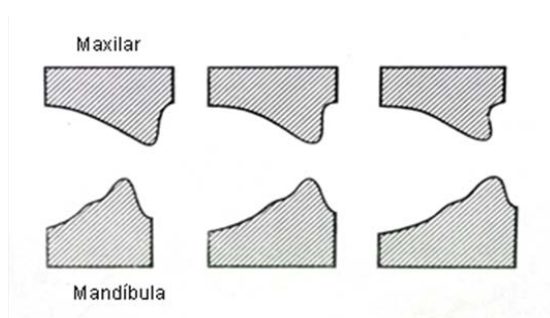


Fig. 5 Relaciones Intermaxilares.
Tomado de Geering 1989.

Se debe tomar en cuenta cualquier discrepancia en el tamaño del maxilar y la mandíbula, pues esto tendrá importancia al momento de realizar el enfilado dentario.

En cuanto a la forma de los maxilares, encontramos que pueden ser cuadrados, triangulares y ovoides, hay estudios que soportan la relación existente entre la forma del maxilar la forma de la cara y la forma del incisivo central (Berry, 1905; Nelson, 1922; Lowery, 1923).

2.4. Tamaño y Forma de los Rebordes alveolares

El reborde alveolar ideal, está compuesto por hueso de buena calidad y resistente, recubierto uniformemente de mucosa sana, sin cicatrices o arrugas hipertróficas que puedan afectar negativamente la colocación de la prótesis, tampoco aparecen frenillos que comiencen muy cerca de la cresta y pudieran mover la prótesis. Por desgracia, estas condiciones no son en absoluto frecuentes.

Plasencia (1988), clasifica el tamaño de los rebordes en:

- Normales: Conservan una altura adecuada para dar soporte a la dentadura completa y resistir sus movimientos laterales.
- Resorbidos: Aún conservan alguna resistencia al desplazamiento lateral de la dentadura.
- Planos: Están completamente resorbidos.

Pudiéndose observar que la eficiencia va de más a menos, desde el normal al reabsorbido y de éste al plano, que es el de peor pronóstico.

En cuanto a la forma, el contorno de la sección transversal del reborde alveolar es muy importante. Después de la extracción de los dientes esta sección cambia de manera radical. Cuando se extraen los dientes el reborde es amplio en su superficie oclusal, pero cuando ocurre la reabsorción, el reborde residual se hace cada vez más angosto y corto. El reborde ideal posee una parte alta amplia y lados paralelos (Boucher, 1975). A medida que un reborde se va haciendo más angosto, se hace más agudo y en consecuencia, incapaz de soportar tanta fuerza como un reborde de mayor amplitud.

Según Plasencia (1988), la forma del reborde residual en sentido vertical se clasifica en:

- En forma de U: Si es ancho y plano por encima, ofrece gran resistencia vertical.
- En forma de V: Aún puede ofrecer cierta resistencia vertical.
- En borde de cuchillo: De borde muy estrecho, afilado, sin ningún soporte vertical.

El de mejor pronóstico es el de forma en U, y el de peor pronóstico es el de borde de cuchillo. Lo ideal es que como mínimo haya de 8 a 12 mm de encía adherida.

2.5. Relación de los rebordes en Sentido horizontal

- El reborde superior está encima del reborde inferior y es el de mejor pronóstico.
- El reborde inferior es más estrecho y más corto que el superior. Aquí el pronóstico es malo y es necesario que haya una articulación muy bien balanceada.
- La mandíbula es mayor que el maxilar superior. Aquí suele haber pocas excursiones mandibulares y casi sólo hay apertura y cierre y es de mejor pronóstico que en el caso anterior (Plasencia, 1988).

2.6. Inserciones musculares

Se debe observar la posición favorable o desfavorable de las inserciones musculares y frenillos en relación con la cresta del reborde. Cuanto más alejadas estén estas inserciones, más favorable es el pronóstico. En los casos de

inserciones muy altas debe efectuarse cirugía preprotésica (frenilectomia con técnica sagital ó zetaplastía).

2.7. Forma de la bóveda Palatina

La forma más favorable de bóveda palatina es la que tiene una profundidad media, con arrugas bien definidas en la parte anterior del paladar (Boucher, 1975).

La forma del paladar duro ayuda a la retención y soporte vertical de la dentadura superior. Este puede ser plano, en forma de U y en forma ojival. El plano y en U son las de mejor pronóstico.

La unión del paladar duro con el paladar blando determina la longitud posterior de la prótesis superior y sirve para dar el sellado periférico (área del postdamming).

En cuanto al paladar blando existen tres clases de formas (Lye, 1975), que se basan en el ángulo que forma éste con el paladar duro, estas son:

- Clase I: Es un paladar blando que es más bien horizontal en continuación con el paladar duro en ángulo de

180°, es el de mejor pronóstico ya que hay varios milímetros en los que se puede colocar el sellado periférico.

- Clase II: Designa aquellos contornos palatinos que se encuentran entre clase I y clase III, son paladares más inclinados lo que hace que cada vez sea más limitada y más difícil de localizar la zona de sellado posterior.

- Clase III: Son paladares más agudos, que caen verticalmente, haciendo la zona de sellado posterior crítica y difícil de localizar, suelen ser paladares que se mueven mucho cuando el paciente habla o deglute, lo que hace que tengan un mal pronóstico para conseguir el sellado posterior. Ellos normalmente van acompañados de bóvedas palatinas en forma de V.

2.8. Lengua

La lengua, es un órgano que intervendrá en forma predominante en el éxito o fracaso de nuestra prótesis ya que cualquier movimiento de la lengua tiende a desestabilizar la prótesis.

La lengua es el factor más importante en cuanto a la retención de la dentadura inferior. Se debe observar particularmente su volumen y movilidad.

Si el tamaño es normal, el pronóstico es bueno, por el contrario, si es pequeña habrá problemas con el sellado en la zona lingual anterior, por lo general la lengua pequeña se hará hacia atrás, alejándose de los dientes anteroinferiores y con ello se romperá el sellado marginal y si es grande traerá problemas en la toma de impresiones.

2.9. Espacio Sublingual y Espacio Retromilohioideo

Plasencia (1988), describe que el espacio sublingual está limitado en la parte delantera por el reborde alveolar anterior, o lo que de él quede, hasta la zona de bicúspide de cada lado y detrás por el repliegue sublingual. Este espacio con frecuencia nos indica el posible éxito de la dentadura inferior. Si no existe o es muy pequeño, el pronóstico será malo en cuanto a retención y estabilidad.

En cuanto al espacio retromilohioideo, cuanto más alto es este espacio mejor pronóstico tiene la dentadura inferior en cuanto a retención.

2.10. Relación Labioalveolar

Se usa para determinar la relación entre la cresta del reborde alveolar residual y el labio para ambas arcadas edéntulas maxilar y mandibular, para guiar al odontólogo en decisiones de: largo de dientes, fabricación de una base de registros maxilar, y una visualización de la estética. (Garcia, 2006).

Esta medida se realiza con una sonda periodontal desde la parte superior del reborde al borde libre del labio. Si la medida es de 10 mm o más estamos en presencia de una relación labioalveolar larga, entre 8 y 10 mm una relación media y menos de 8 mm una relación corta.

2.11. Evaluación de la prótesis anterior

El examen y evaluación de la prótesis anterior es una valiosa ayuda para tener una idea de la experiencia previa del paciente, su tolerancia protésica y sus conceptos estéticos (Winkler, 2001).

El examen de las prótesis del paciente es fundamental para el éxito del tratamiento; a partir de los aparatos preexistentes, es posible obtener mucha información y

dirigir el plan de tratamiento hacia soluciones más cónsonas con el paciente (Bortolotti, 2006). Las primeras características a evaluar son la extensión, la estabilidad y la retención, otras observaciones importantes conciernen a la dimensión vertical de oclusión, al estado de los dientes artificiales y al aspecto estético y fonético. Todas estas características serán evaluadas igualmente en las prótesis nuevas, por lo tanto no ahondaremos en este momento en cada uno de estos puntos.

Solo adelantaremos que en cuanto a la extensión se debe evaluar si es consistente la discrepancia entre la base protésica que se debe realizar y la de la prótesis vieja. Posteriormente se ejecuta la prueba de estabilidad que consiste en ejercer una presión digital sobre cada uno de los premolares y molares, después de haber separado la mejilla del lado opuesto para anular el efecto de estabilización causado por la musculatura, la prótesis debe resultar estable. Una de las maneras para evaluar la dimensión vertical de oclusión es con una vista del perfil del paciente en oclusión, ésta también se puede evaluar fonéticamente a través de una conversación informal. Se debe interrogar al paciente en cuanto a la opinión que él

tiene respecto a su prótesis en cuanto a estética, estabilidad y retención. La impresión del paciente nos ayudará a realizar las modificaciones pertinentes para llegar a lograr unas nuevas prótesis que sean del agrado del mismo.

3. EXÁMENES RADIOGRÁFICOS

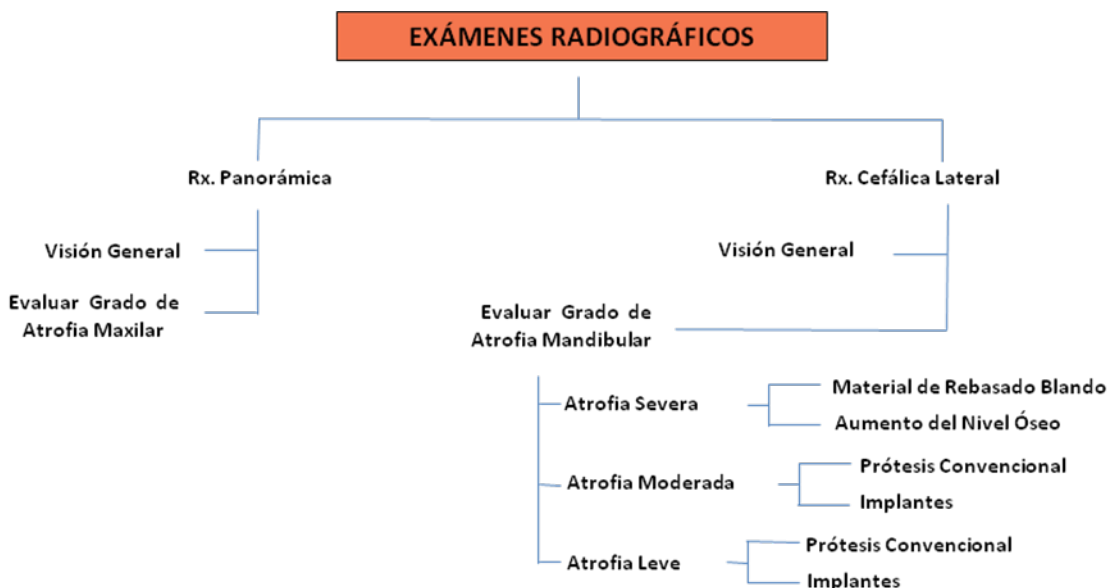


Fig. 6 Exámenes Radiográficos en Prótesis total. La autora, 2008

El examen radiográfico en el paciente edéntulo es indispensable antes de pensar en cualquier tipo de procedimiento protésico. Es un hecho bien documentado que el hueso alveolar es una estructura especializada que con la pérdida de los órganos dentales desencadena un proceso de

resorción y remodelación en forma progresiva llegando en algunos casos a provocar una severa atrofia mandibular o maxilar, siendo este fenómeno más claramente observado en la mujer que en el hombre, lo que da como resultado problemas importantes para la estabilidad de los aparatos protésicos, por lo que la valoración clínica y radiográfica es de vital importancia para la reconstrucción final (Carbajal, 1990; Carbajal, 1994).

Las observaciones más frecuentes, a parte de la información acerca de las variaciones de la morfología edéntula, son fragmentos radiculares, dientes no erupcionados, radiopacidades, radiolucencias y cuerpos extraños. Con demasiada frecuencia se observa en clínica que la morfología del reborde no revela la verdadera anatomía del hueso subyacente. Debe hacerse énfasis en que la eficacia diagnóstica de los estudios radiográficos es alta y el riesgo por radiación es bajo (Du. Kharat, 1991; Sumer, Sumer, Guler y Bicer, 2007).

Según Boucher (1975), el estudio radiográfico de maxilar y mandíbula es indispensable como parte integral de cualquier evaluación clínica para un tratamiento protésico.

Es esencial para evaluar las condiciones existentes en cada paciente que requiere de servicio protodóntico.

Dos placas radiográficas son de importancia fundamental para el análisis y diagnóstico en prótesis total ellas son: La radiografía panorámica y la radiografía cefálica lateral (ver Fig.6)

3.1. Radiografía Panorámica

La radiografía panorámica es un método auxiliar para el diagnóstico de las enfermedades de la cavidad bucal, siendo de vital importancia en el paciente totalmente edéntulo antes de la colocación de aparatos protésicos (Fatemeh y Ali Reza, 1997; Sumer et al, 2007).

Según White y Pharaoh (2004), en el pasado los odontólogos estimaban las condiciones para la colocación de la prótesis total en base al examen clínico y a la historia clínica del paciente, hoy día para un apropiado diagnóstico se requiere adicionalmente una radiografía panorámica.

En la guía de salud dental de la American Dental Association's (2006), el público es informado que “un

examen radiográfico es realizado como un procedimiento rutinario cuando el odontólogo lo considere beneficioso para su salud”.

Estudios realizados por Lyman y Boycher (1990) y White et al (2004), determinaron que las anomalías que más frecuentemente son observadas en mandíbulas edéntulas, incluyen raíces retenidas, dientes impactados por diversas razones y neoplasias.

Ha sido reportado que del 33% al 41% de los pacientes edéntulos muestran patologías (Perrelet, Bernhard y Spirgi, 1977; Spyropoulos, Patsakas y Angelopoulo, 1981), por lo tanto son recomendados estudios radiográficos conjuntamente con la valoración clínica (Lyman y Boucher, 1990).

La toma de una radiografía panorámica previa a la colocación de un aparato protésico en el paciente edéntulo se considera que es indispensable y de vital importancia no sólo para el diagnóstico de alteraciones no detectadas clínicamente sino que es también de ayuda para determinar algunos cambios y estructuras que comúnmente son observadas en el paciente edéntulo y que es necesario

reconocer antes de la rehabilitación protésica como son por sólo citar algunos: la altura alveolar, la localización del nervio dentario inferior, la posición del agujero mentoniano, etc. (Carbajal, 1994).

Soikkonen, Amiano y Xie (1996), refieren que en el maxilar superior con las radiografías panorámicas podemos establecer relación de altura del reborde residual con las cavidades correspondientes a los senos maxilares, también indican que se puede juzgar la severidad de la atrofia dependiendo de la relación de la cresta del reborde con la espina nasal anterior, clasificándola dependiendo de su avance en leve, moderada y severa considerando que la atrofia es severa si llega a alcanzar la espina nasal.

En la (figura 7) se pueden observar los puntos de referencia anatómicos normales del maxilar superior y las estructuras que lo rodean: 1. Apófisis mastoide, 2. Apófisis estiloides, 3. Meato auditivo externo, 4. Fosa glenoidea, 5. Eminencia articular, 6. Placa lateral de la apófisis pterigoides, 7. Fisura pterigomaxilar, 8. Tuberosidad maxilar, 9. Agujero infraorbitario, 10. Orbita, 11. Conducto del incisivo, 12. Agujero del incisivo, 13. Espina nasal

anterior, 14. Cornetes y cavidades nasales, 15. Tabique nasal, 16. Paladar duro, 17. Seno maxilar, 18. Suelo de seno maxilar, 19. Apófisis Cigomática del maxilar superior, 20. Arco cigomático, 21. Apófisis pterigoide.

En la (figura 8) se pueden observar los puntos de referencia anatómicos normales en la mandíbula y las estructuras que la rodean: 1. Cóndilo, 2. Hendidura coronoide, 3. Apófisis coronoide, 4. Agujero mandibular, 5. Línula, 6. Conducto mandibular, 7. Agujero mentoniano, 8. Hueso hioides, 9. Borde del mentón, 10. Fosa mentoniana, 11. Agujero lingual, 12. Tubérculos genianos, 13. Borde mandibular inferior, 14. Borde milohioideo, 15. Borde oblicuo interno, 16. Borde oblicuo externo.

Es oportuno destacar la importancia de visualizar asimetrías de los cóndilos, ramas mandibulares y la magnitud de la reabsorción ósea de los maxilares.

Scandrett (1973), comparó tres métodos radiográficos usados para la examinación en pacientes con ausencia total

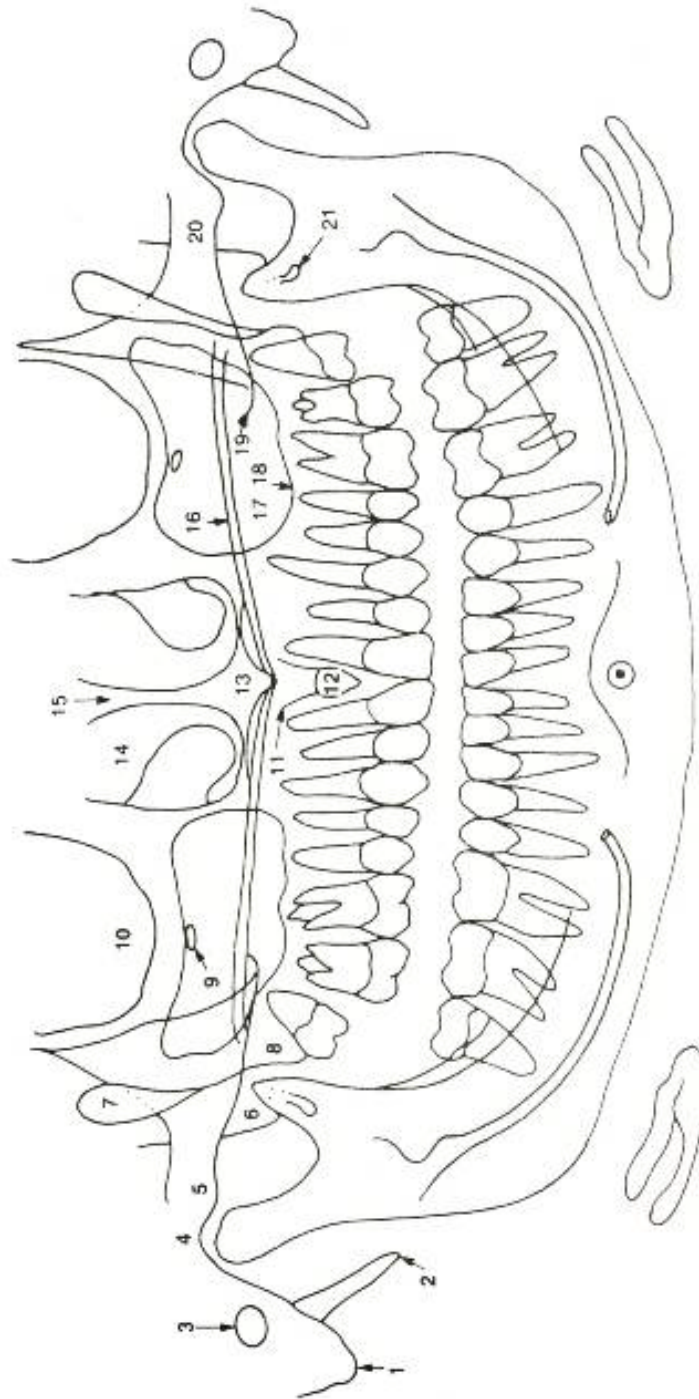


Fig. 7 Referencias Anatómicas que se pueden observar en RX Panorámica del Maxilar. Tomado de Haring y Jansen, 2002.

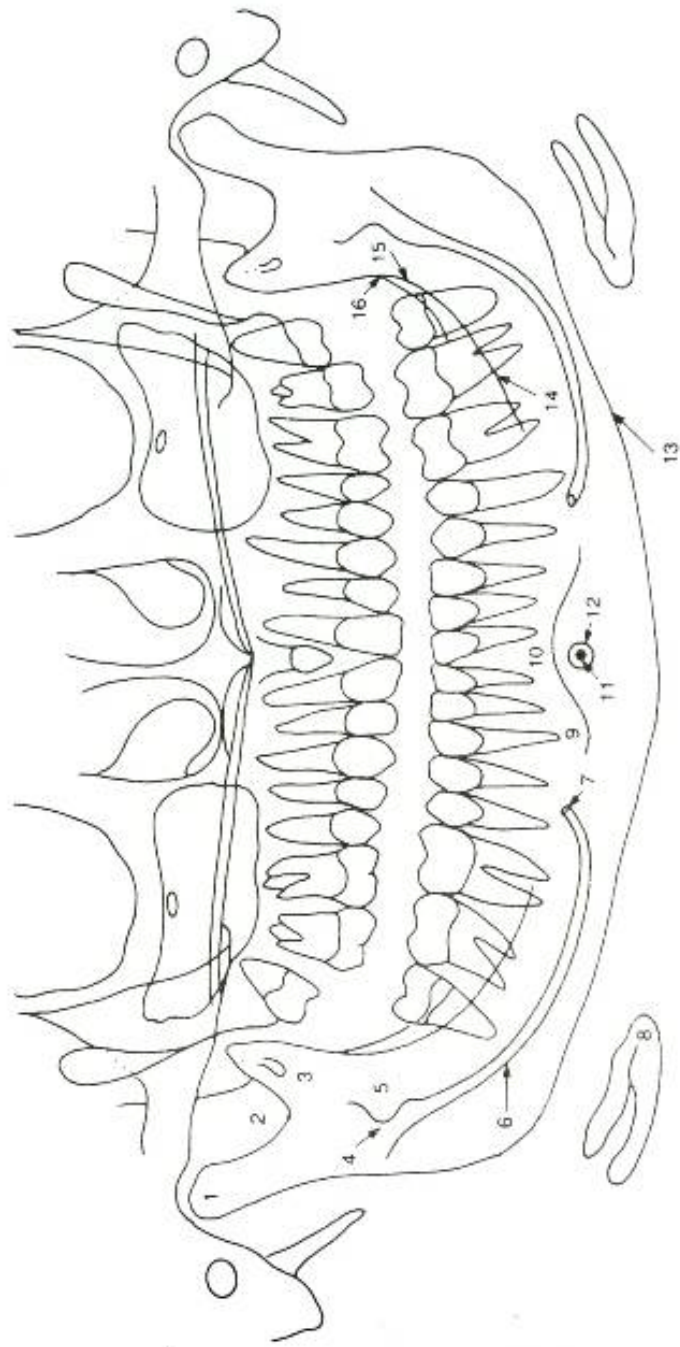


Fig. 8 Referencias Anatómicas que se pueden observar en RX Panorámica de la Mandíbula. Tomado de Haring y Jansen, 2002.

de órganos dentales, encontrando que las radiografías periapicales revelaban patologías incompletas comparadas con la radiografía panorámica y la oclusal.

Así mismo Keur (1983), realizó un estudio de 1.135 pacientes que cursaban asintomáticos encontrando que de 384 pacientes el 34% tenían lesiones múltiples, que en algunos casos requerían de tratamiento quirúrgico, otro 29% tenía anomalías que no ameritaban cirugía y un 37% estuvo libre de enfermedad, debido a esto, se sugiere como rutina el obtener una radiografía panorámica en todos los pacientes edéntulos nuevos.

En los siguientes estudios citados por Jones (1985), Michaeli et al., encontraron un 17.09% de alteraciones radiográficas en 117 pacientes examinados. Bremner y Grant y Perrelett et al. en 1971 observaron que el 41% de 250 pacientes valorados radiográficamente presentaban cambios. Asimismo Jones et al, en 1983 encontraron patología ósea maxilomandibular en un 34% de 114 pacientes edéntulos estudiados.

El porcentaje alto de cambios radiográficos reportados por diferentes autores sugieren que uno de cada tres pacientes edéntulos, tiene un potencial de patología ósea por lo que hace obligado la toma de una radiografía panorámica previa a la colocación de las prótesis dentales o procedimientos quirúrgicos.

Winkler (2001) y Fatemeh et al (2007), refiere que en el paciente edéntulo la radiografía panorámica es la primera elección por su rapidez, por el menor tiempo de exposición a la radiación que representa y por la amplia visión de los arcos maxilares que proporciona.

3.2. Radiografía Cefálica lateral

Beumer y Lewis (1991), afirman que en la radiografía cefálica lateral es apreciable el espesor del hueso esponjoso en la línea media, que también es útil para observar el perfil de la cresta alveolar, los tubérculos genianos y la relación entre los maxilares, además en esta radiografía existe mucha menos distorsión espacial que en la panorámica.

En este mismo orden de idea, Guerrero (1984) cita una forma de clasificar la atrofia mandibular partiendo de una radiografía cefálica lateral en la cual mide la altura de la parte anterior del reborde en la línea media, colocando un elemento de contraste (bario) en fondo de vestíbulo. De la definición de esta altura surge una clasificación de atrofia mandibular de la cual dependerá el tratamiento protésico a seguir. Siendo esta clasificación la siguiente (ver Fig.9):

- Atrofia mandibular leve: Altura igual o mayor a 20 mm en la sínfisis mentoniana. Tratamiento: siempre que las inserciones musculares no interfieran con los flancos de la prótesis, es la colocación de dentaduras nuevas, dentaduras implanto asistidas (sobredentaduras) o una dentadura implanto soportada (implantes oseointegrados) (Ortiz, 2000).

- Atrofia mandibular moderada: Altura vertical entre 10 y 20 mm en la sínfisis mentoniana. Tratamiento: va a estar determinado por la altura de las inserciones musculares, ya que en presencia de inserciones musculares bajas o deprimidas, la colocación de una prótesis total convencional sería el tratamiento a realizar. Cuando las inserciones musculares se encuentran insertadas en una posición alta

sobre el reborde, el tratamiento a realizar sería una vestibuloplastia y la colocación de una prótesis convencional. Puede ser aconsejable también el uso de implantes óseo integrados (Ortiz, 2000).

- Atrofia mandibular severa: Altura vertical menor de 10 mm en la sínfisis mentoniana. Tratamiento: debemos pensar en un aumento del reborde alveolar mediante injertos, regeneración ósea o distracción osteogénica, para la posterior colocación de implantes (Guerrero, 1984).

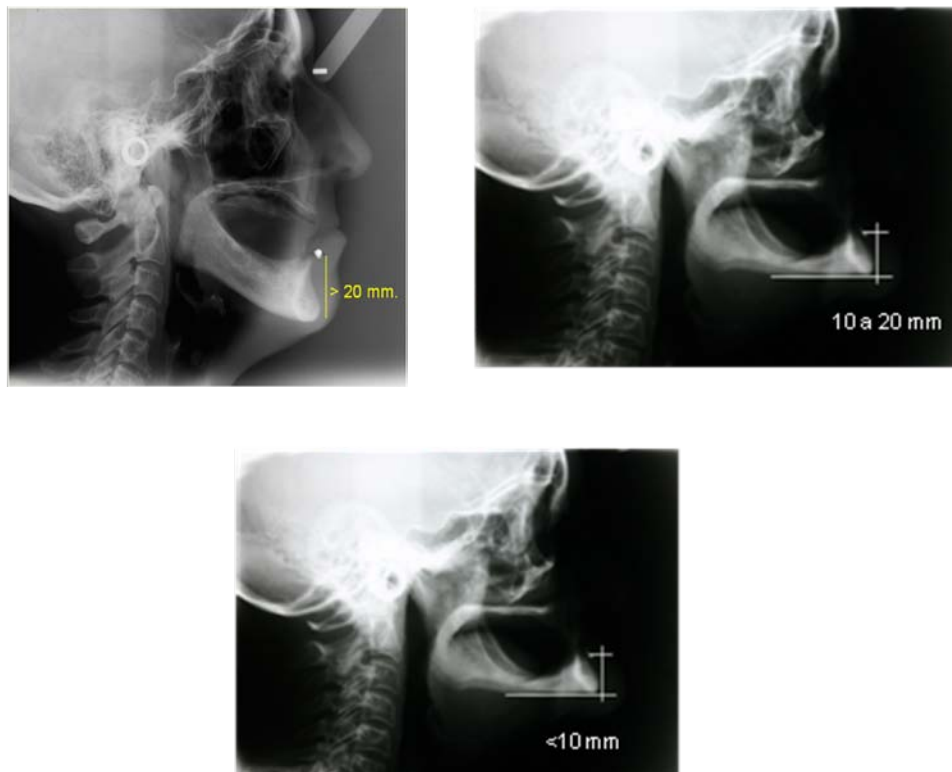


Fig. 9 Rx Cefálica Lateral. Clasificación de atrofia mandibular. Guerrero 1984

Floyd, Palmer y Palmer (1999), concluyeron en su trabajo sobre técnicas radiográficas que estas tienen un importante papel en la planificación y ejecución del tratamiento, que su importancia radica en el entendimiento de las diferentes técnicas disponibles y en su apropiada aplicación. Ellas son una parte importante de los registros del paciente y como tales constituyen una parte significativa de la documentación médico-legal del mismo.

4. CONSENTIMIENTO INFORMADO

Según Preti (2008), el conjunto de obligaciones normativas se ha hecho paulatinamente obligatorio en los últimos años en la relación entre el odontólogo y el paciente, se ha involucrado al profesional en la difícil tarea de informarse y de informar.

Mientras que el consentimiento sea jurídicamente válido, debe responder a determinados requisitos:

- Ante todo el consentimiento es personal, es decir que debe ser expresado por la persona con derecho (es decir la persona que puede disponer de su propia salud).

- Debe ser actual, es decir que debe ser contextual a los estudios y/o terapias propuestas en ese momento, cualquier modificación hace necesario la realización de un nuevo consentimiento informado.

- Debe ser libre y espontáneo, es decir, debe ser obtenido sin condicionamiento alguno.

- Debe ser manifiesto, es decir, que debe ser expresado irrefutablemente, debe ser manifestado por lo tanto de forma explícita.

- Debe ser suministrado gratuitamente, lo que significa que no debe tener ninguna ventaja económica.

- Debe ser informado, es decir que el paciente debe ser informado de los riesgos y los beneficios, sobre las alternativas posibles, sobre la experiencia profesional del odontólogo en relación con el acto. El profesional debe responder en forma exhaustiva a cualquier petición del paciente y también debe motivar las selecciones diagnóstico-terapéuticas propuestas.

El documento escrito de consentimiento informado es un formato sencillo, generalmente específico que busca cualificar una parte importante de la relación entre el profesional de la salud y el paciente, es una herramienta para favorecer la comunicación entre las dos partes y busca la participación activa del paciente en la toma de decisiones respecto a su tratamiento. Legalmente es un documento que ampara tanto al paciente como al profesional y su énfasis debe estar en la información clara, oportuna y veraz (Escobar, 2006).

En los anexos se conseguirá un formatos de consentimiento informado que podrán servir de guías para la realización de cada acto en particular, propuesto por Escobar (2006).

5. IMPRESIONES ANATÓMICAS O PRELIMINARES

Según Domken, Chichoyan y Prapotnich (2001), el objetivo principal de la prótesis total es el de restablecer la función y la estética dental. La fabricación de la prótesis total es un procedimiento complejo que está compuesto por algunos pasos clínicos y de laboratorio, todos esos pasos

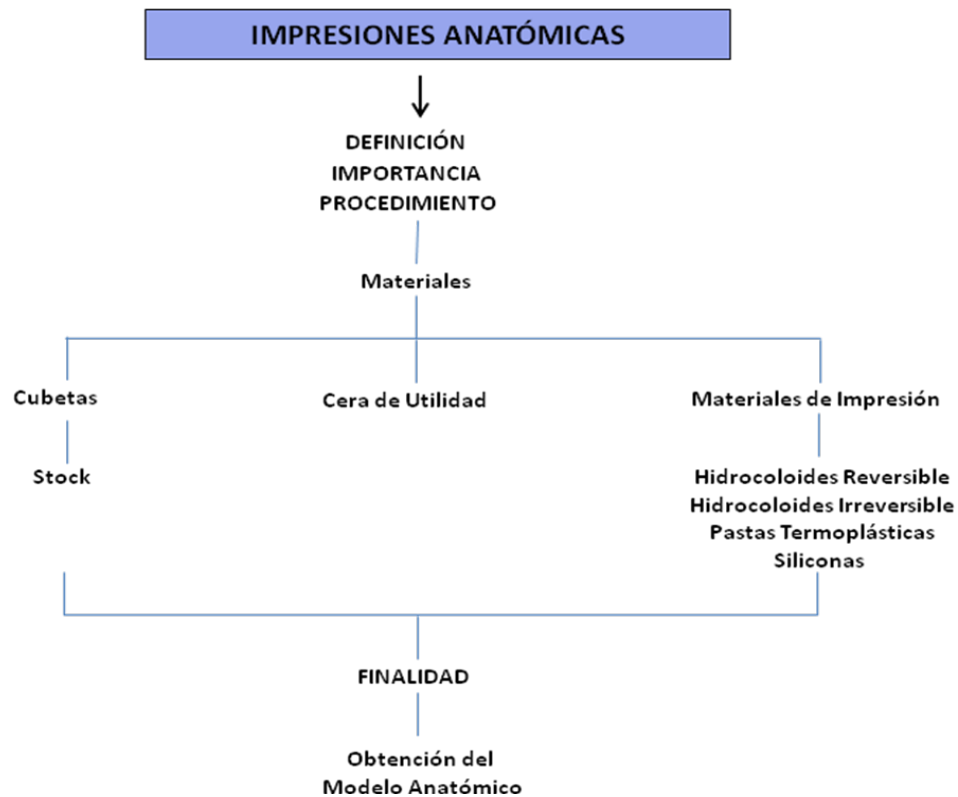


Fig. 10 Impresiones Anatómicas en Prótesis Total. La autora, 2008

son interdependientes y están gobernados por cierto nivel de empirismo. La toma de impresiones es la primera parte de este procedimiento, siendo crucial para el éxito de la rehabilitación protésica (ver Fig.10).

La construcción de la prótesis total empieza con la impresión, que consiste en efectuar un registro negativo de toda el área de soporte en una posición estática, por medio

de un material que endurece mientras está en contacto con los tejidos (Plasencia, 1988).

La meta de cualquier impresión de maxilares desdentados es la reproducción exacta de la superficie del tejido sobre el que se asentará la prótesis. Esta debe abarcar la mayor área posible de la base ósea de las zonas maxilares, por lo tanto, el modelo obtenido de esta forma sirve como modelo diagnóstico de orientación general y para la elaboración de la cubeta individual que se usará en la toma de la impresión funcional o definitiva. Los objetivos de una impresión son proporcionar retención, estabilidad y soporte para la prótesis (Plasencia, 1988).

Antes de tomar una impresión deben cumplirse los principios biológicos de salud de los tejidos. Los tres factores más importantes para tomar impresiones anatómicas satisfactorias son: 1. Un portaimpresión (cubeta) con un tamaño correcto; 2. Un adecuado material de impresión; y 3.- Un posicionamiento adecuado del portaimpresión final sobre el asiento basal en la boca.

Las impresiones anatómicas o preliminares deben ser realizadas usando cubeta stock metálicas o plásticas (ver Fig.11) y material de impresión del tipo de hidrocoloides irreversibles (alginato) correctamente proporcionado y mezclado.

El portaimpresión (Cubeta) es una de las partes más importante del procedimiento de la toma de impresión. Si es demasiado grande distorsionará los tejidos alrededor de los márgenes de la impresión y jalará el tejido blando bajo la impresión alejándolo del hueso. Si es demasiado pequeño, los tejidos marginales colapsaran en el interior dentro del reborde residual (Boucher, 1975)



Fig. 11 Cubetas Stock. Metálicas y Plásticas. La autora, 2008

Antes de la impresión, la cubeta stock debe ser modificada con cera de utilidad para adaptarla a la anatomía del paciente (ver Fig.12).

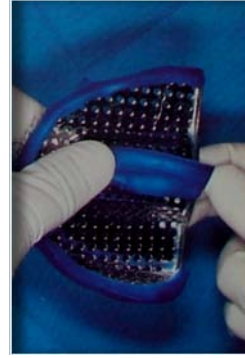

Fig. 12 Modificación de la cubeta con cera de utilidad. Bortolotti 2006

La siguiente parte más importante de la toma de impresión, después del portaimpresión es su colocación apropiada sobre el asiento basal en la boca.

La impresión deberá aparecer sin irregularidades ni burbujas y los bordes deberán abarcar el fondo vestibular. La impresión superior debe extenderse al área palatina, reproducir tuberosidades y ligamentos pterigomaxilares, vestíbulo y frenillos labiales y bucales (ver Fig.13).




Fig. 13 En la impresión se deben observar claramente:

1. Frenillo medio,
2. Papila interincisiva,
3. Paladar duro,
4. Frenillos laterales,
5. Tuberosidades maxilares,
6. Área del post- daming

Tomado de Preti 2008.

La impresión inferior debe proveer información de la papila retromolar, área sublingual, áreas vestibulares y frenillos labiales y bucales (ver Fig.14).

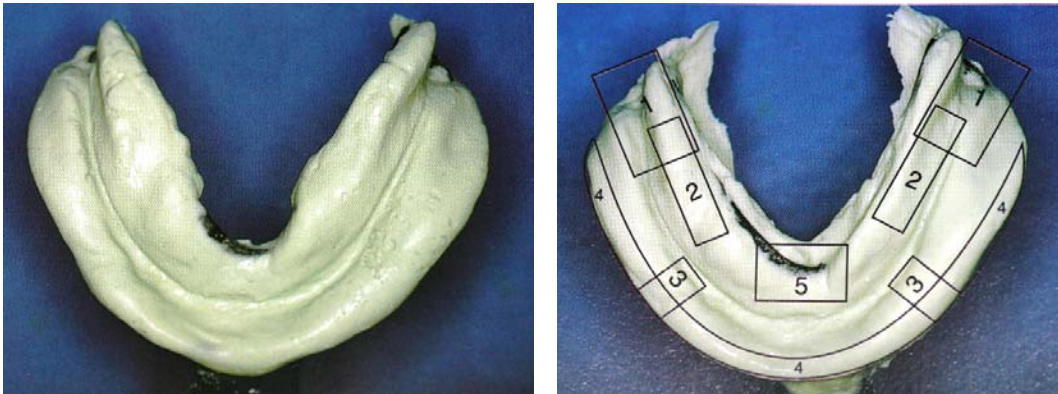


Fig. 14 En la impresión se deben observar claramente: 1. Papilas retromolares, 2. Crestas milohioideas, 3. Frenillos, 4. Vestíbulo, 5. Zona sublingual anterior. Tomado de Preti 2008.

5.1. Desinfección de las impresiones:

La desinfección de las impresiones es un paso extremadamente importante e ineludible. Como lo refiere Bortolotti (2006), en los últimos decenios han salido a relucir virus como el VIH, el virus de la hepatitis C y D, así mismo se ha determinado la reaparición de enfermedades consideradas erradicadas como la tuberculosis.

Ya que estas situaciones pueden presentarse en pacientes que requieren de tratamiento odontológico y

pueden ser causa de infecciones cruzadas, transmisibles al personal de la clínica o el laboratorio y a los demás pacientes, es absolutamente necesario adoptar para todos los pacientes las medidas preventivas que los resguarden, la desinfección de las impresiones entra en este grupo de prevenciones.

Una vez extraídas de la cavidad bucal las impresiones deben ser lavadas con mucho cuidado, delicadamente bajo el chorro de agua corriente para remover eventuales residuos de sangre o saliva. Se procede entonces a la inmersión de la impresión en una solución de glutaraldehído al 2% por 10 minutos (ver Fig.15), transcurrido este tiempo las impresiones se retiran de la solución, se enjuagan delicadamente y se secan con un soplo ligero (ver Fig.16) estando listas para ser vaciadas.



Fig. 15 Inmersión de las impresiones en la solución desinfectante. Tomado de Bortolotti 2006

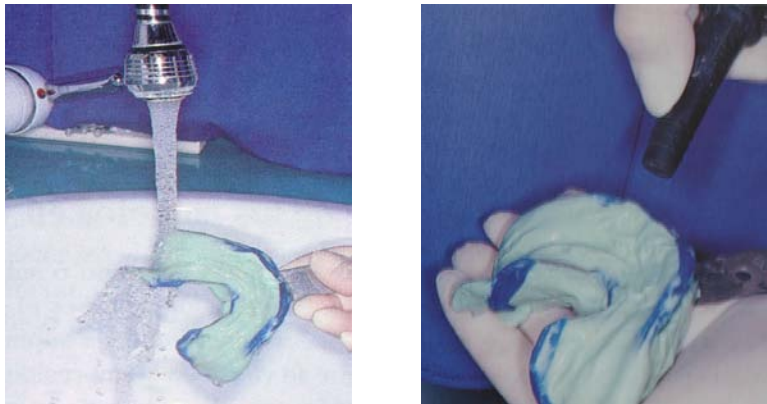


Fig. 16 Lavado y secado. Tomado de Bortolotti 2006

6. MODELOS ANATÓMICOS

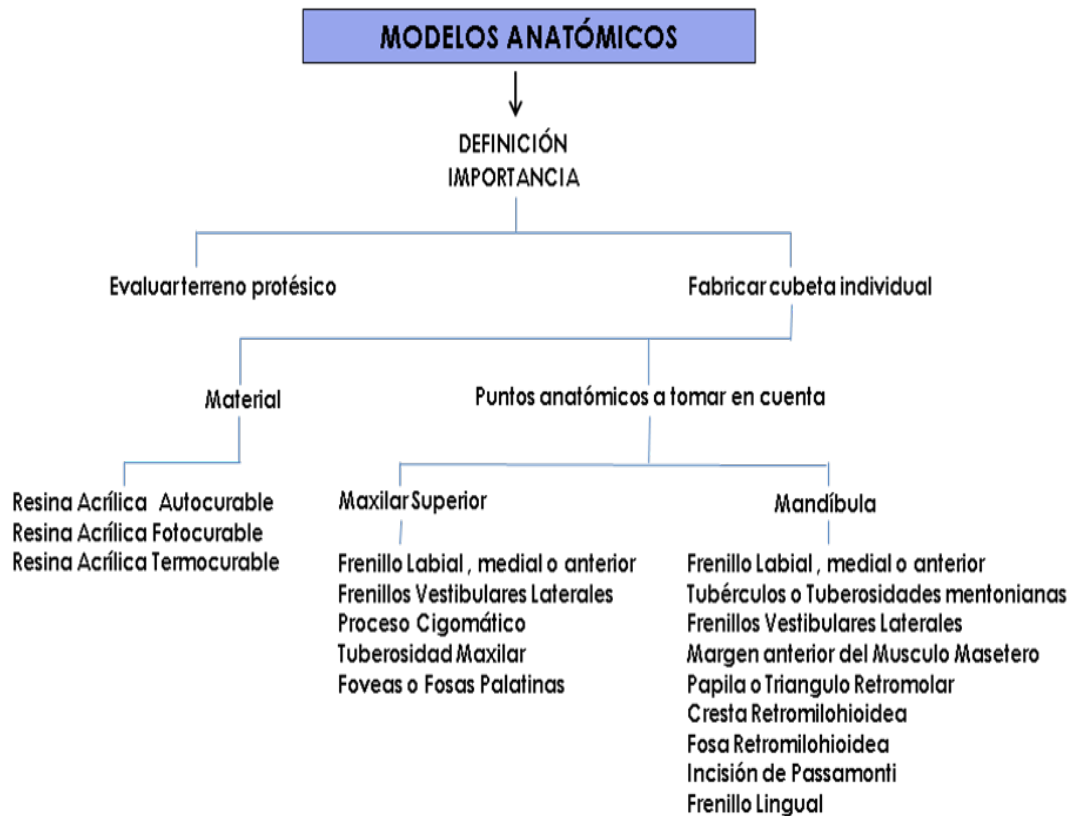


Fig. 17 Modelos Anatómicos en Prótesis Total. La autora, 2008

Los modelos anatómicos representan la reproducción en positivo de la arcada edéntula, obtenidos con la impresión primaria o anatómica. Deben permitir visualizar todos los elementos que son necesarios para la elaboración de la cubeta individual (ver Fig.17).

Las características principales, que permiten utilizar correctamente los modelos primarios, son:

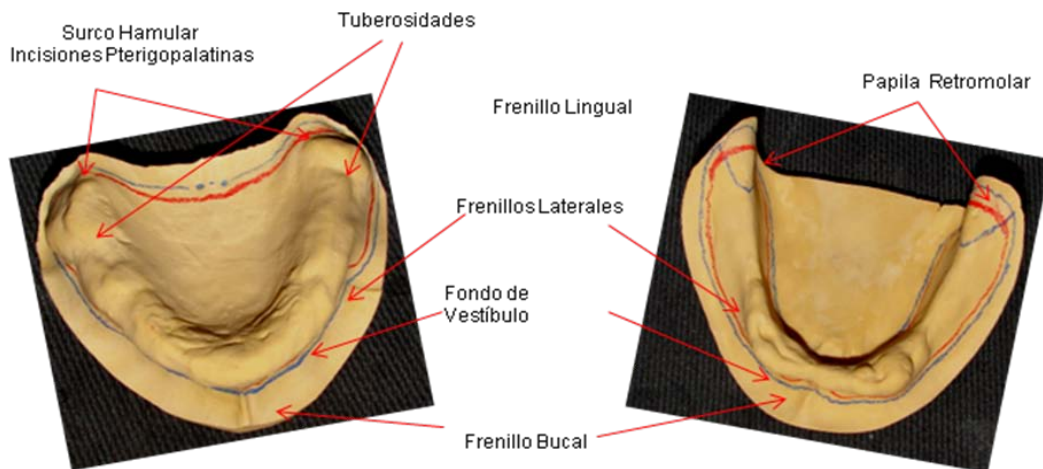


Fig. 18 Modelos Anatómicos. Estructuras que se deben visualizar en él.
Cortesía del Od, Juan Ramón Zárate

- . Borde externo del modelo de aproximadamente 7mm, espesor necesario para no debilitar las zonas más externas y delicadas que podrían fracturarse durante la elaboración de la cubeta individual.

- . Reproducción exacta de todas las referencias anatómicas que nos permitan diseñar adecuadamente la cubeta individual (ver Fig.18).

- . Zócalo de al menos 3 cm para una adecuada resistencia (Bortolotti, 2006).

El material con el que se deben realizar los modelos anatómicos es el yeso piedra tipo III, el cual presenta una buena resistencia mecánica, un bajo coeficiente de expansión, una buena reproducción de detalles superficiales y permite remover fácilmente eventuales imperfecciones pequeñas (Anusavice, 2004).

El modelo anatómico nos sirve para la fabricación de la cubeta individual, la cual se confecciona normalmente con resina autopolimerizable, que idealmente debe tener baja contracción de polimerización y ser fácil de trabajar, con bordes que puedan ser ajustados para controlar los tejidos blandos móviles alrededor de la impresión sin distorsionarlos; además, no debe estar adaptada a el modelo de yeso con el objeto de dejar espacio al material de

impresión, o sea, que su finalidad es el transporte del mismo

Es conveniente que el propio odontólogo marque sobre el modelo los límites de la misma ya que al conocer las condiciones de la boca del paciente puede calcular mejor el recorrido prospectivo del borde funcional. En este contexto es así mismo importante señalar que los modelos anatómicos están casi siempre sobreextendidos en el vestíbulo. En este punto es importante definir la línea cero funcional, la cual transcurre en el punto más profundo del vestíbulo y la línea cero anatómica la cual transcurre paralela 2 mm más corta que la línea cero funcional.

El diseño de la cubeta individual se realiza sobre el modelo primario con un lápiz bicolor, azul y rojo (ver Fig.19), resaltando las áreas que deben ser circunscritas (ej; las tuberosidades) o parcialmente incluidas (ej; los triángulos retromolares) (Bortolotti, 2006).

En el maxilar superior el diseño parte de la línea media, dejando el espacio para fijar el frenillo central, prosiguiendo hacia distal, se traza una línea paralela a la máxima

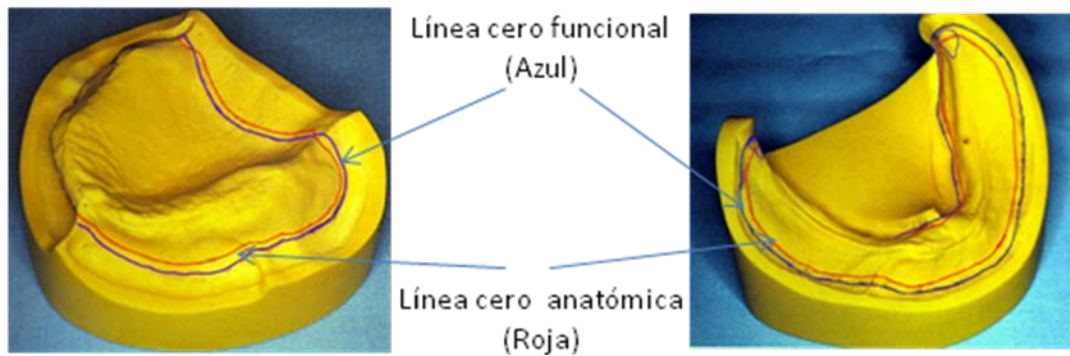


Fig. 19 Modelos Anatómicos con la delimitación de las líneas cero anatómicas y cero funcional. Cortesía de Od. Montagne

profundidad del surco vestibular, pero alejada de este de 2 a 4 milímetros hasta el frenillo lateral dejando un área adecuada para su movimiento. Prosiguiendo hacia atrás se pasa por la eminencia cigomática hasta la incisión pterigopalatina. Si en esta parte están presentes algunos frenillos, hay que proveer para estos el espacio necesario para su movimiento. Las dos incisiones Pterigopalatinas son unidas por línea recta que delimita el borde posterior de la cubeta. El diseño se completa con el trazado de la zona del post-damming, que se encuentra en la parte más profunda y posterior del paladar, donde está presente la máxima curvatura (Passamonti, 1996).

En la mandíbula, partiendo de la línea media, si hay frenillo central se deja espacio para su movimiento,

prosiguiendo hacia distal, se pasa por debajo de la tuberosidad mentoniana, para englobarla completamente en el diseño, siguiendo a una distancia entre 2 y 4 milímetros paralelo al fondo del vestíbulo hasta el frenillo lateral el cual se debe dejar liberado también. Prosiguiendo hacia atrás se encuentra la superficie ósea vestibular o mesa vestibular la cual representa un área de soporte primario, distal a ésta se encuentra la zona de inserción del músculo masetero, para lo que hay que dejar espacio adecuado (Zarb, Bolender, Hickey, Carlsson, 1990). El diseño termina sobre el triángulo retromolar, que es comprimido hasta la mitad. Pasando al lado lingual, se baja perpendicularmente, superando la cresta retromilohioidea, luego se dobla en ángulo recto hacia delante quedando paralelos al piso de la boca, siempre a una distancia de aproximadamente 2 a 4 milímetros hasta la zona del primer premolar, a nivel de estos pueden estar presentes algunas inserciones del músculo milohioideo, que debe ser respetada en la cubeta. Se sigue hacia delante, hasta el frenillo lingual, el cual debe ser liberado.

Geering (1989) acota que la cubeta individual (ver Fig.20) debe tener estabilidad de forma y ser fácil de

corregir pues hay que ajustarla perfectamente a la boca del paciente.

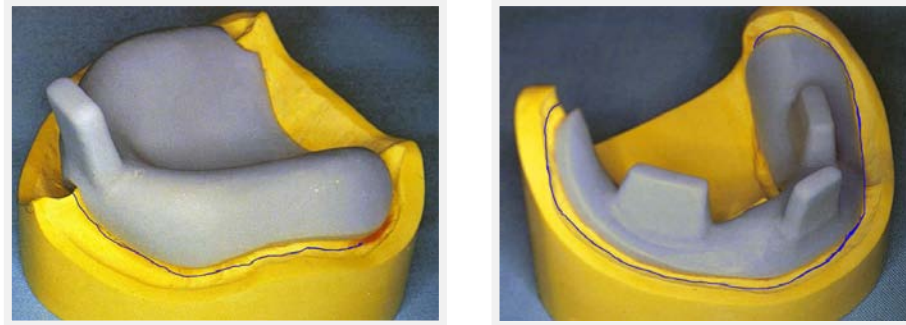


Fig. 20 Cubetas individuales a nivel de la línea cero anatómica. Cortesía Od. Montagne

7. IMPRESIONES FUNCIONALES

Para realizar las impresiones de prótesis totales, son válidas cientos de técnicas de impresión mediante el uso de

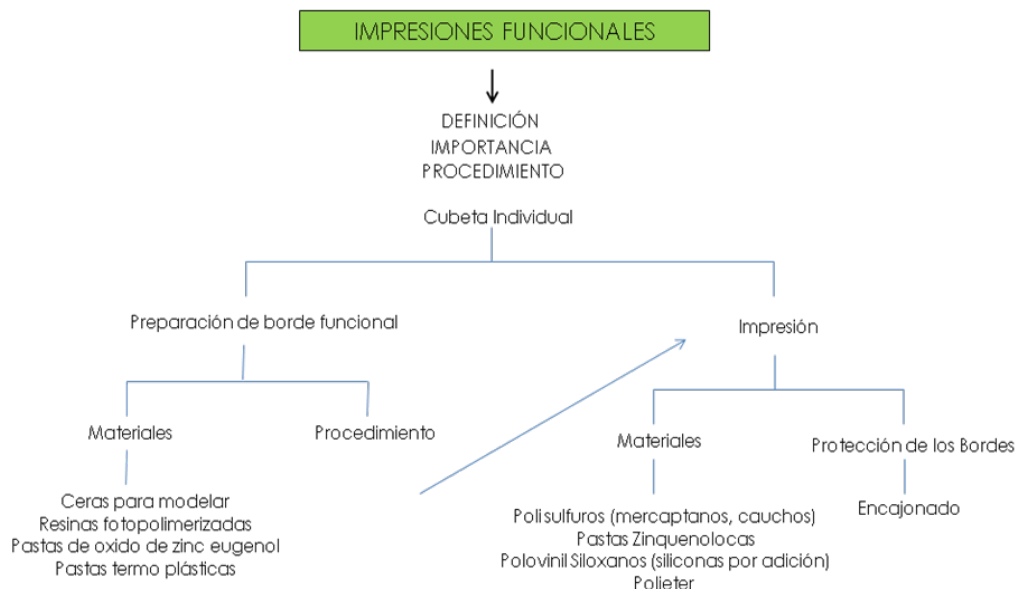


Fig. 21 Impresiones Funcionales en Prótesis Total. La autora, 2008.

diferentes materiales, para cuya elección influyen más las preferencias personales que las experiencias científicas. Las publicaciones recientes, definen las características de los numerosos materiales nuevos que han aparecido en los últimos años. Algunos de estos materiales son más precisos y más estables en sus dimensiones que otros. Es decir, que muchos son más limpios, rápidos y fáciles de utilizar.

El principal objetivo de las impresiones funcionales consiste en obtener retención, soporte y estabilidad.

Según Uhlig (1973), el fundamento de toda “construcción de una prótesis” es la correcta impresión del terreno protésico (ver Fig.21).

7.1 Modelado del Borde funcional:

La toma de la segunda impresión, impresión definitiva o funcional, con cubeta individual se utiliza para formar el borde funcional y determinar exactamente la forma que ha de llevar la prótesis.

La cubeta individual que llega del laboratorio tiene un contorno periférico que sigue más o menos paralelamente la

máxima profundidad del arco, pero no contiene ninguna información respecto a la extensión efectiva y a los espesores individuales y la retención. Esta se volverá retentiva solo con el borde funcional terminado, y el borde (o unión periférica) obtenido debe ser el mismo que deberá tener la prótesis acabada. Por lo tanto éste no tiene criterios estándar de definición sino que es particular de cada caso y no tienen que buscarse principios de simetría o de repetición (Bortolotti, 2006).

El modelado de los bordes de una cubeta individual con un compuesto antes de hacer la impresión final es una técnica bien establecida para registrar este tejido (Clancy y Dixon, 1990).

El estudio realizado por Petropoulos y Rashedi (2003), realizado en Departamentos de Prosthodontia de 44 universidades de Estados Unidos dio como resultado que el 64% de éstas utilizan compuesto para el modelado de los bordes de la cubeta individual antes de la impresión final, éste debe ser muy preciso; de hecho es uno de los factores responsables de la retención de la prótesis en la cavidad bucal.

7.1.1. Técnica:

Según Bortolotti (2006), antes de proceder a la realización del borde, es necesario verificar directamente la cubeta individual en la cavidad bucal, en cuanto a:

- Correcta extensión. - Espacio para el movimiento adecuado de los frenillos.- Exacta colocación del mango y de los apoyos.

Una vez ajustada la cubeta individual se recomienda trabajar por sectores:

a- El maxilar superior se dividirá en 4 sectores: 1 anterior, 2 laterales y la parte posterior.

b- El arco mandibular se dividirá en 6 sectores: 3 por vestibular y 3 por lingual.

Los materiales utilizados para elaborar el borde funcional tienen que tener una característica fundamental: ser rígidos. Además no deben ser tóxicos y no deben crear daños a la mucosa del paciente. Entre los materiales para elaborar el borde funcional tenemos: pastas termoplásticas,

ceras, pastas de óxido de zinc eugenol, polieter, polivinil siloxano, resinas fotopolimerizables.

De los materiales anteriormente nombrados el más utilizado es la pasta termoplástica (modelina) la cual fue introducida en 1907 por los hermanos Smith (Toolson, Bolender y Lord, 1979), las características de ésta se pueden observar en la (Cuadro 1).

PASTAS TERMOPLÁSTICAS	
Ventajas	Desventajas
<ul style="list-style-type: none"> • Borde rígido y muy preciso. • Posibilidad de rectificar simplemente recalentando de nuevo la zona interesada • Fácil eliminación de los excesos. 	<ul style="list-style-type: none"> • Enfriamiento rápido con consecuente pérdida de plasticidad. • Experiencia necesaria para controlar el tiempo de trabajo • Despegue de la pasta en las últimas maniobras, si el borde de la cubeta no está suficientemente grueso

Cuadro 1. Características de las pastas termoplásticas. Tomado de Bortolotti 2006

La técnica original preveía la funcionalización en secciones separadas en muchos pasos que, progresivamente fueron reducidos; incluso en las universidades

estadounidenses en 1976 se aconsejaban 24 inserciones en la cavidad bucal, 8 para el maxilar superior y 16 para el inferior.

En la técnica propuesta la modelina que se utiliza es la gris en barra (tipo Compound-Kerr o similares). La modalidad de uso prevé el calentamiento de la barra sobre la llama de un mechero hasta que ablande, prestando atención a que el material no se queme, ya que en tal caso perdería gran parte de sus propiedades. La pasta ablandada se coloca sobre el sector que se va a trabajar, se calienta nuevamente para llevar todo incluso el material ya posicionado a la misma temperatura, se temple en agua a 54°C y por último, se lleva la cubeta en la cavidad bucal para la funcionalización en el sector interesado

Una vez terminado el borde funcional es necesario eliminar el exceso del material de la parte interna de la cubeta individual con una hoja de bisturí N° 20 ejecutándose un corte a bisel interno que deje sin alteraciones el espesor y la conformación del borde funcional quedando así lista para la toma de impresión final (ver Fig.22).

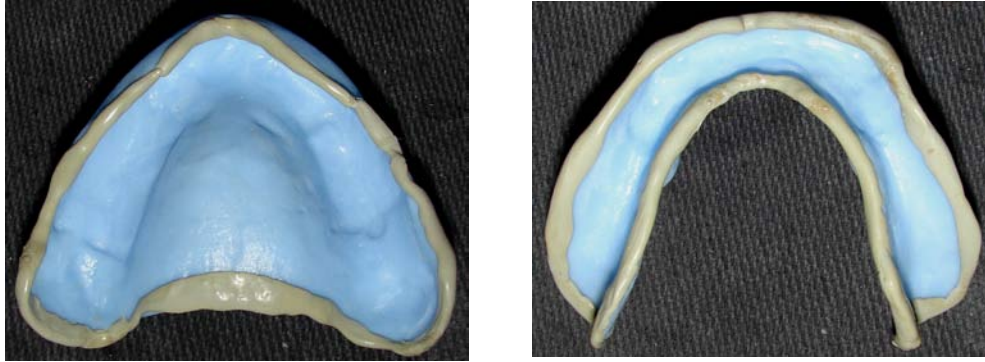


Fig. 22 Modelado de los bordes con pasta termoplástica (modelina). Cortesía del Od, Juan Ramón Zárate

7.2. Impresión propiamente dicha

El registro de las impresiones funcionales representa el momento más crítico, debe concluir de manera óptima con los pasos anteriores ya que el resultado que se obtiene de la misma, representa la superficie basilar de la prótesis definitiva. Los materiales que pueden ser utilizados en este paso deben ser muy precisos y al mismo tiempo ser capaces de superar las irregularidades que se presentan con cierta frecuencia en los tejidos edéntulos, por ello los elastómeros son los materiales de elección (Appelbaum y Mehra, 1984; Bortolotti, 2006); y de ellos el más utilizado es el polisulfuro. Otro material muy usado para la toma de impresión funcional en prótesis totales es la pasta de óxido de zinc eugenol, la cual por su fluidez está indicada donde se desee tomar impresiones sin ejercer presión y en donde

el reborde no tenga zonas retentivas (Koeck, 2007). Los materiales a base de polivinilsiloxanos (silicona por adición), son de reciente aparición en prótesis totales, porque últimamente fueron modificados y ahora son lo suficientemente hidrófilos, idóneos para impresionar los tejidos edéntulos, que por lo general presentan siempre un cierto grado de humedad superficial (Bortolotti, 2006). Cada uno de ellos tienen ventajas y desventajas (ver Cuadro 2).

Tipos de Impresiones:

Dentro de las impresiones en prótesis total, encontraremos 3 tipos que van a depender de las condiciones del tejido a impresionar:

a) Impresiones mucoestáticas, presuponen la impresión de la base de la prótesis sin movimientos funcionales de la mucosa.

b) impresiones mucodinámicas o funcionales, pretenden la integración de la variación dimensional del vestíbulo con movimientos funcionales en la impresión de la cresta.

c) impresiones a presión selectiva, conjugan las dos técnicas anteriores.

POLISULFUROS

Ventajas	Desventajas
<ul style="list-style-type: none">• Impresiones muy precisas• Fácil superación de los socavados• Mayor resistencia en los espesores delgados	<ul style="list-style-type: none">• Difícil de mezclar• Tiempo de polimerización largo• Toxicidad

PASTAS A BASE DE OXIDO DE ZINC EUGENOL

Ventajas	Desventajas
<ul style="list-style-type: none">• Reproduce los tejidos con mínima presión• Fina reproducción de detalles	<ul style="list-style-type: none">• No están indicados en maxilares con retenciones severas• Frágiles. Difícil removerlas de la cubeta• Algunos pacientes representan reacciones alérgicas al eugenol

SILICONAS POR ADICIÓN

Ventajas	Desventajas
<ul style="list-style-type: none">• Impresiones muy precisas• Fácil superación de los socavados• No toxico• Tiempo de polimerización muy breve	<ul style="list-style-type: none">• Costo muy elevado• Posibilidad de cobertura parcial del borde (mayor tensión superficial) (frecuentemente irrelevante a los fines de apreciación)

Cuadro 2. Comparación entre el Polisulfuro y la pasta a base de Oxido de Zinc Eugenol Tomado de Bortolotti 2006

Los requisitos de una impresión para los tejidos periféricos son diferentes a los que se emplean para los tejidos de soporte. Los tejidos periféricos deben registrarse de manera que ofrezcan la menor interferencia con la estabilidad de la dentadura, la impresión debe registrar estos tejidos en función a fin de lograr un cierre periférico.

Esta filosofía de impresión es acreditada a Boucher (1975) y está basada en el entendimiento del tejido de soporte. Las áreas que son anatómicamente favorables para soportar presión, tales como la superficie bucal de los procesos alveolares maxilares, partes laterales del paladar, la repisa bucal en la mandíbula, pueden ser cargadas, estas áreas están soportadas por una densa cortical ósea. Las rugosidades, el rafe medio, el reborde alveolar mandibular y las áreas de tejido móvil deben ser aliviadas porque ellas no están provistas de la misma calidad anatómica para resistir las cargas funcionales (Boucher, 1944).

La zona de soporte debe ser registrada con una presión mínima con el fin de no dañar o lesionar los rebordes residuales. Existen varias maneras de aliviar la cubeta individual para llevar a cabo este tipo de impresión. Una de

ellas es perforando la cubeta con pequeños agujeros ubicados en las zonas donde no se deseen comprimir los tejidos (Devan, 2005).

Otro método de presión selectiva es aquel que alivia la cubeta individual en ciertas regiones tales como la línea media del paladar (rafe palatino) y la papila incisiva. Esta técnica registra ciertas áreas en forma muco-estática y otras bajo presión (Cátedra de Materiales Dentales, 1992).

No existe técnica o materiales de impresión que no ejerza cierta presión sobre los tejidos, es difícil imaginar una técnica de impresión que no incluya algunos de los principios de cada una de estas técnicas descritas. El odontólogo debe ser capaz de modificar su técnica para adaptarse a las condiciones del tejido basal en cada paciente.

Aunque los materiales y técnicas están constantemente cambiando, los principios y fundamentos biológicos son los mismos. Los conocimientos de la anatomía y la fisiología de la boca son en consecuencia la base de cualquier técnica de impresión y la única guía segura para lograr uno de los

objetivos primarios en prótesis como es la preservación de los rebordes residuales y tejidos circunvecinos.

Una técnica no es más que un sistema para realizar una serie de pasos y depende en su totalidad de la habilidad y del conocimiento del odontólogo que la emplea. Debe siempre determinarse previamente los objetivos que se quieren alcanzar y de acuerdo a ellos hacer una selección de las técnicas más apropiadas para el caso en particular.

Igual que se describió cuando se habló de impresiones anatómicas, las impresiones funcionales deben ser desinfectadas siguiendo los mismos parámetros y posteriormente deben ser encajonadas con el fin de conservar el registro realizado de las estructuras anatómicas.

Winkler (2001), define el encajonado como el cercado de una impresión por medio de la elaboración de paredes verticales para producir el tamaño y forma deseada en la base del molde y para conservar ciertos detalles de la impresión (ver Fig.23).

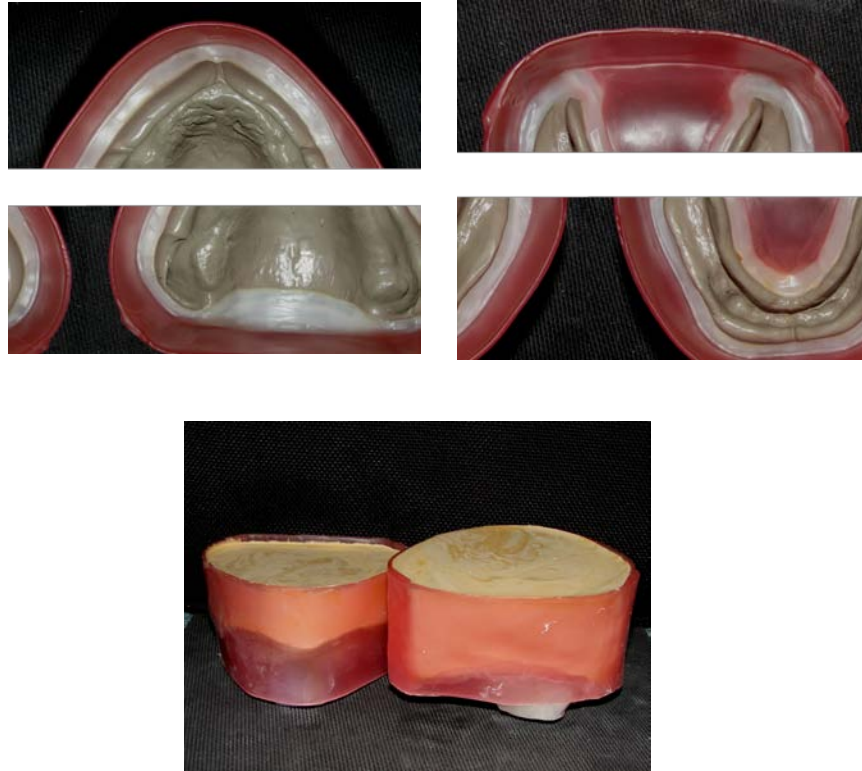


Fig. 23 Impresiones encajonadas. Cortesía del Od, Juan Ramón Zárate

El procedimiento de encajonado tiene las siguientes etapas:

- Del lado externo de la impresión, 2mm aproximadamente por debajo del borde libre de la misma, se marca con un lápiz indeleble una línea circunferencial que sigue paralela al reborde marginal.

- Sobre esta línea se coloca una barra de cera de utilidad adhiriéndola a la impresión con cera pegajosa.

- La impresión bordeada con cera de utilidad se acerca con cera de encajonar.

- Para verificar que el encajonado esté bien realizado se puede llenar este con agua para verificar que no exista filtración, posteriormente se realizará el vaciado con yeso extraduro tipo IV.

8. MODELOS FUNCIONALES O DE TRABAJO

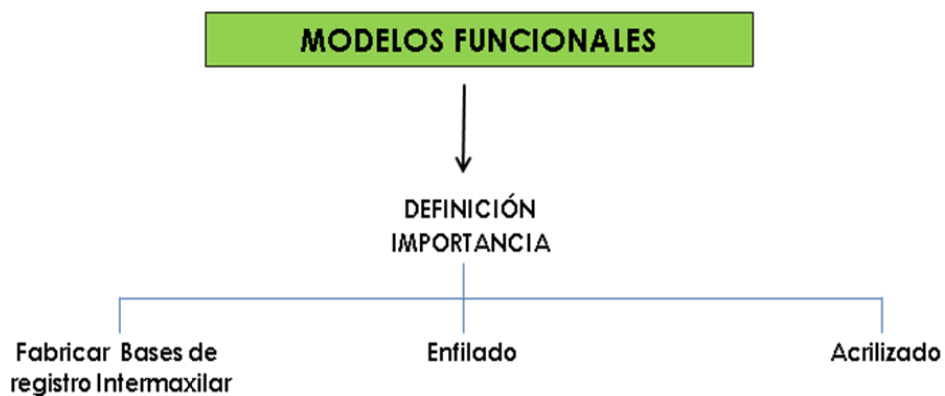


Fig. 24 Impresiones Funcionales en Prótesis Total. La autora, 2008.

Los modelos funcionales o de trabajo, también llamados maestros o fisiológicos (Bernal y Fernández, 2006), son el resultado de la impresión funcional encajonada, son realizados en yeso piedra tipo IV el cual presenta una buena resistencia compresiva, un bajo coeficiente de expansión y

una buena reproducción de detalles superficiales (Anusavice, 2004). Estos modelos nos sirven para realizar las bases de registro interoclusal o de mordida y sobre ellos se elaboraran las prótesis (ver Fig.25).

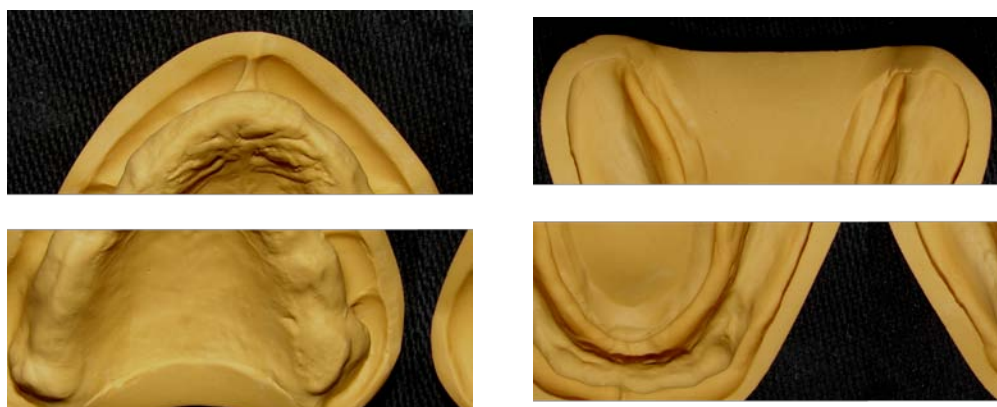


Fig. 25 Modelos Funcionales. Cortesía del Od, Juan Ramón Zárate

8.1. Placas de articulación

Las placas de articulación deben tener ciertas características, como ser rígidas, tener ajuste preciso y ser estables. Además tienen varios propósitos, ya que permiten: transportar las placas de articulación, con las que se puede registrar las relaciones cráneomandibulares, colocar los dientes en la prueba de enfilado y revisar la exactitud de los registros intermaxilares previamente tomados.

El primer factor importante en la elaboración de las placas de articulación es que deberán ser elaboradas con una cera que tenga una adecuada estabilidad dimensional, de manera de no ser deformada por la temperatura de la cavidad bucal o por una eventual presión excesiva ejercida en el cierre por el paciente.

En cuanto a la conformación, éstas deberán tener espesores de 3 a 5 mm en la zona anterior sede de incisivos y caninos y deberán poseer una inclinación sagital de aproximadamente 15 grados respecto al plano vertical para sostener adecuadamente los labios; en las zonas posteriores, los espesores deberán ser de 10 a 11 mm aproximadamente en las áreas representadas por los premolares y molares (Bortolotti, 2006) (ver Fig.26).

Según McGrane (1946), la placa de articulación superior se monta con una altura de 22 mm, medida desde el punto

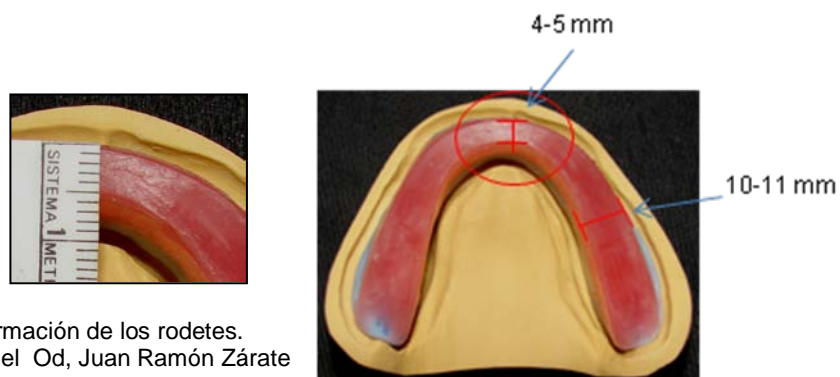


Fig. 26 Conformación de los rodets.
Cortesía del Od, Juan Ramón Zárate

más alto del vestíbulo junto al frenillo labial hasta el borde inferior del rodete de cera; el rodete de cera inferior tiene una altura de 18 mm, medido de la misma forma (ver Fig.27).

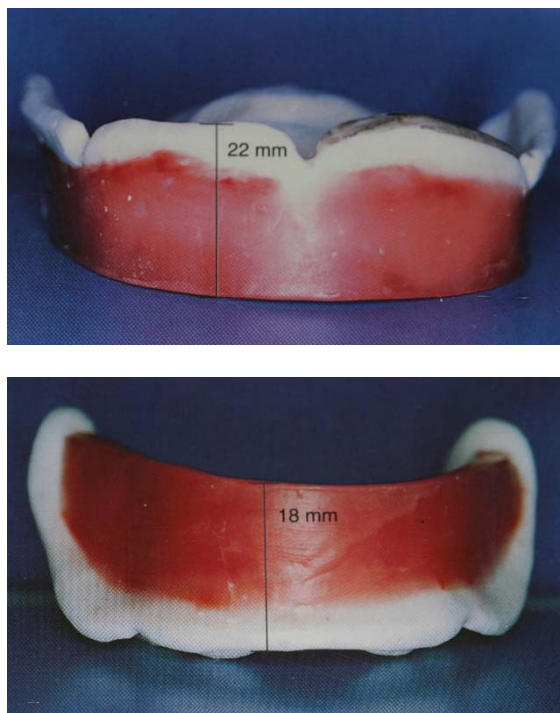


Fig. 27 Altura de los rodetes. Tomado de Preti 2008

Estas medidas, cuya altura total es 40 mm (ver Fig.28), corresponden a la longitud craneal norteamericana. En nuestras latitudes se aplica la siguiente regla empírica: si la altura total es inferior a 40 mm, el rodete de cera superior debe medir unos 20 mm de altura y el inferior menos de 20

mm, siendo su límite posterior la parte media del triángulo retromolar. (Geering, 1989)

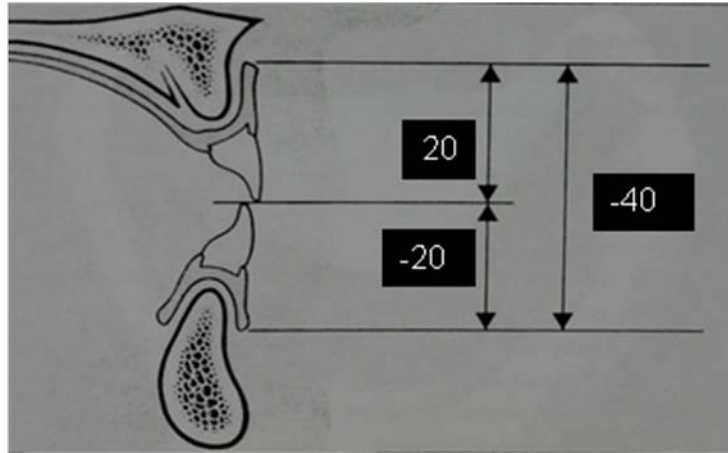


Fig. 28 Altura de los rodetes. Tomado de Geering 1989.

9. REGISTROS DE RELACIONES INTERMAXILARES

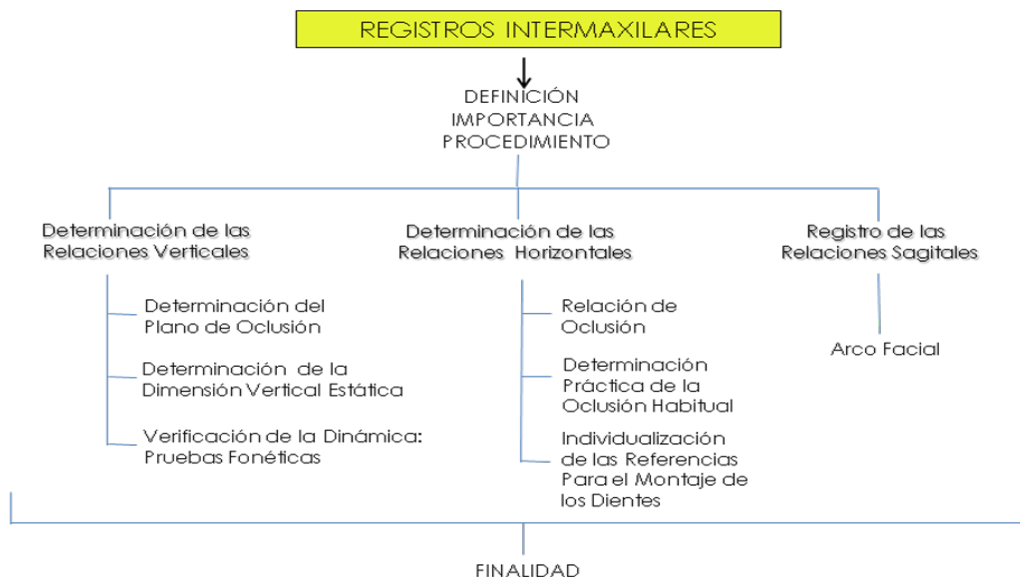

Fig. 29 Registros Intermaxilares en Prótesis Total. La autora, 2008.

Como se dijo anteriormente, para la realización de los registros de relaciones intermaxilares es imprescindible que las bases sean rígidas (realizadas en resina acrílica), que se ajusten con precisión y que sean estables (Yurkstas, 2005) por lo tanto es importante que sean realizadas sobre los modelos funcionales, esto asegurará la exactitud de las mismas y su transferencia al articulador. Sus márgenes deben ser suaves y redondeados y estar pulidos en forma adecuada para proporcionar un máximo de comodidad al paciente.

Según Garcia (2006), la secuencia que se debe seguir en la toma de los registros intermaxilares, parte de la ubicación de los planos protésicos, seguido de la individualización de las referencias para el montaje de los dientes (soporte labial, línea media, líneas caninas y línea de la sonrisa, corredor bucal); posteriormente el registro de la dimensión vertical y de la relación céntrica (ver Fig.29).

Según Bortolotti (2006), el registro de relaciones intermaxilares comienza con la evaluación del soporte labial observando la plenitud facial del paciente con las placas de articulación en boca (ver Fig.30). En el sector anterior, la

cara vestibular del rodete de cera, debe simular la cara vestibular de los dientes naturales, sirviendo de soporte al labio (Garcia, 2006). Posteriormente se determina la altura individual del rodete superior; en relación a la ubicación de esta altura es importante tomar en cuenta dos parámetros; edad del paciente y relación labio alveolar.

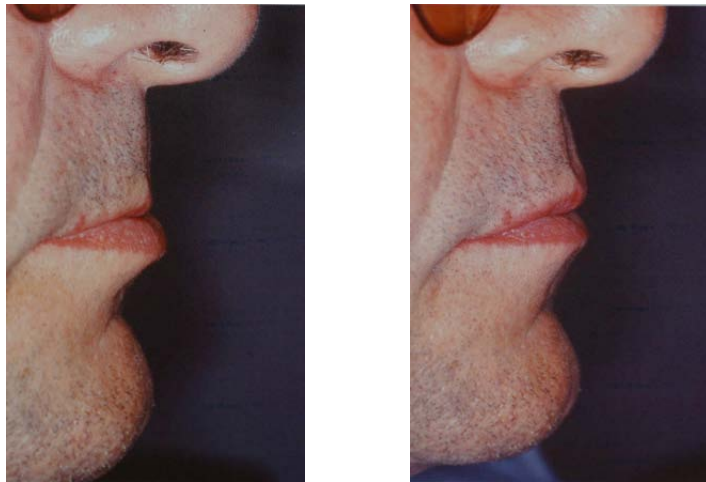

Fig. 30 Soporte Labial. Sin prótesis y con prótesis. Tomado de Koeck 2007

9.1. Plano protésico

La estética en el tratamiento rehabilitador con dentaduras totales está fundamentada por el color, el tamaño, la forma y la alineación de los dientes artificiales además de la orientación del plano protésico

Una vez obtenida la plenitud facial y la longitud del rodete se procede a ubicar el plano protésico, siendo éste un factor importante en la confección y la obtención de una estética y función satisfactoria, su localización e inclinación precisa debe ser obtenida adecuadamente (Zarb, Bolender, Hickey & Carlsson, 1994).

Estos principios clínicos son compartidos en estudios tales como el realizado por Williamson et al (2004), pues está establecido que se debe lograr el paralelismo entre el plano protésico, el plano de Camper y la línea imaginaria bipupilar, tal como lo indican Shlosser y Gehl (1957); Zarb et al. (1994); Winkler (2000); Bortolotti (2006) y García (2006) (ver Fig.31)

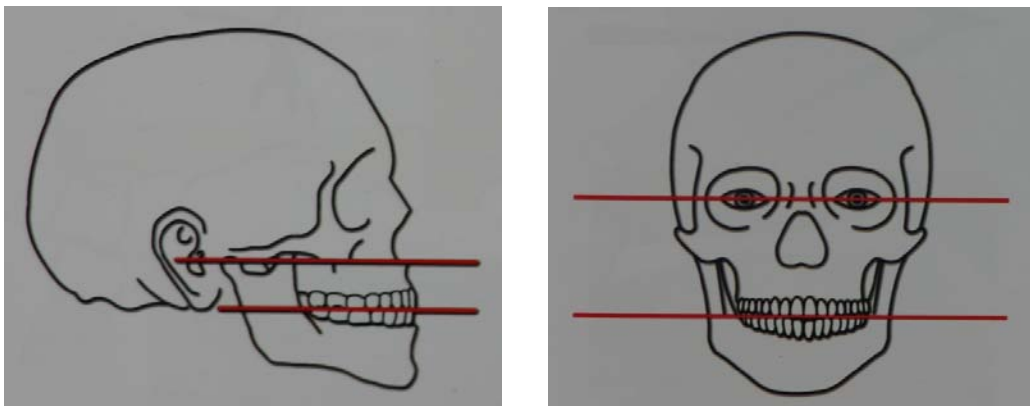


Fig. 31 Plano de Camper y Línea Bipupilar. Tomado de Nayar 2005

El plano de orientación es frecuentemente establecido en el maxilar superior paralelizando el rodete superior con el plano de Camper (ala de la nariz-trago de la oreja) visto sagitalmente, y con el plano bipupilar visto frontalmente. Se debe ir adaptando el rodete superior hasta obtener esta condición, de esta forma el plano de oclusión individual está determinado y ya no debe modificarse, todas las adaptaciones sucesivas serán hechas sobre el rodete inferior

En el maxilar inferior se establece el plano de orientación usando como referencia el triángulo retromolar, el borde lateral de la lengua, la comisura de los labios y el paralelismo de los rodetes (Lundquist y Luther, 1970).

9.2. Individualización de las referencias para el montaje de los dientes

Las referencias que debemos individualizar para el montaje de los dientes son: soporte labial, línea media, líneas caninas, línea de la sonrisa y corredor bucal.

Para individualizar éstas referencias en el paciente edéntulo total, se utilizará la placa acrílica con su rodete de

cera con las medidas indicada con anterioridad, ya se debe haber determinado el soporte labial, la longitud del rodete y el plano oclusal, posteriormente se marca la línea media (orientada por la línea media facial), las líneas de los caninos, las cuales se determinarán a través de la técnica de la bisectriz del ángulo formado por el ala de la nariz y el surco naso geniano (ver Fig.32).

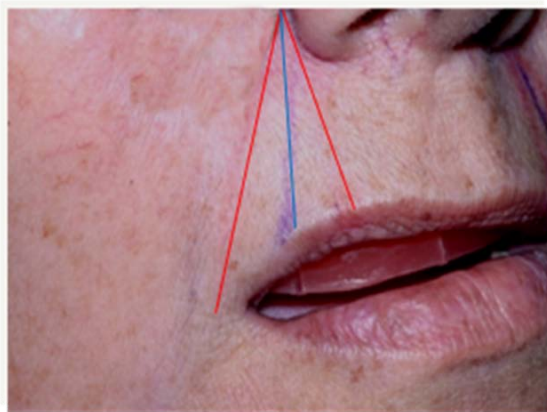
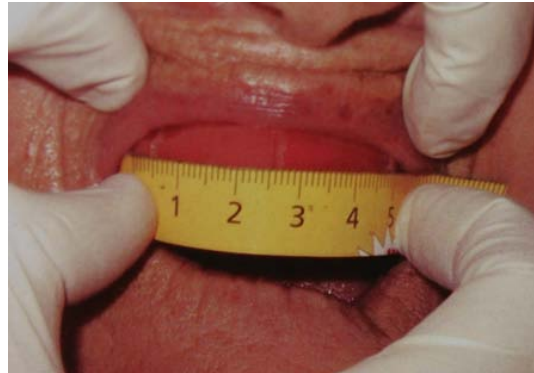

Fig. 32 Bisectriz del ángulo.
La autora, 2008.

La distancia entre las líneas de canino a canino permitirán obtener el ancho total de los 6 dientes antero superiores. Para lograr esto, se mide con una regla flexible la distancia entre éstas dos líneas y a esta medida se le agregan 2,5mm para obtener el ancho total de los seis dientes anteriores (ver Fig. 33).

Fig. 33 Determinación del ancho total de los dientes. Anterosuperiores. Tomado de García 2006.



La posición y selección de los dientes anteriores es establecida por el examen del contorno facial, espacio del habla y la estética. En cuanto al largo de los dientes anterosuperiores, Saizar (1972) refiere que el mejor elemento para establecer una medida inicial del largo de los incisivos superiores es la posición y movilidad del labio superior.

Así mismo, para García (2006), los factores a considerar en el logro de tal fin son: a) Tipo de labio: largo, mediano, corto; b) Plano protésico; c) Largo del rostro; d) Espacio libre, e) Grado de reabsorción alveolar; f) Relación maxilo mandibular; g) Espacio intermaxilar.

Clínicamente se determina el largo de los dientes colocando la placa acrílica con el rodete correctamente

conformado, se pide al paciente que realice una sonrisa máxima y se marca ésta en el rodete. La distancia entre ésta línea y el borde libre del rodete sería el largo aproximado de los dientes anteriores (ver Fig.34).

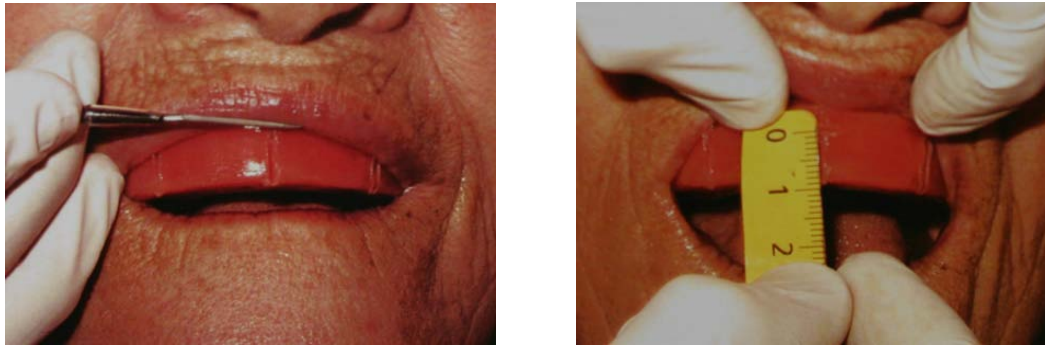

Fig. 34 Determinación del largo de los dientes anterosuperiores. Tomado de Garcia 2006

Los dientes posteriores deben escogerse teniendo en cuenta, el ancho bucolingual, el ancho total mesiodistal, la longitud, la inclinación de las cúspides y el tipo.

La posición de los dientes posteriores puede ser establecida determinando la zona neutra, la cual puede ser definida como el espacio potencial entre los labios y los carrillos por un lado y la lengua por el otro, es el área o posición donde las fuerzas entre estas estructuras se igualan (Glossary of prosthodontic terms, 1999). Esta zona es referida por varios nombres, incluyendo el de espacio

muerto (Fish, 1933) y el de zona de mínimo conflicto (Matthews, 1961) en la cual durante la función, las fuerzas de la lengua que actúan hacia el exterior son neutralizadas por las fuerzas de las mejillas que actúan hacia el interior (ver Fig.35).

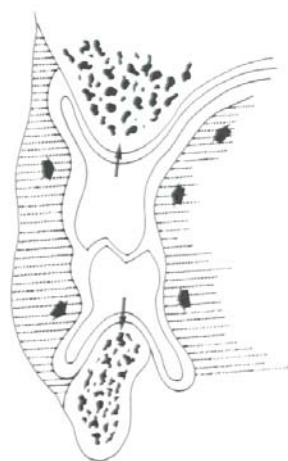


Fig. 35 Zona Neutra. Tomado de Plasencia 1988

Estas fuerzas no realizan su acción sólo durante la masticación, sino también durante la conversación y la deglución (Silverman, 1953; Pound, 1970).

9.3. Dimensión vertical y Relación céntrica

Una oclusión correcta se suele considerar un factor importante para que los pacientes con prótesis total estén contentos, para lograr esto la práctica tradicional requiere que una correcta dimensión vertical de oclusión y un exacto registro de relación céntrica sean logrados en la fabricación

de una dentadura completa, para que los pacientes tengan confort y función.

Después de la pérdida de todos los dientes de uno o ambos arcos dentarios, dos fundamentos relacionados entre la mandíbula y el maxilar deben ser restablecidos: uno horizontal definido a nivel de la base del cráneo por medio de dos cóndilos y sus respectivas fosas articulares y que recibe el nombre de Relación Céntrica, y otro vertical definido por el grado de separación entre la mandíbula y el maxilar que recibe el nombre de Dimensión Vertical. Siendo la dimensión Vertical dividida en dimensión vertical de reposo y dimensión vertical de oclusión.

La dimensión vertical de reposo ha sido definida como la distancia vertical entre el maxilar y la mandíbula cuando los labios apenas se tocan y los músculos de la mandíbula están en equilibrio (posición de reposo fisiológico).

La dimensión vertical de oclusiones es la distancia vertical entre el maxilar y la mandíbula cuando los dientes están en oclusión (Wulff y Bered, 1991). Estas deben medirse tomando dos puntos fijos uno en el maxilar y otro

en la mandíbula (ver Fig.36), la resta de estas dos medidas nos dará el espacio libre funcional, el cual puede variar de 2 a 4 mm (Wulff y Bered, 1991), y no debe ser invadido, además, debe haber una distancia interoclusal adecuada. Una excesiva distancia entre los arcos cuando los dientes estén en contacto oclusal, no permitirá que los músculos elevadores de la mandíbula completen su contracción. Los músculos continuarán ejerciendo fuerza para superar ese obstáculo y como resultado los tejidos de soporte serán reabsorbidos. Adicionalmente este aumento generará distorsión de la faz, dificultad para cerrar los labios y para deglutir (Gomes, Vasconcellos y Souza, 2005).

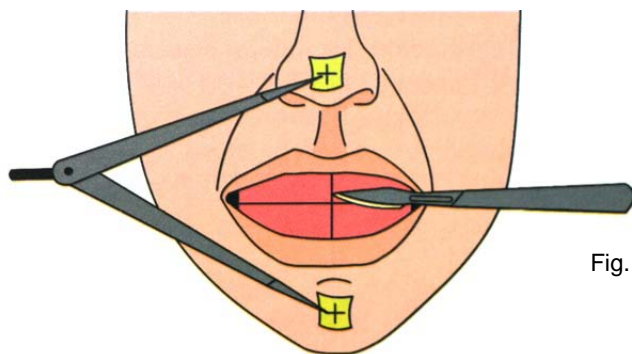


Fig. 36 Puntos de referencia para la toma de la Dimensión Vertical.
Tomado de Garcia 2006

Una dimensión vertical disminuida cuando los dientes están en oclusión ocasiona un acortamiento exagerado que es perjudicial para la articulación temporomandibular, el espacio de la lengua está limitado, hay distorsión de la faz,

los labios pierden volumen y su comisura desciende, los músculos de expresión facial pierden su tonicidad y la cara parece flácida, en este mismo orden de, la etiología de la queilitis angular es muchas veces atribuida a el acortamiento de esta distancia, provocado por la disminución de la dimensión vertical de oclusión.

Para determinar la dimensión vertical, muchos métodos y técnicas han sido descritos en la literatura, actualmente algunos de ellos están en desuso debido a la complejidad de su utilización. Los métodos más relatados son: el de deglución de Monson, el fonético de Silvermann, el métrico de Pleasure, el de respiración de Tamaki, el de mioestimulación de Beresin y Schiesser y la técnica de Willis (Gomes et al,2005).

Si bien se han hecho avances en las técnicas y materiales en prostodoncia, todavía no hay un método exacto para determinar la dimensión vertical de oclusión en pacientes edéntulos. El juicio clínico juega el mayor papel en la valoración de este importante componente en la construcción de las dentaduras.

Para la selección del mejor método, los criterios a ser considerados son: 1. Exactitud y repetitividad de la medición, 2. Facilidad de la técnica, 3. Tipo y complejidad del equipo necesario y 4. La cantidad de tiempo requerido para una medición segura.

Willie (1958), Condujo un estudio para determinar el método más común de establecimiento de la dimensión vertical de oclusión. La combinación de métodos más popular fue el del empleo de la fonética, la apariencia estética y la deglución.

Tallgren (1957), estudió los cambios ocurridos en la dimensión vertical de oclusión y en la posición de descanso y el efecto que estos cambios tienen en el espacio interoclusal. Ella concluyó que la dimensión vertical en la posición de descanso se adaptó a los cambios en la dimensión vertical de oclusión tanto en pacientes dentados como en edéntulos. Otros trabajos de investigación han verificado su hallazgo (Atwood, 1956; Ismail, George, Sassouni y Scott, 1968).

En cuanto al registro de la Relación Céntrica, ésta es una referencia básica para la relación intermaxilar en cualquier procedimiento odontológico que involucre el equilibrio oclusal. A pesar de su importancia, este es un asunto polémico. En 1999, en la 7ª edición de el Glosario de Términos Prostodónticos de la Académica de Prótesis Dental se presentaron nada menos que siete definiciones para relación céntrica, algunas ya publicadas en diferentes ediciones de este glosario y otras emitidas en diferentes épocas, por diferentes autores. Entre esas siete definiciones, dos aceptan la relación céntrica como una posición más antero-superior de los cóndilos, una como una posición más postero-superior, una como una posición más posterior, una como una posición más medio-superior y dos no citan una posición condilar, más aceptan una relación céntrica como la posición más posterior de la mandíbula en relación al maxilar (Jasinevicius et al; 2000).

En la actualidad, incluso el mismo término de relación céntrica es algo confuso. Según Okeson (2003), la controversia respecto a la posición fisiológica de los cóndilos continuará hasta que se disponga de pruebas concluyentes de que una posición es más fisiológica que las

demás, sin embargo durante el tratamiento es imprescindible utilizar una posición ortopédica estable.

La repetitividad del registro es el principal medio de valorar la exactitud de la técnica. Las bases, cuya longitud vertical ya se estableció, son colocadas en la cavidad bucal y se invita al paciente a ocluir lenta y repetidas veces, se observa si la oclusión es repetible o si tiende a no tener ningún punto de referencia. Las técnicas de manipulación de la mandíbula son muy variadas, cualquier técnica es idónea partiendo del conocimiento y del dominio que se tenga sobre ella. Existen diferentes maniobras para ayudar al paciente a lograr esta repetitividad, entre ellas tenemos:

- La maniobra de Dawson: En ésta se coloca al paciente lo más relajado posible en el sillón, se coloca la cabeza entre los brazos del operador para ofrecer estabilidad. Los pulgares sobre el mentón y los demás sostienen el cuerpo de la mandíbula, luego se aplica una leve presión de los dedos hacia arriba, llevando la mandíbula a Relación Céntrica, hasta que sea hallado el contacto inicial (ver Fig.37).

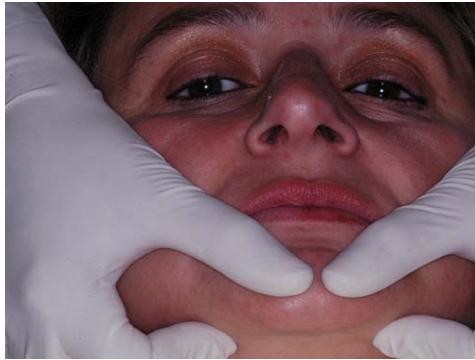

Fig. 37. Técnica de manipulación de Dawson. Tomado de Bortolotti 2006

La maniobra de Guichet: Se toma el mentón entre el pulgar y el índice y se acompaña la mandíbula hacia el maxilar (ver Fig.38).

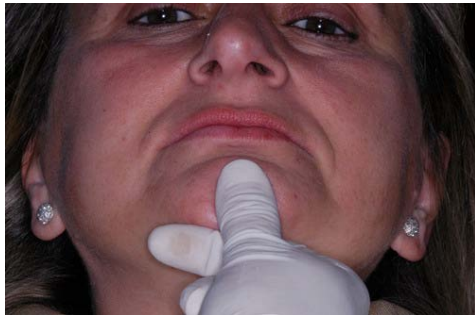

Fig. 38. Técnica de manipulación de Guichet. Tomado de Bortolotti 2006

La maniobra de Ramfjord: Se toma la mandíbula con el pulgar doblado y apoyado al mentón, el índice apoyado sobre el cuerpo mandibular y los demás dedos debajo del mentón, acompañando en el cierre (ver Fig.39).

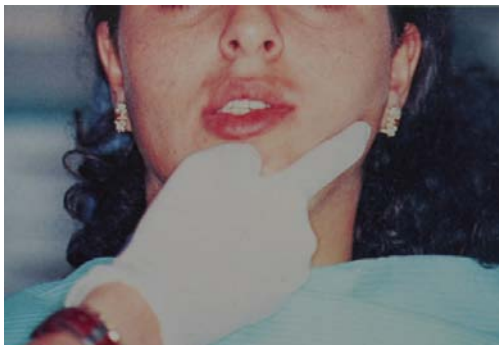

Fig. 39. Técnica de manipulación de Ramfjord. Tomado de Bortolotti 2006

Es importante recordar que estas maniobras no buscan forzar la mandíbula sino solo guiarla en la búsqueda de la relación céntrica, si la posición se repite, el registro puede considerarse valido. Las técnicas para la manipulación de la mandíbula son muy variadas, cualquier técnica es idónea partiendo del conocimiento y del dominio que se tenga sobre ella (Bortolotti, 2006).

Para la fijación de oclusión se pueden utilizar dos técnicas: la de la cúspide de cera (ver Fig.40), y la de las llaves en metal.



Fig. 40 Técnica de las cúspides de cera. Tomado de Bortolotti 2006.

Un estudio realizado por Fenlon (1999), donde se investigó la asociación entre las relaciones intermaxilares en dentaduras totales nueva y el uso de esas dentaduras todo el día y para comer. Los resultados del estudio

sugirieron que la calidad del registro de relación céntrica y de un adecuado espacio de descanso interoclusal en dentaduras completas están asociados con el incremento en el uso y el confort de las mismas.

10. SELECCIÓN DE FORMA Y TAMAÑO. ENFILADO

10.1. Forma y tamaño

Cuando se trata de elegir dientes para pacientes edéntulos, de los que no se poseen datos previos a las extracciones, es preciso estudiar muy atentamente todo signo residual que pueda encontrarse en los rebordes edéntulos de los modelos. La analogía entre los arcos edéntulos y la cara puede indicar la correspondiente forma de dientes que armonicen con la cara y además la forma del arco con las marcas residuales

Una revisión de la literatura muestra que varios factores han sido sugeridos como ayuda para la selección de los dientes artificiales (Boucher, 1970). La teoría temperamental, usada extensamente en medicina en el último siglo, fue adoptada por la odontología como un conveniente método de categorizar los pacientes y su estética (Flagg, 1976; White, 1984).

Berry (1905) observó que la forma de la cara cuando se invertía se correspondía con la forma del incisivo central superior, resultando en una estética deseable, llamándola “triada estética de Berry” (ver Fig.41). Lowery (1921) y Nelson (1922) estuvieron de acuerdo con esta teoría y propusieron una relación entre la cara, el arco dental y el alineamiento, y la denominaron “triángulo estético”. Esta teoría geométrica ha sido soportada por otros numerosos trabajos. (House, 1939; Richey, 1941; Schlosser y Gehl 1953; Pound 1962).

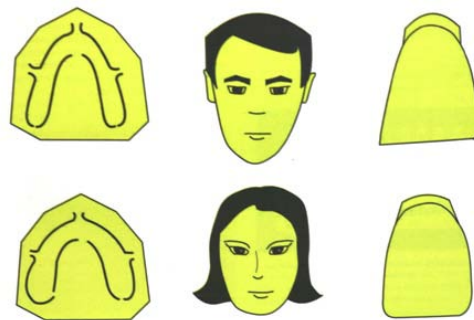


Fig. 41. Triada estética de Berry. Tomado de Garcia 2006

También la forma dentaria tiene estrecha relación con el perfil facial del paciente (ver Fig. 42), es así que de acuerdo a las clasificaciones de ortodoncia, encontramos 3 tipos de perfiles: a) Perfil recto, b) Perfil Cóncavo, c) Perfil Convexo.

La superficie labial de los incisivos centrales superiores, sigue la forma del perfil en cuestión (Garcia, 2006).

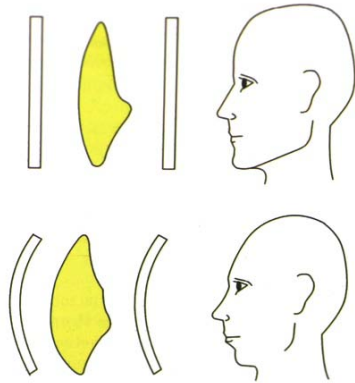


Fig. 42 Tipos de perfiles. Tomado de Garcia 2006

La selección de los dientes anteriores en pacientes edéntulos en que faltan antecedentes de forma, color y tamaño no es un procedimiento científico, la forma es importante, pero es aun más importante para el paciente, el tamaño y el color.

El tamaño de los dientes está regido por seis factores principales: a) Tamaño de la cara, b) Espacio intermaxilar disponible, c) Tamaño del arco anterior de canino a canino. D) Longitud del labio superior y del labio inferior, e) Relación de tamaño de los arcos superior e inferior, f) Cantidad de resorción del hueso.

Para García (2006), es importante saber en la toma del color, que éste varía dependiendo de edad, sexo, raza, clima, hábitos alimenticios, estado de salud, entre otros. Para la etapa clínica de la selección del color de los dientes artificiales, el fabricante nos entrega un “muestrario de color”, que consiste en una paleta con incisivos centrales con los distintos colores que él nos proporciona. Estas paletas deben humedecerse en el momento clínico de la selección del color y además ésta debe realizarse con luz natural. Si el paciente es portador de prótesis antiguas, se le preguntará si está contento con el color de estas. Si lo está, repetimos el mismo color, confrontando las paletas del muestrario de color con los dientes de la prótesis.

Para seleccionar el ancho de los incisivos anterosuperiores e inferiores en la guía, se debe medir con una regla flexible la distancia entre las dos “líneas guías de los caninos” (ver Fig. 33), a esta medida y dependiendo del tipo de dientes con el que vamos a trabajar le agregaremos 2,5mm de cada lado para así obtener el ancho total de los seis incisivos desde distal de un canino hasta distal del otro canino. Con esta cifra nos vamos a la “cartilla-guía de selección dentaria”. (Garcia, 2006)

La selección de los dientes posteriores está influenciada por la clase edéntula y por el estado de las crestas. Utilizar el diente artificial más idóneo, significa preservar el hueso alveolar por más tiempo ya que se evitan traumas debidos a cargas excesivas. El ancho mesio-distal de ellos se determina por la distancia que existe entre la cara distal del canino inferior hasta el nacimiento de la papila piriforme. Esta distancia oscila en un promedio entre 30, 32, 34, 35 mm. En general, la dimensión de los dientes posteriores es deducible por las tablas de combinación que son anexadas para las distintas dimensiones de los dientes anteriores (Bortolotti, 2006).

10.2. Enfilado

El enfilado es una etapa de laboratorio dental y clínica en la que se ubican los dientes artificiales, sobre los rodetes articulados, intentando repetir la ubicación aproximada y la disposición de estos, obteniendo estética, funcionalidad y además balance oclusal utilizando como guía el eje individual, los elementos anatómicos remanentes, la relación de tamaño entre los maxilares, usando cúspides de soporte que axialicen las fuerzas y que recuperen la dimensión vertical y la relación céntrica.

El enfilado de los dientes artificiales debe reflejar lo más cerca posible, la situación de los dientes naturales ya que de esta forma la relación con los tejidos blandos, con los cuales entran en contacto, resulta más armonioso y equilibrado (Ortman, 1979; Brunton, 1994). En realidad, en los pacientes edéntulos, la posición final de los dientes artificiales anteriores, aun estando en equilibrio con los dientes circundantes puede no coincidir con aquella de los dientes naturales, ello depende de los cambios suscitados en las crestas por causa de las distintas resorciones y de la calidad y comportamiento de los tejidos blandos (Payne, 1971).

El enfilado dentario no es el resultado de la improvisación, es el resultado del estudio serio y de mucha práctica, que nos permita conocer los muchos y diferentes casos clínicos con sus particularidades y sus complicaciones. Al enfrentar la tarea de realizar un enfilado en un edéntulo total, debemos tener claridad respecto a que esta maniobra será básica si solo nos guiamos por el eje central de cada diente.

Un buen y correcto enfilado, será aquel realizado por un odontólogo o por un técnico dental preparado que tome toda la información obtenida y registrada por el clínico en los rodetes de cera y además toda la información que un ojo preparado debe leer y obtener de los modelos articulados, utilizando dientes artificiales escogidos especialmente para cada caso, que permitan obtener un engranaje con cúspides de soporte que en céntrica contacten establemente, en igualdad de número de contactos y de intensidad de carga, a la dimensión vertical adecuada y que en lateralidad o en protrusión originen contactos que lleven a un balance oclusal (Geering 1989; Garcia, 2006; Bernal, 2006; Bortolotti, 2006).

Existen diferentes técnicas de enfilado, algunas de ella enfilan primero el sector anterior (superior e inferior) una vez hecho esto se realiza la prueba en boca para evaluar llave canina, soporte labial, relación labidental, fonación, sobremordida vertical y horizontal, estética. Una vez realizada esta prueba se procede a terminar de enfilear los dientes superiores, posteriormente el primer molar inferior, segundo molar inferior, segundo premolar y primer premolar (Bernal y Fernández, 2006). En posterior evaluaremos plano oclusal, que

los dientes estén alineados sobre el reborde, que la relación interdental coincida con relación interalveolar determinada, llave molar, corredor bucal.

Otra técnica es la utilizada por la Universidad Cayetano Heredia de Perú en donde se enfila toda la arcada superior y luego se continua con el primer molar inferior buscando la llave molar, siguiendo con el segundo premolar, segundo molar, incisivos centrales, laterales y caninos y por último, el primer premolar (Millares y col, 1996).

11. PROCESADO DE LA DENTADURA O ACRILIZADO

El procesado de la dentadura y el acabado de las prótesis son dos fases de competencia del técnico dental (laboratorio), por lo tanto no se ahondará en el tema, se realizará una breve descripción de cada uno de sus pasos y se remitirá a los libros de texto indicados

Según Bernal y Fernández (2006), el procesado de las dentaduras es la conversión del patrón de cera de una dentadura, en una dentadura con base formada de otro material, como la resina acrílica.

Una vez hecha la comprobación final de la oclusión se realiza el modelado de las encías, el buen modelado de la cera determina un contorno que simula una encía natural, produce una correcta dispersión de la luz y si el color de la base es satisfactorio, proporciona un resultado agradable.

La dentadura se termina en el laboratorio dental usando la técnica de la "cera perdida", sustituyendo ésta por resinas acrílicas.

11.1. Pasos

11.1.1. Enmuflado

Es el proceso en el cual se revisten las dentaduras junto con los modelos funcionales dentro de la mufla. Las cuales son recipientes plásticos (muflas para termocurado en microondas), o metálicas de bronce o de aluminio, constan de paredes resistentes dentro de las cuales se colocan las dentaduras de cera incluyendo los modelos de trabajo para ser sometidos al proceso técnico de polimerización. Constan de 5 elementos: a)La mufla propiamente dicha, b)La contramufla, c)La tapa, d)Las guías, y e)Los ajustadores.

En prostodoncia total existen varias posibilidades técnicas y materiales de inclusión para realizar el enmuflado el más usual es el indirecto por prensado.

11.1.2. Desencerado

Consiste en eliminar la cera que reproduce la encía y flancos para posteriormente ser reemplazado por acrílico.

11.1.3. Empacado y prensado del acrílico

Consiste en sustituir con resina acrílica los contornos de cera de la base protésica, unir los dientes artificiales a ésta y formar la superficie de la misma.

Las resinas acrílicas fueron introducidas hace 42 años como material para base protésica, las de polimetilmetacrilato (PMMA) ha sido altamente usada para la fabricación de bases de dentadura, otros componentes son adicionados para hacerlas más fuerte y más resistente a la fractura (Jagger y Huggett, 1975; Caycik y Jagger, 1992). Éstas están compuestas por un líquido, que es el monómero y un polvo que es el polímero, que mezclados determinan la formación de una pasta que se utiliza para la construcción de las bases (Rueggeberg, 2002).

Según Bortolotti (2006), estas se subdividen en tres grupos.

- Termopolimerizables (termocuradas)
- Autopolimerizable (autocuradas) y
- Termoplásticas

11.1.4. Tratamiento térmico

Una vez empacado y prensado el acrílico y para lograr el polimerizado de las dentaduras, se sumerge la prensa en un recipiente con agua a temperatura ambiente, dentro del cual se puede realizar el procedimiento de polimerizado de dos formas: a) 8 horas a 74°C, o b) 1,5 horas a 74°C y después 30 minutos a 100°C.

Se deja enfriar espontáneamente la mufla dentro del agua no menos de media hora a temperatura ambiente y luego 15 minutos en agua fría antes del desenmuflado.

11.1.5. Desenmuflado

Este consiste en separar las dos partes de la mufla y retirar de ellas las prótesis ya termocuradas.

11.1.6. Remonta

Una vez hecho el desenmuflado, se limpian muy bien las superficies oclusales y los modelos sobre los cuales aun están alojadas las prótesis, se posicionan y fijan sobre el articulador, utilizando las llaves de remonta preparadas en los mismos. La remonta se realiza para realizar el primer control oclusal.

11.1.7. Acabado y pulido

Los bordes, así como las demás zonas desgastadas, se pulirán usando una mezcla húmeda de piedra pómez de grano fino en consistencia cremosa, aplicada contra la superficie a pulir con cepillo negro de hilera única, ruedas de tela y fieltros.

12. Instalación, Instrucción y Control

La instalación puede definirse como el período durante el cual el profesional procura eliminar los defectos que se hacen evidentes en los aparatos, mientras el paciente se va adaptando a aquellos que el profesional no puede eliminar. La instalación no es pues un acto, es un período.

Un paciente al que se le termina de colocar una prótesis, encontrará una serie de dificultades hasta saber manejarse con ella, dificultades que se deben en parte a los defectos de la misma prótesis, en parte a la reacción bucal contra el cuerpo extraño y en parte a la reacción psicológica. Es cuestión de tiempo y habilidad vencer esas dificultades hasta que los aparatos queden definitivamente aceptados. A ese tiempo es al que llamamos período de instalación.

La visita de colocación de la prótesis representa un momento crítico, este marca la transición del control del odontólogo al del paciente y marca el inicio del período de post colocación. El éxito del ajuste en el paciente en este período es frecuentemente un indicador de un resultado positivo o negativo. Si bien esta fase de ajuste del paciente debe soportar factores tanto físicos como de conducta oral, el confort de la prótesis es un prerrequisito comúnmente reconocido para el positivo ajuste en el paciente de sus nuevas dentaduras. Durante este tiempo muchos factores pueden causar irritación mucosa con posterior ulceración tisular y dolor.

Algunos de estos factores están directamente bajo el control del odontólogo, tales como la adaptación tisular, la extensión y la oclusión. Otros dependen del paciente, tales como, el tiempo de uso, los hábitos y la discreción en la dieta.

Pocos estudios organizados se han enfocado a la experiencia de los pacientes que reciben prótesis totales nuevas. (Lutes, Henderson, Ellinger, Rahn, Rayson y Frazier 1972; Carr, Lucas y Becker 1993). Los estudios histológicos de Turck (1965), identifican un engrosamiento en la lámina de paraqueratina y un ligero incremento en la queratina de la mucosa adyacente al área de soporte protésico, esto sugiere una interacción entre la prótesis y el tejido. Kaput y Soman (1964), han descrito una disminución en el desempeño masticatorio cuando se usan dentaduras, de este modo supone un mayor esfuerzo para masticar la comida dura. El incremento en la actividad masticatoria implica un prolongado contacto entre la dentadura y las estructuras de soporte.

La alimentación constituye solo un pequeño porcentaje del total de actividad diaria de la dentadura en el paciente.

Inversamente, ésta representa un gran potencial de influencia negativa. Si los pacientes que reciben nuevas dentaduras comen imprudentemente, ellos pueden inadvertidamente exceder la tolerancia del área de soporte mucoso, resultando en ulceración y dolor. Pareciera lógico asumir que controlando la dieta en el período inmediato a la colocación pudiera aliviarse esta influencia negativa y contribuir a una experiencia de ajuste más positivo.

La instrucción de los pacientes debe ser un proceso continuo desde el contacto inicial con el paciente hasta que se completan los ajustes. Sin embargo, en el momento de la colocación inicial de las prótesis se deberán reforzar ciertas dificultades que se encontrarán con las dentaduras nuevas, lo mismo que la información relacionada con su cuidado. Al estar prevenido, el paciente es más tolerante a los problemas y con menos probabilidades los relacionará correctamente con el ajuste de las dentaduras artificiales. (Boucher, 1975).

La educación del paciente debe comenzar con la primera visita y continuar todo el tiempo que dure la construcción de las prótesis. Suele suponerse que el paciente ya sabe cómo

cuidar su boca y sus dentaduras; pero se trata de una suposición errónea, por lo que nuestra obligación es instruir a los pacientes en relación con las siguientes facetas: a) Limitaciones de las dentaduras completas, b) Problemas del período de ajuste, c) Uso eficiente de la dentadura, d) Necesidad de revisiones periódicas, e) Limpieza y cuidado de las dentaduras, f) Necesidad de períodos de descanso para los tejidos, g) Necesidad de una dieta adecuada.

Instruir al paciente sobre el uso y cuidado de las dentaduras totales es un componente esencial del tratamiento, si se quieren cumplir los objetivos primarios como son: a) Preservación de las estructuras residuales orales, b) Restauración de la masticación, de la fonética y de la estética y c) Sensación de comodidad.

Un edéntulo total debe cuidar sus mucosas, es decir, sabemos la existencia de placa bacteriana, la cual se deposita tanto en los tejidos bucales como sobre las superficies protésicas y su remoción con cepillos apropiados es obligatoria a los fines de evitar infecciones. La prótesis debe ser cepillada con jabón neutro, los tejidos bucales pueden limpiarse con gasas o con cepillos suaves; durante

la semana, la prótesis debe ser sumergidas en soluciones que liberen oxígeno por unos 20 minutos para impedir la colonización de bacterias anaeróbicas (Kinyon, Schwartz, Burgess y Bradley, 1989).

Debe indicársele al paciente además el retiro de las prótesis para dormir, conservándola en un contenedor envuelta en una servilleta húmeda.

Según Bortolotti (2006), no es aconsejable mantener la prótesis sumergida en agua por la absorción excesiva del líquido por parte de la resina, o en seco, a causa de la deshidratación y el consiguiente agrietamiento de los materiales acrílicos.

En cuanto a la alimentación el paciente debe ser instruido sobre el hecho que los primeros días la alimentación puede resultar difícil, es oportuno suministrar al paciente una tabla dietética en la que se recomiende la alimentación a seguir los primeros días post colocación. La dieta recomendada contempla una alimentación líquida o semilíquida para los primeros días, seguida por la introducción de alimentos que requieren una alimentación

siempre más compleja hasta llegar a una alimentación normal.

En cuanto a los controles debe indicársele al paciente que inicialmente podrá producirle algunas molestias, como la formación de pequeñas lesiones en la mucosa bucal, por lo que es importante someterse inicialmente a controles rutinarios los cuales se deberán realizar a las 24, 48 y 72 horas después de la instalación y posteriormente a los 8, 21 y 3 meses. Una vez superado el período de adaptación es necesaria una cita de control cada 6 meses para efectuar los eventuales ajustes de la prótesis (Bortolotti, 2006).

IV. CONCLUSIONES

1. Antes de planear el tratamiento, el odontólogo debe estar consciente de tres objetivos: 1) un entendimiento de los aspectos biológicos y mecánicos del problema del paciente; 2) una visión de su salud física y mental; y 3) un conocimiento de los problemas emocionales específicos que pueden relacionarse con la situación dental.

2. Las expectativas de los pacientes en cuanto a confort, función y estética deben ser determinadas antes de comenzar el tratamiento, su experiencia y una autoevaluación de sus prótesis, debe ser recogida antes del tratamiento, así mismo, cuando se evalúe la necesidad de un ajuste o se determine el remplazo de una dentadura completa, el clínico debe valorar la pérdida de la dimensión vertical, la estabilidad, la retención, la capacidad reportada por el paciente para masticar y su satisfacción en cuanto a la apariencia de la misma.

3. Debe haber una completa salud de la mucosa antes de hacer la impresión final, siendo indispensables un estudio clínico detallado y un estudio radiográfico de maxilar y

mandíbula como parte integral de cualquier evaluación clínica para un tratamiento protésico.

4. En cuanto a las fases del tratamiento, la impresión final debe ser hecha en un material que permita al operador lograr los requerimientos de apropiada cobertura, íntimo contacto tisular y sellado periférico, siendo el polisulfuro el material mayormente usado.

5. Un método debe ser usado para determinar la posición de relación céntrica, así como la dimensión vertical de oclusión deseada, el profesional debe aplicar el método o técnica en la que presenta mayor conocimiento, experiencia clínica y habilidad ya que no se ha comprobado ninguna superioridad de una técnica específica.

6. La dimensión vertical de oclusión debe permitir un espacio interoclusal (libre), la cantidad de este espacio debe ser suficiente para la función el habla y la estética y ser apropiado para cada paciente.

7. El aspecto de los dientes anteriores debe mostrar evidencia que el odontólogo y el técnico han tomado en

cuenta una variedad de factores para compaginar apariencia con función, tales como el perfil del tejido blando, la fonética, la orientación del plano oclusal y una apariencia apropiada para cada paciente específico. Así mismo, los pacientes deben tomar parte en el proceso de toma de decisiones en cuanto a la apariencia de los dientes, guiado por el clínico.

8. El esquema oclusal debe ser claramente capaz de contribuir a la estabilidad de la dentadura cuando ésta está en función. Debiendo existir contacto en todos los dientes posteriores en posición intercuspídea (oclusión céntrica) y en por lo menos dos dientes posteriores durante las trayectorias tanto en el lado de trabajo como en el de balance (oclusión bilateralmente balanceada)

9. En la fase de colocación, se debe estar atento para identificar cualquier posible sobreextensión periférica, ya sea por la observación directa o por el uso de materiales apropiados. Así mismo se debe instruir a los pacientes en cuanto a la higiene, alimentación y a la necesidad de futuras visitas.

10. Para alcanzar el éxito en un tratamiento con prótesis totales se debe seguir una secuencia lógica en cada uno de los pasos involucrados en su fabricación, el hecho de arrastrar pequeños errores se traducirá en el fracaso final de la terapéutica.

V. REFERENCIAS

- American Dental Association. (2006). The selection of patients for dental radiographic examinations. U.S. Food and Drug Administration. Consultado el día 20 de Julio de 2008 de la World wide web: <http://www.fda.gov/cdrh/radhlth/adaxray-1.html>.
- Anusavice, K. (2004). Ciencia de los materiales dentales. España: Elsevier.
- Appelbaum, E; Mehra, R. (1984). Clinical evaluation of polyvinylsiloxane for complete denture impressions. J. Prosthet Dent, 52(4): 537-9.
- Atwood, DA. (1956). A Cephalometric Study of the Clinical Rest position of the Mandible. Part I. The Variability of the Clinical Rest Position Following the Removal of Occlusal Contacts. J Prosthet Dent, 16:504-19.
- Berg, E. (1993). Acceptance of full dentures. J Int Dent, 43: 299-306.
- Bernal, R; Fernandez, JA. (2006). Prostodoncia Total. México: Editorial Trillas.
- Berry, FA. (1905). Is the theory of temperament the foundation to the study of prosthetic art. Dentists Magazine, 6(1), 405-13.
- Beumer, J; Lewis, S. (1991). Selección de pacientes y plan de tratamiento. En sistemas de implantes Branemark. Procedimientos clínicos y de laboratorio. España: Editorial espaxs, S.A.
- Bortolotti, L. (2006). Prótesis Removibles Clásica e Innovaciones. Colombia: Actualidades Médico Odontológicas Latinoamérica, C.A.
- Boucher, C. (1944). Complete denture impressions based on the anatomy of the mouth. J Am Dent Assoc, 31:17-24.
- Boucher, CO. (1970). Complete dentures. (6th ed.). St Louis: CV Mosby.

- Boucher, C. (1975) *Prostodoncia Total de Boucher*. (Décima Edición). México: Interamericana. MacGraw-Hill.
- Brunton, PA. (1994). Guidelines to lip position in the construction of complete dentures. *Quintessence Int*, 25(2),121-4.
- Carbajal, BL. (1990) Atrofia alveolar mandibular y maxilar. Análisis comparativo entre sexo, topografía y gravedad del problema. *Rev ADM*, 47:203-206.
- Carbajal, BL. (1994). Criterios clínicos y radiográficos para la toma de decisiones en el tratamiento quirúrgico de la atrofia alveolar mandibular. *Rev ADM*,11,153-161.
- Carlsson, G.E. (1998). Clinical morbidity and sequelae of treatment with complete dentures. *J Prosthet Dent*, 77: 17-23.
- Carr, L; Lucas, VS; Becker, PJ. (1993). Diseases, medication, and postinsertion visits in complete denture wearers. *J Prosthet Dent*, 70:257-60
- Cátedra de Materiales Dentales. (1992). *Lecciones de Dentaduras Totales*. Universidad Central de Venezuela.
- Caycik, S; Jagger, RG. (1992). The effect of cross-linking chain length on mechanical properties of a dough-molded poly(methylmethacrylate) resin. *Dent Mater*, 8:153-7.
- Chaar, C. (1996). Avaliação nutricional e alimentar de idosos matriculados do Centro de Saúde. *Revista da Área de Ciências Biológicas e da Saúde*, 1(1):12-15.
- Chester, D. (2002). Will there be a need for complete dentures in the United States in 2020? *J Prothet Dent*, 87:5-8.
- Clancy, JM; Dixon, DL. (1990). Making accurate final impressions for the fabrication of complete dentures. 1: Maxillary impressions, *Oct*;76(4):21-3.

- Corah, N.L; O'Shea, RM; Bissell. GD. (1985).The dentist-patient relationship: perceptions by patients of dentist behavior in relation to satisfaction and anxiety. J Am Dent Assoc, 111: 443-446.
- Devan, M. (2005). Basic principles in impression making. J Prosthet dent, 93:503-8.
- Diccionario Enciclopédico U.T.E.H.A. (1953). Tomo VIII. México: Unión Tipográfica Editorial Hispano Americana.
- Domken, O; Chichoyan, F; Prapotnich, R. (2001).Impression technics in complete removable dentures. Rev Belge Med Dent, 56(3):216-33.
- Du. Kharat, T. (1991). Embedded root fragments in completely and partially edentulous jaws. The saudi dental journal, vol. 3, no. 1.
- Ettinger, RL. (1993). Oral Health needs of the elderly-and Internacional Review. Int Dental Journal, 43(4):348-354.
- Escobar, María. (2006). Consentimiento informado en odontología. Consultado el día 4 de marzo de 2008 de la World Wide Web:<http://encolombia.com/odontologia/foc/FocXXConsentimiento.htm>
- Fatemeh, E; Ali Reza, N. (2007). Radiological findings in panoramic radiographs of Iranian edentulous patients. Oral Radiol, 23: 1–5
- Fédération dentaire internationale. (1987). Oral needs of the elderly. Commission on oral health. FDI Research and Epidemiology Working Group 5. Ámsterdam.
- Fenlon, M. (1999). Association between the accuracy of intermaxillary relations and complete denture usage. J Prosthet Dent, 81:520-5.
- Fish, EW. (1933). Using the muscles to stabilize the full lower denture. J Am Dent Assoc, 20:2163-9.

- Flagg, JF. (1976). Dental pathology and therapeutics. *Dental Cosmos* 18:57-62.
- Floyd, P; Palmer, P; Palmer, R. (1999). Radiographic Techniques. *British dental journal*, volume 187, no. 7, october 9.
- Gamer, S; Tuch, R; Garcia, L.T. (2003). M. M. House mental classification revisited: Intersection of particular patient types and particular dentist's needs *J Prosthet Dent*, 89:297-302.
- Garcia, J. (2006). Enfilado dentario, bases para la estética y la estática en prótesis totales. Colombia: Actualidades Médico Odontológicas Latinoamérica, C.A.
- Geering, A; Kundert M. (1989). Atlas de prótesis total y sobredentaduras. España: Salvat Editores, S. A.
- Glossary of prosthodontic terms. (1999). 7th ed. *J Prosthet Dent*, 81:86.
- Gomez, R; Vasconcellos, M; Sousa, J. (2005). Dimensao vertical e relacao central em protese removivel: analise e disxussao dos métodos de obtencao. *Pub. UEPG. Ci. Biol. Saude, Ponta Grossa*, 11 (3/4):79-87.
- Gray, W; King, C. (1980). Applying basic prosthodontics principles in the dentulous maxilectomy patient. *J Prosthet Dent*, 43:434.
- Guerrero, C. (1984). Atrofia Mandibular. *Odontología al Día*.
- Gysi, A. (1910). The problem of articulation. *D Cosmos*, 52:1-19.
- Haring, J; Jansen L. (2002). Radiología Dental. Principios y Técnicas. Mexico: McGraw Hill Interamericana.
- Hernández M. (2001). Rehabilitación oral para el paciente geriátrico. Colombia: Universidad nacional de Colombia.
- Hirsch, B; Levin, B; Tiber, N. (1972). Effects of patient involvement and aesthetics preference on denture acceptance. *J Prosthet Dent*, 28: 127-133.

- House, MM; Loop, JL. (1939). Form and colour in the dental art. Whittier (CA): Privately published.
- Instituto Nacional de Estadística. (2001). Ministerio del Poder Popular para la Planificación y Desarrollo. República Bolivariana de Venezuela.
- Ismail, YH; George, WA; Sassouni, V; Scott, RH. (1968). Cephalometric Study of Changes Occurring in Face Height Following Prosthetic Treatment. *J Prosthet Dent*, 19:321-30.
- Jagger, RG; Huggett, R. (1975). The effect of cross-linking on indentation resistance, creep and recovery of an acrylic resin denture base material. *J Dent*, 3:15-8.
- Jasinevicius, T; Yellowitz, J; Vaughan, G; Brooks, E; Baughan, L; Cline, N; Theiss, L. (2000). Centric relation definitions taught in 7 dental schools: results of faculty and student surveys. *J Prosthodont, Philadelphia*, v.9,n.2p.87-94.
- Jones, DJ. (1985). Panoramic radiographic examination of edentulous patients. *J Prosthet Dent*, 53:533-539.
- Kaput, KK; Soman, SD. (1964). Masticatory performance and efficiency in denture wearers. *J Prosthet Dent*, 14:687-94.
- Keur, J. (1983). Radiographic screening of edentulous patients. *J Prosthet Dent*, 50:463-467.
- Kinyon, T; Schwartz, R; Burgess, D; Bradley, D. (1989). Employ of warmen solution for quicker disinfection of denture. *Int. J. Prosthodont*, 2; 518-23
- Koeck, B. (2007). *Prótesis Completa*. España: Elsevier
- Kreher, JM; Graser, GN; Handelma, SL. (1987). The relationship of drug use to denture function and saliva flow rate in a geriatric population. *J Prosthet Dent*, 57: 631-638.
- Langer, A; Michman, J; Seifert, I. (1961). Factors influencing satisfaction with complete dentures in geriatric patients. *J Prosthet Dent*, 11: 1019-1031.

- Lowery, PC. (1921). Art and esthetics as applied to prosthetics. Dental Cosmos, 63:1223-6.
- Lye, TL. The significance of the fovea palatini in complete denture prosthodontics. J Prosthet Dent; 33: 504-510.
- Lyman, S; Boucher, LJ. (1990). Radiographic examination of edentulous mouths. J Prosthet Dent, 64:180-2.
- Lundquist, DO; Luther, WW. (1970). Occlusal plane determination. J Prosthet Dent, 23:489-98.
- Lutes, MR; Henderson, D; Ellinger, CW; Rahn, AO; Rayson, JH; Frazier, QZ. (1972). Denture modification during adjustment phase of complete denture service. J Prosthet Dent, 28:572-9.
- Malpica, R; Rossell, R. (2007). Los fundamentos anatómicos básicos para el éxito del tratamiento en prótesis totales. Odous Científica vol. VIII, no 1, Enero - Junio.
- Matthews, E. (1961). The polished surfaces. Br Dent J, 5:407-11.
- McGrane, HF. (1946). Basic principles of the McGrane full denture procedure for office phase. Selbstverlag des Autors.
- Millares W y col. (1996). Protesis Total. Manual de Procedimientos de Laboratorio. Perú: Universidad Peruana Cayetano Heredia.
- Nelson, AA. (1922). The esthetic triangle in the arrangement of teeth: face form, tooth form and alignment form, harmonious or grotesque. National Dent Assoc J, 9:392-401.
- Okeson, J. (2003). Oclusión y afecciones Temporo Mandibulares. (Quinta edición). España: ELSEVIER.
- Ortiz, A. (2000). Diferentes alternativas de tratamiento de los pacientes edéntulos con atrofia mandibular. Monografía. Universidad Central de Venezuela.

- Ortman, HR; Tsao, DH. (1979). Relationship of the incisive papilla to the maxillary central incisors. *J. Prosthet. Dent*, 42:492-6.
- Palla, S. (1998). Sobredentaduras mandibulares en implantología. En V. Jiménez-López (Comp.), *Rehabilitación Oral en Prótesis Sobre Implantes*. Barcelona: Quintessence Books, p. 281-306.
- Payne, A. (1971). Factors Influencing the position of artificial upper anterior teeth. *J. Prosthet. Dent*, 26 (1):26-32.
- Perrelet, LA; Bernhard, M; Spirgi, M. (1977). Panoramic radiography in the examination of edentulous patients. *J Prosthet Dent*, 37(5):494-498.
- Petropoulos, VC; Rashedi, B. (2003). Current concepts and techniques in complete denture final impression procedures. *J Prosthodont*, Dec;12(4):280-7.
- Pisanty, S; Mersel, A, Markitziu, A. (1989). Oral soft tissue status in an elderly institutionalized population. *Gerodontology*, 8(2-4): 59-62
- Plasencia, J. (1988). *Prótesis Completa*. España: Editorial Labor. S.A.
- Pound, E. (1962). Applying harmony in selecting and arranging teeth. *Dent Clin North Am*, March:241-58.
- Pound, E. (1970). Utilizing speech to simplify a personalized denture service. *J Prosthet Dent*, 24:586-600.
- Preti, G; Bassi, F; Carossa, S; Corsalini, M; Gastaldi, G; Pere, P; Schierano, G; Scotti, R. (2008). *Rehabilitación Protésica - Tomo 2*. Colombia: AMOLCA.
- Ramsey, W. (1970). The relation of emotional factors to prosthodontic service. *J Prosthet Dent*, 23:4.

- Revoredo, A. (2007). Nivel de conocimientos y factores críticos auto-percibidos en la enseñanza del diseño de prótesis parcial removible por alumnos del quinto año de Estomatología. *Rev. Estomatol.Herediana* v.17n.1 ene/jun.
- Richey, EL. (1941). Esthetics: selection of teeth and correlated factors. *J Am Dent Assoc Dental Cosmos*, 28:1270-7.
- Rueggeberg F, Paschal S. (2002). Proportioning effect on physical and chemical properties of polysulfide impression material. *J Prosthet Dent*;92: 406-13.
- Saizar, P. (1972). *Prostodoncia Total*. España: Ed. Mundi.
- Scandrett, F. (1973). Radiographic examination of the edentulous patient Part I, review of the and preliminary report comparing three methods. *Oral Surg*, 35:266-74.
- Schlosser, RO; Gehl, DH. (1957). *Prostodoncia Completa*. Argentina: Mundi.
- Silverman, MM. (1953). The speaking method in measuring vertical dimension. *J Prosthet Dent*, 3:193-99.
- Smith, D; Toolson, L; Bolender, C; Lord, J. (1979) One step border molding of complete denture impressions using a polyether impression material. *J Prosthet. Dent*, 41: 347-51.
- Soikkonen, K, Amiano, A; Xie, Q. (1996). Height of the residual ridge and radiographic appearance of bony structure in the jaws of clinically edentulous elderly people. *J of Oral Rehab*, 23: 470 – 475.
- Spanish Geriatric Oral Health Research Group. (2001). Oral Health status of Spanish adults aged 65 and over. *Int Dent Journal*, 51(3 suppl): 228-234.
- Spyropoulos, ND; Patsakas, AJ; Angelopoulos, AP. (1981). Findings from radiographs of the jaws of edentulous patients. *Oral Surg*, 52:455-459

- Stonski, E. (2004). Medicina Geriátrica. Edentulismo y estado nutricional en una muestra biracial de ancianos autoválidos. Consultado el 14 de Agosto de 2.008. de la World Wide Web: <http://www.medicinageriatrica.com.ar>>.
- Sumer, AP; Sumer, M; Guler, AU; Bicer, I. (2007). Panoramic radiographic examination of edentulous mouths. *Quintessence Int*, Jul;38(7):399-403.
- Tallgren, A. (1957). Changes in Adult Face Height Due to Ageing, Wear and Loss of Teeth and Prosthetic Treatment. *Acta Odontol Scand*, 15(Suppl.24):1-112.
- Toolson, LB; Smith, DE. (1982). Clinical measurement and evaluation of vertical dimension. *J Prosthet Dent*, 47:236-41.
- Uhlig, H. (1973). *Prótesis para Desdentados*. Berlín: Quntessencia.
- White. JW. (1984). Temperament in relation to the teeth. *Dental Cosmos*, 26:113-20.
- White, S; Pharaoh, M. (2004). *Oral radiology principles and interpretation*. (5th ed). St. Louis: Mosby.
- Williamson, R; Williamson, A; Bowley J; Toothaker R. (2004). Maximizing mandibular prosthesis stability utilizing linear occlusion, occlusal plane selection, and centric recording. *J Prosthodont*, Mar;13(1):55-61
- Willie, RG. (1958). Trends in Clinical Methods of Establishing an Ideal Interarch Relationship. *J Prosthet Dent*, 8:243-51
- Winkler, S. (2001). *Prostodoncia Total*. México: Noriega Editores.
- Wulff, L; Bered, P. (1991). Determinação da dimensão vertical em prótese total. *Rev. Odonto Ciencia*. Porto Alegre, 11 (3), 121-28.
- Yurkstas, A; Kapur, A. (2005). Factors influencing centric relation records in edentulous mouths. *J Prosthet Dent*, 93:305-10.

Zarb, G., Bolender, C., Hickey, J. & Carlsson, G. (1994).
Prostodoncia Total de Boucher. (10a ed.) México.
Interamericana Mc Graw Hill.

VI. ANEXOS

A. Formato de Consentimiento Informado (Tomado de Escobar, 2006)

FORMULARIO DE CONSENTIMIENTO INFORMADO EN ODONTOLOGÍA PARA EL TRATAMIENTO DE RESTAURACIÓN

En este documento usted encontrará información para conocer y autorizar su tratamiento.

La restauración se encarga de reemplazar una parte o todo el diente perdido por problemas como caries, enfermedad periodontal, trauma y golpes, entre las más frecuentes. Cuando se ha perdido una parte del diente se puede reemplazar mediante la colocación de materiales como resina o calza blanca, también amalgama (comúnmente conocida como calza de plata). Cuando se ha perdido uno o más dientes se realizan tratamientos como prótesis fijas y removibles (puentes con o sin ganchos) o prótesis totales (cajas) que requieren procedimientos de laboratorio. Para esto suele ser necesario utilizar ayudas diagnósticas como radiografías, modelos de estudio y fotografías entre las más frecuentes. Las restauraciones requieren control y mantenimiento periódico con el fin de evaluar su adaptación, función y apariencia, estabilidad entre otros aspectos.

En su caso es necesario realizar el siguiente tratamiento: _____

Que consiste en: _____

Le sugiero este tratamiento por: _____

Los riesgos más comunes son: _____

Los menos comunes son: _____

Riesgos individuales: Estos dependen de cada caso y en el suyo son: _____

Las ventajas del tratamiento propuesto son: _____

Las desventajas son: _____

Alternativas de tratamiento: _____

Los riesgos, ventajas y desventajas de las alternativas son: _____

Si usted decide no realizar ningún tratamiento debe saber que: _____

Es necesario comprender que la odontología no es una ciencia exacta y por tanto la garantía de los resultados está sujeta a múltiples factores.

Usted puede solicitar más información de la anotada en este documento.

Nombre del paciente _____ Identificación _____

Edad del paciente _____ años

He leído y recibido información acerca del tratamiento de restauración anteriormente mencionado.

He tenido la oportunidad de preguntar y he obtenido respuestas satisfactorias. Conozco el derecho que tengo de revocar este consentimiento si lo estimo necesario.

Doy mi consentimiento para que el profesional asignado me realice el tratamiento propuesto.

Fecha _____

Firma del paciente

Firma del profesional

MENORES DE EDAD O PERSONAS CON CONSENTIMIENTO DELEGADO

Nombre del representante legal _____ Identificación _____

Parentesco _____

Firma del representante legal

CONSENTIMIENTO REVOCADO:

Documento para no continuar con el tratamiento.

Yo _____ Identificado con c.c. _____ conozco mi derecho a revocar el consentimiento dado el día mes año, por tanto no deseo continuar con este tratamiento.

La decisión de revocar el consentimiento para este tratamiento podría generar las siguientes consecuencias: _____
