

1980

(1980) (2)

Carcinoma Epidermoide Del Tiroides

Presentación de 1 Caso Clínico



Doctores:
ANTONIO PARÍS *
DIOGENES CORDERO **
EDGAR SISO ***
GUSTAVO BENITEZ

SOBRE UN CASO DE CA. EPIDERMOIDE PRIMARIO DE TIROIDES EN EL SERVICIO DE CIRUGIA III DEL HOSPITAL UNIVERSITARIO DE CARACAS

Presentación del caso:

Paciente de sexo femenino de 68 años, quien refiere inicio de enfermedad actual 21 días antes de su ingreso (mayo 1980) cuando presenta dolor en el lado izquierdo anterior del cuello, de fuerte intensidad acompañado de disfagia y disfonía.

Al examen físico en cuello se palpaba una masa de 4 x 3 cm, en cara antero lateral izq. que se desplaza con la deglución, no dolorosa, dura, lisa, fija a planos profundos.

Entre los exámenes practicados se encontró: PBI: 24% a las 24 horas, cintograma tiroideo (fig. 1): nódulo hipocaptante lóbulo izquierdo. Citología de cuello uterino: grado II. Laringoscopia directa e indirecta: parálisis de cuerda vocal izquierda. Se interviene practicándosele: tiroidectomía total y conización.

El reporte de Anatomía patológica fue: Ca. epidermoide tiroides (fig. 2-3), con: displasia moderada. Posteriormente se practicaron: estudio de vías digestivas (fig. 4), broncoscopia con biopsia, cepillado y lavado bronquial siendo normales. El 31-5-80 egresa en buenas condiciones para recibir tratamiento radiante.

Comentarios:

El motivo de la presentación de dicho caso, es que el Ca. epidermoide primario de tiroides es una entidad nosológica rara (1-2-3-4), encontrándose en la literatura mundial en un promedio del 1% (1-4).

En el Servicio de Cirugía II desde el 1970 hasta el primer semestre hubo un caso de Ca. epidermoide de tiroides en un total de 13 de Ca. tiroideo. En la revisión hecha por Linquette y Dupont¹ se encuentran los siguientes:

Autores	Año	Epiderm.	Nº total
Mc. Dermott	1954	5	100
Aldaheff	1955	2	67
Kikpatrick	1957	2	100
Lida	1961	1	134
Canavese	1963	1	79
Burn	1965	5	132
Buan	1966	3	42
Sutton	1968	2	137
Heitz	1975	23	575
París	1980	1	13

Etiología:

Se involucran como factores etiológicos la metaplasia epidermoide o escamosa y restos tiroideos embrionarios (1-2) los cuales pueden sufrir transformaciones malignas, sin embargo, ello no ha podido ser demostrado por ninguno de los autores y se basan ellos en la coexistencia de dichos factores y Ca. epidermoide tiroideo en pacientes con quistes tiroglobulosos o con tiroiditis crónica (1).

Un factor etológico importante a considerar es el Ca. epidermoide metastásico en tiroides ya sea con extensión directa o por émbolos sanguíneos.

* Profesor Asistente de la Cátedra de Clínica y Terapéutica Quirúrgica "C". UCV.
** Jefe de Residentes. Servicio de Cirugía III. Hospital Universitario de Caracas.
*** Internos del Internado Dirigido. H.U.C.

Evolución:

Generalmente se trata de un paciente mayor de 40 años con un nódulo cervical de crecimiento rápido, consistencia dura, fijo a planos vecinos y a veces cuyo primer motivo de consulta es la disfonía, consecuencia ésta de la invasión al recurrente.

Tratamiento:

El único tratamiento capaz de brindar alguna esperanza al paciente es la tiroidectomía total bilateral con disección radical del cuello del lado de la lesión si hay evidencias de invasión ganglionar debido a los pocos casos conocidos en el mundo, no se tiene experiencia suficiente sobre el tratamiento con radioterapia o quimioterapia, sin embargo, en los casos donde se aplicó, los resultados son desalentadores al igual que la cirugía, ya que ésta es una enfermedad de curso fulminante con ninguna sobrevida a los 5 años.

RESUMEN

Se presenta un caso de Ca. epidermoide primario de tiroides diagnosticado histológicamente posterior a tiroidectomía total.

Se presentan los estudios que permitieron llegar a dicho diagnóstico.

Se hace una revisión de la literatura mundial en la cual se demuestra la rareza de dicha entidad nosológica. Se concluye haciendo un comentario sobre la terapéutica a usar en dicha patología.

SUMMARY

A primary case of epidermoid Ca of the thyroid is presented, diagnosed histologically after total thiroidectomy.

All the studies are presented and review of the world literature is also done.

Demonstrating how unusual is this entity.

Discussion about the correct therapy is also done.

BIBLIOGRAFIA

1. Linquette, M.; Dupont, A. y Col.: Deux Cas de Cancer D' Herrenschildt Licle Medical 20,8,715, 720, 1975.
2. Kampsen, E. y Col.: Squamons cell carcinoma of the thyroid. A report of two cases. Journal of surgical oncology. 9: 567-578-1977.
3. Katz, A.: The malignant "Cold" nodule of the thyroid. American Journal of surgery. Vol. 132: 459-462-1976.
4. Heitz, P. y Col.: Thyroid cancer. Cancer, Vol. 37 N° 5: 2329-2337, 1976.

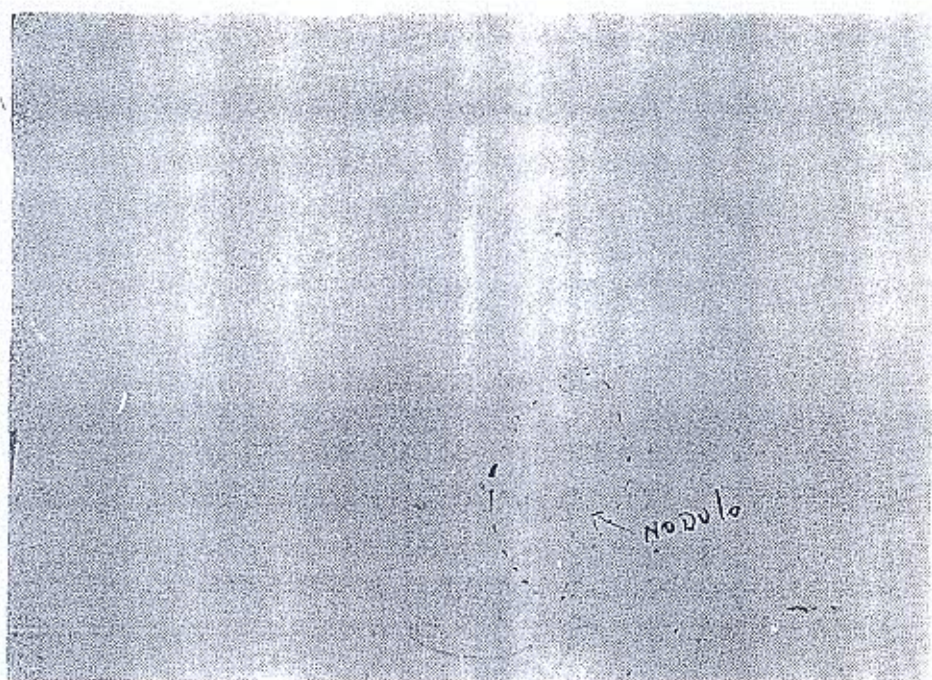


Fig. 1.—Cintilograma tiroideo.

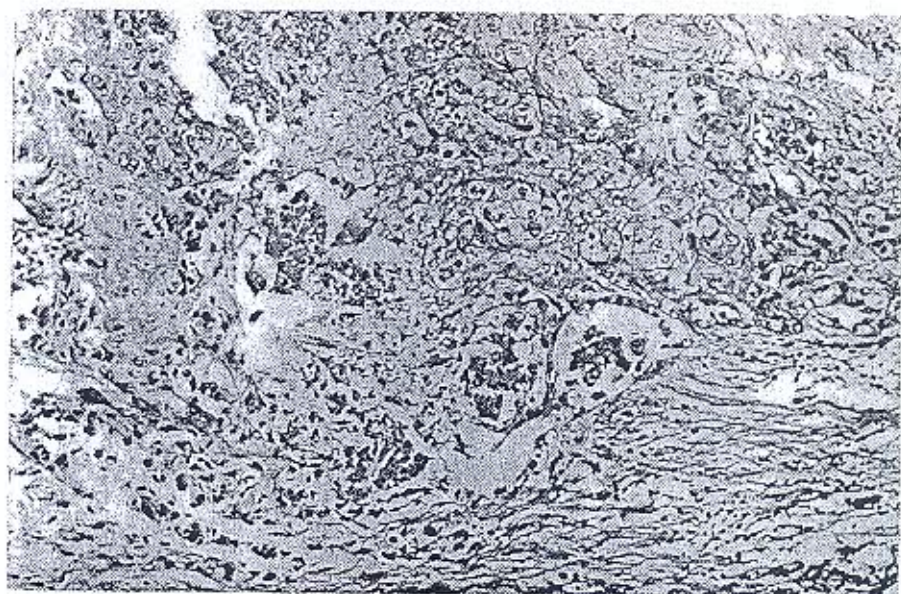


Fig. 2.—Aspecto histológico de la pieza.

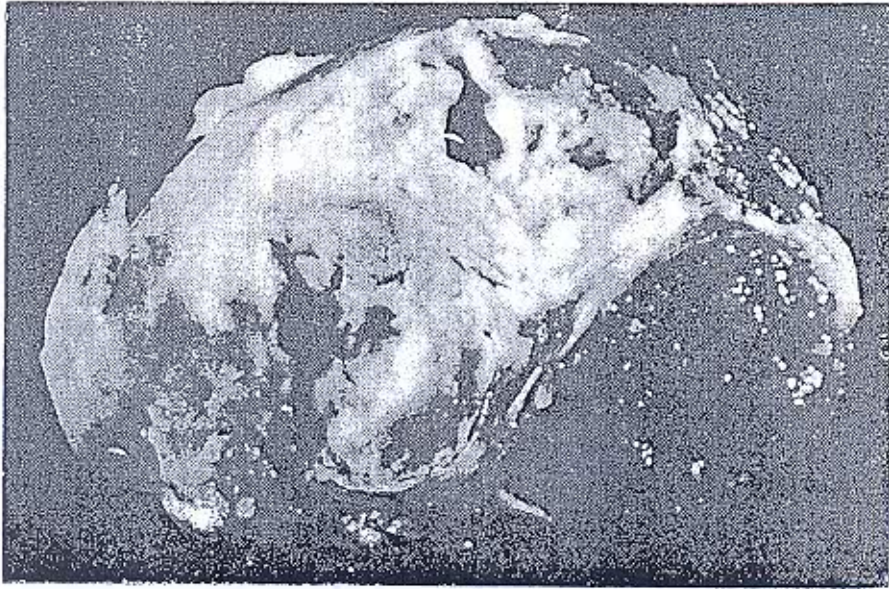


Fig. 3.—Aspecto macroscópico de la pieza.

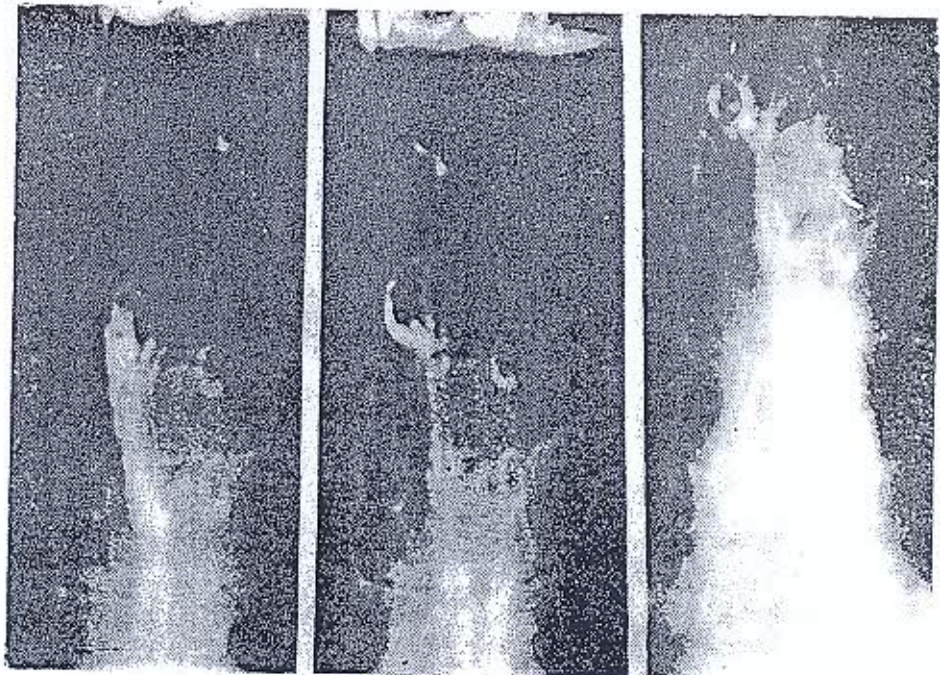


Fig. 4.—Estudio de esófago.